

УДК 636.22/.28:611.818

## ОСОБЛИВОСТІ РЕЧОВИНИ НІСЛЯ У НЕЙРОНАХ ЯДЕР ДОВГАСТОГО МОЗКУ ВЕЛИКОЇ РОГАТОЇ ХУДОБИ.

О.Є. Куклін

*Одеський державний аграрний університет*

*У статті наводяться данні про характер розподілення речовини Нісля у нейронах ядер довгастого мозку. Враховуючи те що фарбування нервової тканини за Ніслем є одним з провідних методів дослідження нервової тканини, інформація що отримана під час дослідів дає можливість спів ставити характер розподілення тигроїдної речовини у нейронах нормальної тканини, та тканини з проявом патологічного процесу.*

**Ключові слова:** Речовина Нісля, довгастий мозок, губчаста енцефалопатія.

**Вступ.** Відомо, що для діагностики патоморфологічних змін у нервовій тканині, при виготовленні гістологічних препаратів, застосовуються крім загальних методів фарбування з використанням гематоксіліна та єозина, ще і спеціальні, з використанням різних барвників для виявлення тих чи інших компонентів нейронів (1,2). Найпоширеніший з таких спеціальних методів є метод Нісля, який засновано на використанні основного анілінового фарбника – метиленового синього ( у подальшому були введені у практику толуїдиновий синій та тіонін), при якому спочатку зрізи перефарбовуються, а потім диференціюються аніліновим (або етиловим) спиртом.

Результатом фарбування є виявлення у цитоплазмі клітин так званої тигроїдної речовини (речовини Нісля), яка представлена дрібною зернистістю синього, або блакитного кольору у цитоплазмі нейрона. При дослідженні за допомогою електронного мікроскопу, тигроїдна речовина представлена гранулярною ендоплазматичною сіткою. Як відомо, гранулярна ендоплазматична сітка містить значну кількість РНК яка визначає інтенсивність синтезу білків у клітині. В свою чергу, інтенсивність синтезу білка впливає на онкотичний тиск у відростках і характер аксоплазматичного току, тому характер розташування та концентрація речовини Нісля у цитоплазмі нейрона може свідчити про функціональний стан клітини. Цей факт було покладено в основу однієї з класифікації патоморфологічних змін нейронів (поряд з класифікацією Смирнова Л.И. та Снесарева П.Е.), якою передбачались, в залежності від змін концентрації та розподілення речовини Нісля такі захворювання клітин як : первинне подразнення (аксональна реакція), гостре захворювання (гострий набряк), хронічне захворювання (пікноз).

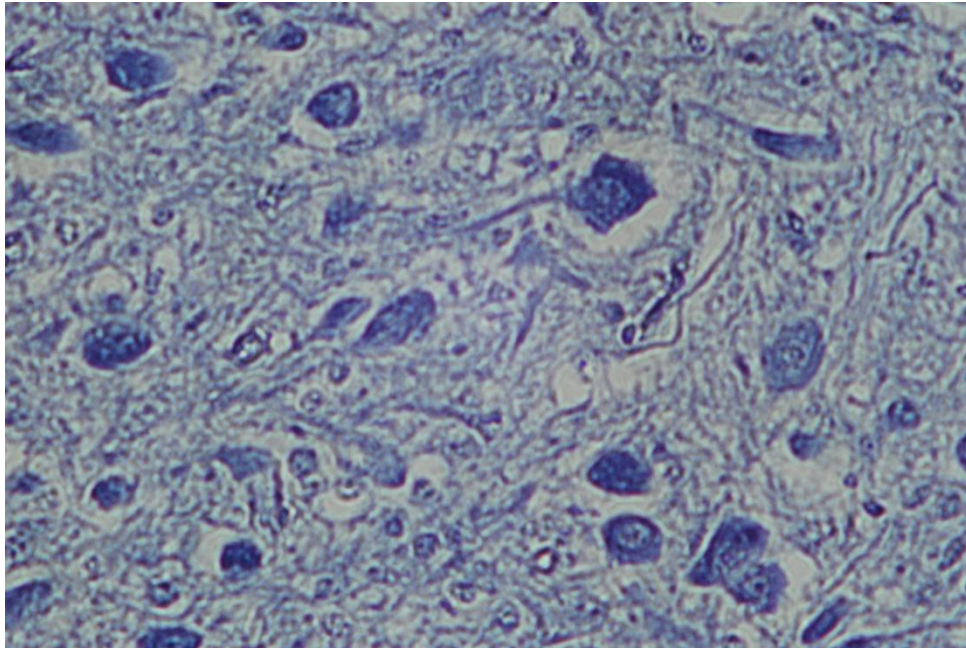
В останній час набули актуальності морфологічні дослідження ділянок стовбурної частини довгастого мозку великої рогатої худоби щодо моніторингу губчастої енцефалопатії (3.4.5.6), при цьому фарбування зрізів методом Нісля цілком доцільно. Відомо що, при гідропічній дистрофії нейронів, а саме вона відбувається у клітинах при губкоподібній енцефалопатії, спостерігаються різного розміру вакуолі, але початкові стадії цього виду порушень визначаються зменшенням, а потім і розчиненням тигроїдної речовини. Безумовно, такі зміни можна побачити тільки добре розуміючи особливості

розташування речовини Ніссля в нейронах при нормі, але нажалі інформації про характер розташування тигроїдної речовини у нейронах довгастого мозку великої рогатої худоби нажалі майже немає.

Тому ми поставили перед собою **мету** дослідити особливості розташування речовини Ніссля, у нейронах ядер під'язикового, блукаючого нервів та олів в ділянці що відбирається для дослідження на губкоподібну енцефалопатію .

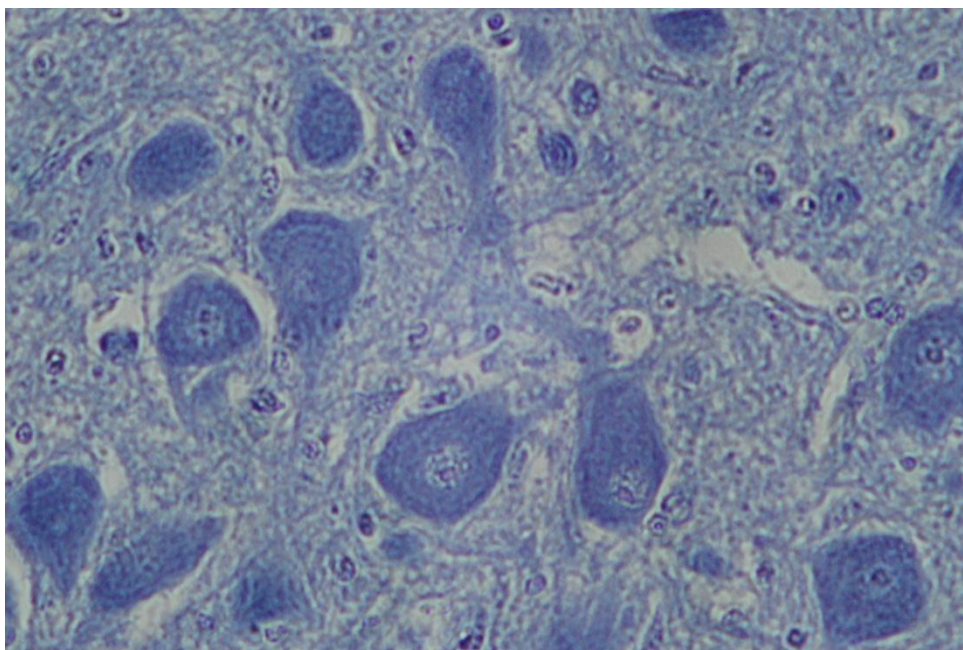
**Матеріал та методи дослідження.** В якості матеріалу відбирали ділянку довгастого мозку в зоні розташування затулки (obex), у семи тварин забитих в нормальному фізіологічному стані. Зрізи робили по загальноприйнятій методиці які фарбували за методом Ніссля.

**Результати дослідження.** Клітини ядра під'язикового нерва розташовані досить компактно, помірно дрібні, середня кількість дорівнює 35, мають полігональну форму, середній розмір дорівнює близько 48мкм. Речовина Ніссля забарвлюється в клітині рівномірно. Зернистість дрібна, ядро добре контуроване.



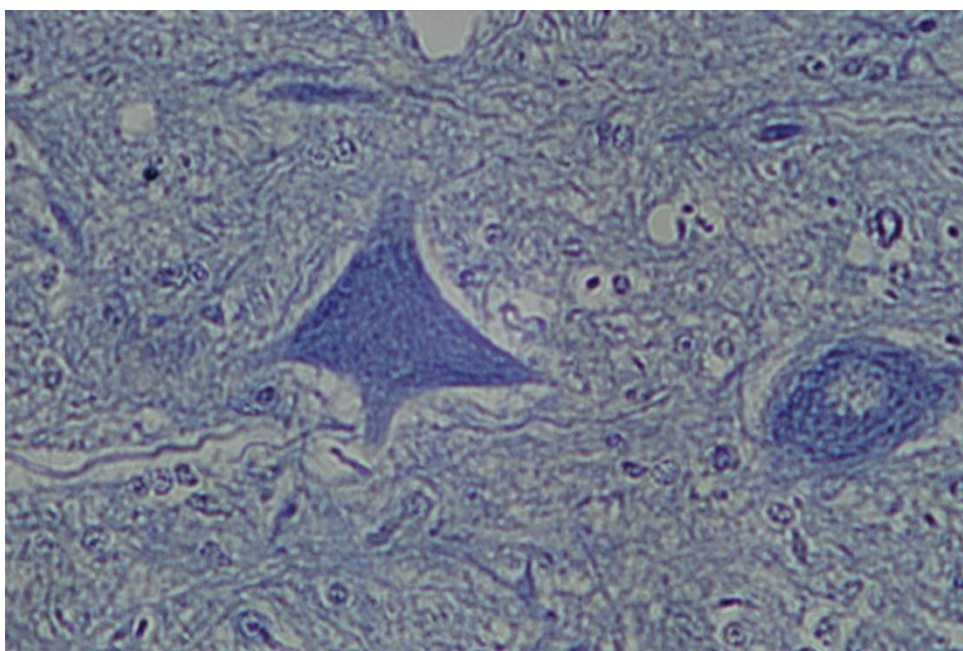
**Рис. 1.** Клітини ядра під'язикового нерва.

Клітини дорзального блукаючого ядра відносно крупні, частіше всього мають веретеноподібну форму та орієнтовані в більший довжині латеро-дорзально. Розміри в меншому діаметрі 25-30 мкм, у більшому діаметрі 70 мкм. Речовина Ніссля добре фарбується, зерниста, ядро добре оконтуроване та має більш світле забарвлення.



**Рис. 2. Клітини дорзального ядра блукаючого нерва.**

Клітини Олів розташовані менш щільно ніж ядра блукаючого та під'язикового нервів. Вони мають різноманітну форму. В окремих випадках навколо дрібних (20-30 мкм) клітин спостерігались поодинокі, достатньо крупні клітини тигроїд в яких добре фарбується. Більшість клітин забарвлюються менш інтенсивно, речовина Ніссля дрібнозерниста, ядро спостерігається добре.



**Рис. 3. Окремі крупні клітини Олів.**

### Висновки

Враховуючи отримані данні можна зробити висновок що речовина Ніссля в нейронах ядер довгастого мозку , при нормальному фізіологічному стані тварини, має різні тінкторіальні властивості. Найбільш крупнозерниста, тигроїдна речовина спостерігається у в нейронах дорзального ядра блукаючого нерва та окремих нейронах олів і ретикулярної формації.

### Список літератури

1. Г.А. Меркулов. Курс патогистологической техники.–М.: Медицина, 1969.-422с.
2. А.И. Кононский. Гистохимия.- Изд.об. «Вища школа», 1976.-277с.
3. П.І. Вербицький, В.В. Влізло, А.В. Абрамов, О.В. Ложкина. Статус України щодо губчастоподібної енцефалопатії великої рогатої худоби згідно з рекомендаціями наказу МЕБ // Ветеринарна медицина України.- 2010 №1. стр 7-10.
4. М.К. Потоцький. Скрепі овецьї кіз // Ветеринарна медицина України.- 2009.-№12 – С.23-24.
5. М.К. Потоцький. Губчастоподібна енцефалопатія великої рогатої худоби // Ветеринарна медицина України.-2009.-№11. С 23-26.
6. П.И. Вербицкий. Епизоотична ситуація щодо губчастоподібної енцефалопатії великої рогатої худоби у світі // Ветеринарна медицина України.-2009.-№4. С 7-10.

#### ***Куклин А.Е. Особенности вещества Ниссля в нейронах ядер продолговатого мозга крупного рогатого скота.***

*В статье приводятся данные про характер распределения вещества Ниссля в нейронах ядер продолговатого мозга. Учитывая то, что окраска нервной ткани по Нисслю является одним из основных методов исследования нервной ткани, информация полученная при проведении исследования дает возможность сопоставить характер распределения тигроидного вещества в нейронах нормальной ткани и ткани при патологических изменениях.*

**Ключевые слова:** Вещество Ниссля, продолговатый мозг, губчатая энцефалопатия.

#### ***Cooklin A.E. Features of Nissl substance in nucleuses of an cattl oblong brain.***

*The paper presents the results of character distribution substance Nissl in cells of medulla oblongata nucleuses. The results of researches can be used in practice laboratories of veterinary medicine.*

**Key words:** medulla oblongata, Nissl's granules , spongyform encefalopatya.