МІНІСТЕРСТВО ОСВІТИ І НАУКИ УКРАЇНИ
ОДЕСЬКИЙ ДЕРЖАВНИЙ АГРАРНИЙ УНІВЕРСИТЕТ

ПІСЛЯЗАБІЙНА (ПОСМЕРТНА) ДІАГНОСТИКА ТОКСОПЛАЗМОЗУ У ТВАРИН

(методичні рекомендації)

Одеса, 2021

УДК 636.09:616.993.19-091.5(083.13)
П34

Укладачі:
д.вет. н., професор Брошков Михайло Михайлович
лікар ветеринарної медицини Кустуров Володимир Борисович

Рецензенти:
к.вет.наук, доцент кафедри епізоотології, паразитології та мікробіології ім. професора В. Я. Атамася Чорний В.А.

к.вет.наук, доцент кафедри ветеринарної гігієни, санітарії та експертизи Хімич М.С.

Післязабійна (посмертна) діагностика токсоплазмозу у тварин: методичні рекомендації / уклад. М. М. Брошков, В. Б. Кустуров. Одеса: ОДАУ, 2021. 15 с.

У методичних рекомендаціях визначені особливості діагностики токсоплазмозу тварин, що розширює наявні відомості відповідного напрямку та можуть бути використані на підприємствах при плануванні, розробці, організації науково обґрунтованих діагностичних та лікувально-профілактичних заходів. Практична цінність роботи полягає у впровадженні в практику ветеринарної медицини як способу посмертної (післязабійної) діагностики токсоплазмозу тварин.

Методичні рекомендації стануть у нагоді лікарям-практикам ветеринарної медицини, при проведенні ветеринарно-санітарної експертизи туш на м’ясопереробних підприємствах і ринках, а також в освітньому процесі здобувачам вищої освіти освітніх програм 211 «Ветеринарна медицина» та 212 «Ветеринарна гігієна, санітарія та експертиза».

Рекомендовано до друку
науково-методичною комісією
факультету ветеринарної медицини
(протокол №1 від 11.06.2021)

ЗМІСТ

1. Вступ……4
2. Етіологія, патогенез, клінічні прояви токсоплазмозу
та діагностика токсоплазмозу……6
4. Імуноферментний аналіз……...……9
5. Методика посмертної (післязабійної) діагностики
токсоплазмозу у тварин……11
5. Висновки……13
Список використаних джерел……..14

1. ВСТУП

Токсоплазмоз спричинений поширеним у всьому світі внутрішньоклітинним найпростішим паразитом *Toxoplasma gondii* (тип Apicomplexa, сімейство Sarcocystidae). Хвороба має складну епідеміологію, паразит здатний заражати практично всіх теплокровних тварин і має життєвий цикл із двома господарями. *Toxoplasma gondii* домашніх та сільськогосподарських тварин є загрозою для здоров'я населення внаслідок спалахів, що передаються харчовими продуктами, та спричиняє великі економічні втрати, оскільки може призвести до абортів, мертвонародження, втрати новонароджених [1].

Поширення токсоплазмозу серед тварин і людини залишається досить актуальним питанням для ветеринарної та медичної науки і практики України та світу. Це обумовлено значним його поширенням; обмеженістю методів дослідження, які підтверджують наявність в організмі тварин і людини збудника й характерними клінічними ознаками; неможливістю повної санації організму за допомогою відомих нині засобів і схем лікування, а також відсутністю в окремих фахівців розуміння своєрідності патогенезу цієї патології, особливостей діагностичних і лікувальних підходів та профілактичних засобів і заходів. Спричинюється токсоплазмоз паразитуванням в організмі як проміжних, так і дефінітивних хазяїв внутрішньоклітинного збудника *Toxoplasma gondii*.

За результатами досліджень у зразках сироватки крові великої рогатої худоби, овець, кіз, свиней, коней, кролів, курей, страусів та диких кабанів з господарств різних областей України зареєстровано наявність антитіл до *Toxoplasma gondii*. Не виявлено істотної різниці між зараженістю збудником токсоплазмозу тварин різної статі. Статистично вірогідною є залежність поширеності *Toxoplasma gondii* від віку досліджених тварин усіх видів [9]. За даними цього ж автора проведення молекулярно-

генетичних досліджень, наявність збудника токсоплазмозу зареєстровано в одній пробі молока кіз, трипсинізаті із серцевих м’язів овець (33,3%; 95% довірчий інтервал 13,4-59,2) та у зразках із чотирьох сердець і легень овець (19 %; 95 % довірчий інтервал 6,4-39,8).

Нашими дослідженнями встановлено, що 21,7% проб сироваток крові домашніх всеїдних тварин мали антитіла до *Toxoplasma gondii*. Встановлено залежність між сезонами року та кількістю серопозитивних щодо токсоплазмозу тварин. Найвищий показник серопозитивності як серед котів, так і серед собак фіксували влітку -26,3% та 31,7% відповідно. Слід зазначити, що упродовж останніх років в Україні проводяться обстеження тварин і людини з використанням методу полімеразної ланцюгової реакції (ПЛР). Відсутність чіткої інформації щодо розповсюдженості збудника токсоплазмозу в різних регіонах України та чітко встановлених джерел зараження доводить потребу в систематичних моніторингових дослідженнях біологічного матеріалу тварин.

В умовах сьогодення основним методом діагностики захворювання є лабораторний аналіз на токсоплазмоз. Лабораторна діагностика включає гемограму, реакцію зв'язування комплементу з токсоплазмозним антигеном, ПЛР-діагностику, реакцію непрямої імунофлюоресценції, визначення специфічних IgM та IgG та біомікроскопічне обстеження. Однак найбільш зручним та перспективним аналізом для діагностики токсоплазмозу є імуноферментний аналіз.

2. ЕТІОЛОГІЯ, ПАТОГЕНЕЗ ТА КЛІНІЧНІ ПРОЯВИ ТОКСОПЛАЗМОЗУ

Токсоплазмоз - хронічна протозойна хвороба, антропозооноз з групи кишкових інвазій, яка характеризується ураженням нервової системи, міокарда та очей, лімфаденопатією, гепатоспленомегалією. Збудником захворювання є *Toxoplasma gondii*.

Проміжними й дефінітивними господарями *Toxoplasma gondii* є представники родини ссавців ряду хижих (Carnivora) роду котячі, частіше центральної родини підряду котовидні (Feliformia). Дефінітивними господарями збудника токсоплазмозу є різні види тварин, зокрема сільськогосподарські (велика і дрібна рогата худоба, коні, свині, кролі, птиця, собаки). Токсоплазмоз також часто діагностують у людей.

Епідеміологія. Життєвий цикл *Toxoplasma gondii* проходить зі зміною двох господарів. Перший - безстатевий (шизогонія), проходить у клітинах різних тканин багатьох видів теплокровних тварин і людини. Другий - статевий (гаметогонія) - відбувається в епітелії кишківника кінцевого господаря (родини котячих). Сприйнятливість людини до токсоплазмозу дуже висока. Загальна кількість інфікованого населення сягає 20-30 %.

Клінічні прояви. Слід розрізняти набутий і вроджений токсоплазмоз, за клінічними проявами: гостру, хронічну та латентну форми. Гостра форма зустрічається рідко (0,2-0,3 %) і перебігає у вигляді енцефалітної, тифоподібної та змішаної форм. Симптоми: гарячка, головний біль, судоми, блювота, паралічі черепних нервів, менінгеальні ознаки. Симптоматика характерна для ураження нервової системи (енцефаліт, менінгоенцефаліт, енцефаломієліт).

У більшості випадків токсоплазмоз має хронічний перебіг. Захворювання починається поступово з симптомів загальної інтоксикації (зниження апетиту, слабкість, схуднення, дратливість, головний біль),

надалі розвивається тахікардія, розлади серцевого ритму, розширення границь серця, симптоми мезаденіту, дискінезія кишківника. Характерними є ураження очей (хоріоретиніт, увеїт), нервової системи (кальцифікати в мозку, епілептиформні напади, тяжкі неврози), розлади функцій ендокринних органів. Латентний перебіг характеризується відсутністю клінічного прояву.

Клінічні випадки токсоплазмозу набагато частіші у котів, ніж у собак, які здебільшого страждають на неоспороз. Висока частка клінічних інфекцій *Toxoplasma gondii* викликається імуносупресивною хіміотерапією. Собаки рідко страждають токсоплазмозом як основним захворюванням, і, в більшості випадків, захворювання пов'язане з імунодепресією та відсутністю вакцинації проти вірусу чуми собак (CDV). Неврологічне захворювання з ознаками судом, дефіциту черепно-мозкових нервів, тремтінням, атаксією та парезом або паралічем в межах енцефаломієліту. У котів клінічний токсоплазмоз важчий у трансплацентарно інфікованих кошенят, у яких часто розвивається гепатит або холангіогепатит, пневмонія та енцефаліт, а також виявляються ознаки асциту, млявості та задишки. У дорослих можуть спостерігатися неспецифічні клінічні ознаки. Випадки гепатиту та ураження живота, печінкової недостатності та гіперпластичного холангіту вже описані.

Діагноз на токсоплазмоз встановлюють на підставі епізоотологічних, епідеміологічних, клінічних, патолого-анатомічних даних та результатів лабораторних досліджень (імунологічних, серологічних, біологічних, мікроскопічних, копрологічних і ін.). Діагностика токсоплазмозу ґрунтується на аналізі патологічних змін з боку ЦНС, очей, лімфовузлів, печінки, селезінки та ін.), а також результатах спеціальних досліджень (ЕКГ, огляд очного дна, рентгенографія черепа й уражених м'язів).

На рисунку 1 червоними стрілочками помічені неспорульовані ооцисти Toxoplasma gondiiовальної форми розмірів 10-12 мкм, які були

виявлені під час копрологічного дослідження. Наявність ооцист у фекаліях вказує на інтенсивне розмноження в кишківнику цього збудника і як наслідок провокація прояву клінічних ознак поліорганної недостатності.

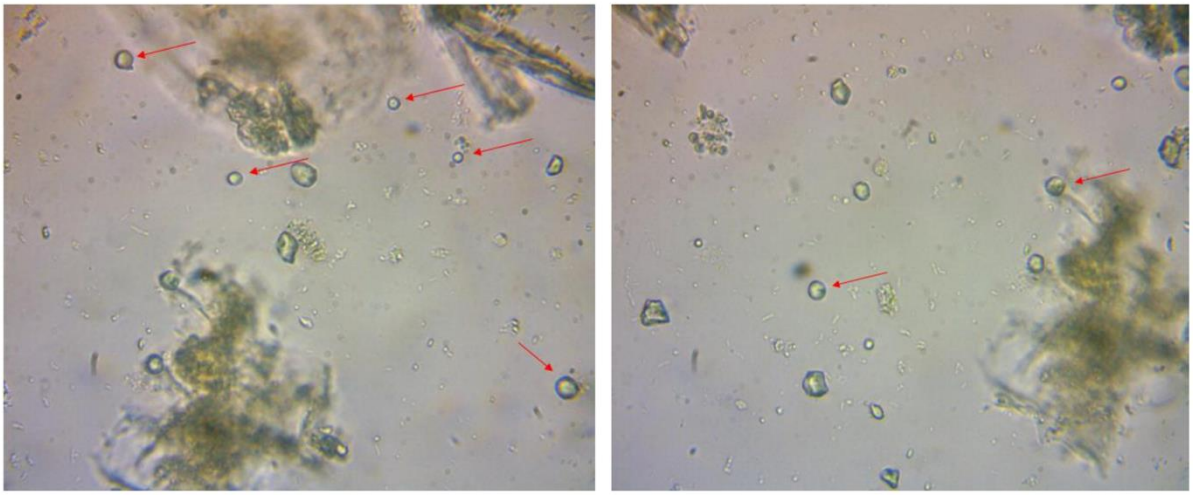

Рис. 1. Ооцисти токсоплазми в мазку фекалій кішки (позначено стрілками).

Підтвердженням діагнозу є виявлення паразита (у ліквoрі чи крові). Останнім часом у діагностиці токсоплазмозу все більше значення набуває виявлення динаміки специфічних імуноглобулінів M і G, що дає змогу диференціювати гостру та хронічну форму процесів. Підвищення вмісту Ig M свідчить про гостру форму процесу, Ig G – про хронічну. Останнім часом все частіше для діагностики токсоплазмозу у тварин і людини використовують метод полімеразної ланцюгової реакції (ПЛР).

4. ІМУНОФЕРМЕНТНИЙ АНАЛІЗ

Імуноферментний аналіз (ІФА), або як ще його називають імуносорбентний аналіз (ELISA) на сьогодні широко використовують в аналітичній біохімії. Вперше описаний Engvall і Perlmann зі Стокгольмського університету у Швеції у 1971 році як метод виявлення присутності ліганду у рідкому зразку з використанням антитіл. Зараз цей метод широко застосовують у медицині, фітопатології рослин та біотехнології.

У 1971 році Петер Перлманн, Єва Енгвальл, Антон Шуурс та Баук ван Вімен у Нідерландах самостійно опублікували статті, які синтезували ці знання у методах проведення ОВД/ІФА.

У найпростішій формі ІФА антигени з досліджуваного зразка прикріплюються до поверхні. Потім на поверхню наносять відповідне антитіло, яке може зв’язувати антиген. Це антитіло пов'язане з ферментом, а потім видаляються будь-які незв'язані антитіла. На останньому етапі додається речовина, що містить субстрат ферменту. Якщо було зв'язування, то наступна реакція видає сигнал, який найчастіше виявляється зміною кольору.

Принцип методу. Виконання аналізу базується на взаємодії принаймні одного антитіла зі спорідненим до нього антигеном. Для цього зразок з антигеном іммобілізують на твердій підставці (переважно для цього застосовують полістирольні мікропланшети) або неспецифічно (адсорбція на поверхні), або специфічно (захоплення іншим специфічним антитілом - «сендвіч»). Після іммобілізації додають антитіло для утворення комплексу з антиген-антитіло. Причому антитіло може бути ковалентно зв'язане з ензимом або зв’язане з вторинним антитілом. Після кожної стадії дослідження планшети промивають спеціальними буферними розчинами для видалення будь-яких білків або антитіл, які

зв’язані неспецифічно. Після останнього етапу промивання у мікропланшет додають ферментний субстрат для візуалізації результату, при чому інтенсивність забарвлення пропорційна кількості антигену у зразку. Кількісне "зчитування" результату базується на виявленні інтенсивності пропускається світла за допомогою спектрофотометрії, що передбачає кількісне визначення передачі певної довжини хвилі світла через рідину.

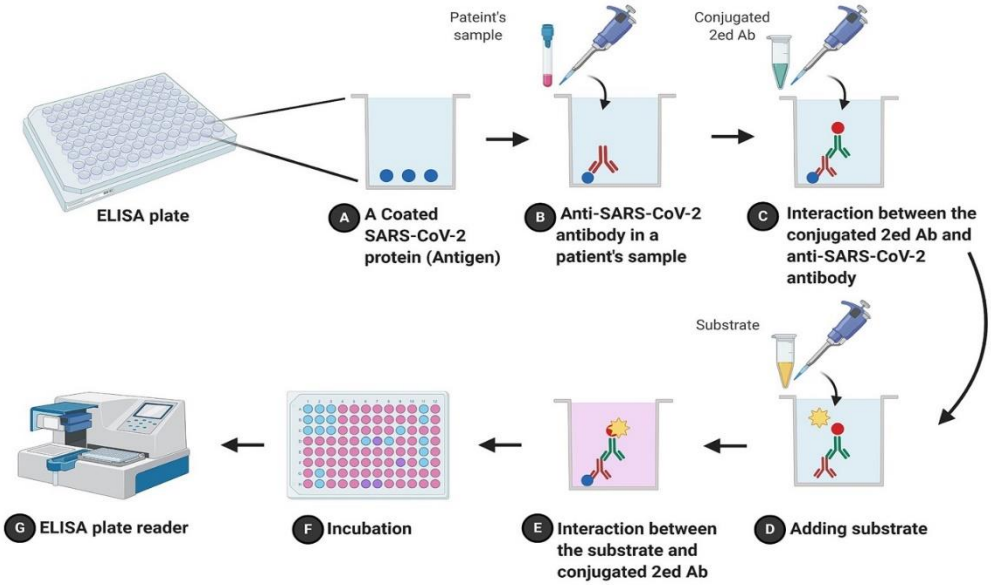

Рис. 2. Загальна схема проведення імуноферментного аналізу

Існує декілька типів ELISA, однак основними з них є прямий метод, «сендвіч» - ELISA та конкурентний метод.

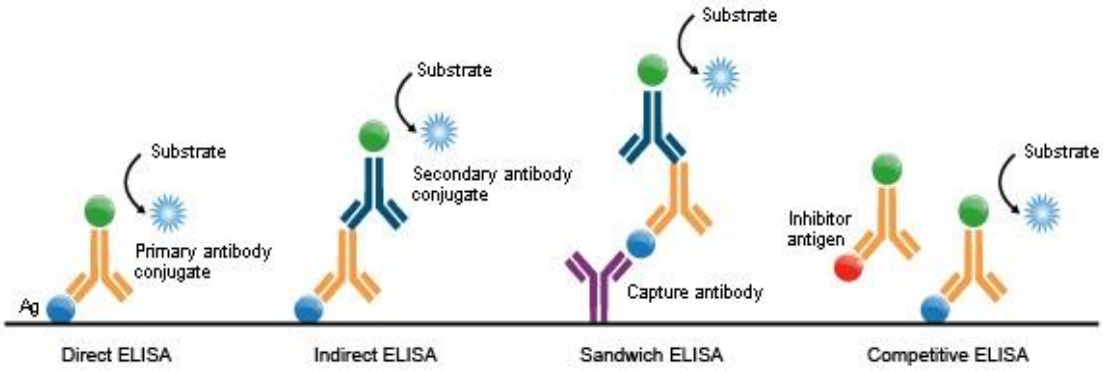

- ELISA

Рис. 3. Основні різновиди імуноферментного аналізу

Різноманітність модифікацій ELISA - головним чином результат комбінацій основних варіантів взаємодії антиген-антитіло, а також того, який з імунореагентів іммобілізують на твердій фазі.

5. МЕТОДИКА ПОСМЕРТНОЇ (ПІСЛЯЗАБІЙНОЇ) ДІАГНОСТИКИ ТОКСОПЛАЗМОЗУ У ТВАРИН

В нашій країні проведено недостатню кількість моніторингових досліджень у тварин, щоб встановити справжні джерела збудника та розробити план заходів, щодо недопущення подальшого розповсюдження токсоплазмозу. Оскільки недостатньо термічно оброблене м’ясо продуктивних тварин є джерелом зараження на токсоплазмоз людини, то вивчення аналізу ризиків їх зараження й усунення є надзвичайно актуальним питанням нині.

Оскільки м'ясо великої та дрібної рогатої худоби здебільшого використовується в їжу домашнім тваринам то його й надалі слід вважати одним з джерел зараження на токсоплазмоз різних видів тварин і людини.

Новий спосіб посмертної (післязабійної) діагностики токсоплазмозу тварин включає визначення у супернатанті гомогената діафрагми антитіл до збудника токсоплазмозу. Загальний час аналізу становить 120 хвилин.

Використання тканин діафрагми, як матеріалу для досліджень обґрунтовується наявністю в ній більшої кількості антитіл щодо збудника токсоплазмозу, що було підтверджено лабораторними дослідженнями (табл. 1). Для лабораторних досліджень було відібрано м’язи діафрагми, спини, стегна, тканини легень, нирок та печінки у тварин з підтвердженим

діагнозом на токсоплазмоз. За результатами досліджень найбільший титр антитіл було виявлено у м’язах діафрагми.

Запропонований метод дозволяє: швидко і з великою точністю посмертно діагностувати токсоплазмоз; знизити витрати на матеріали й реактиви при проведенні діагностики; запобігти зараженню людини токсоплазмою через м'ясо і м'ясні продукти.

Таблиця 1. Титр антитіл (Ig M, G) у різних тканинах і органах тварин хворих на токсоплазмоз

Вид тварин	Об’єкт досліджень					
	М'язи			Тканини		
	діафрагми	спини	стегна	легені	нирки	печінка
Велика рогата худоба	51,0	45,3	51,8	10,8	19,7	17,6
Вівці	44,7	39,1	43,6	17,4	15,0	10,3

Примітка: Інтерпретація результатів (%): ≤ 40 – негативний результат; 40–50 – сумнівний результат; ≥ 50 – позитивний результат.

Методика. Спосіб посмертної (післязабійної) діагностики токсоплазмозу у тварин включає пробопідготовку та проведення імуноферментного аналізу.

Пробопідготовка: наважку діафрагми 50 г перемелюємо через м’ясорубку, після чого вичавлюємо сік через чотири шари марлі, відібрану рідину центрифугуємо 5 хв при 3 тис. об./хв. В отриманому супернатанті (надосадовій рідині) проводимо виявлення сумарних антитіл до Toxoplasma.

Проведення аналізу (відповідно до настанови набору реагентів ID Screen Toxoplasmosis Indirect Multi-species, виробництва IDvet.): на планшет з іммобілізованим антигеном вносимо буферний розчин – 90 мкл: контрольні зразки (позитивний і негативний), а також досліджувані зразки супернатанта (по 50 мкл). Інкубуємо 45 хв при 21^0 С, після чого

промиваємо на приладі 3 рази (вносячи по 300 мкл промиваючого розчину в кожну лунку). Далі вносимо підготовлений кон'югат в кількості 100 мкл в кожну лунку та інкубуємо 30 хв. при тій же температурі. Промиваємо так само як і попереднього разу та вносимо в кожну лунку по 100 мкл субстратного розчину для зупинки реакції. Результат зчитуємо на спектрофотометрі при довжині хвилі 450 нм.

5. ВИСНОВКИ

Встановлені особливості діагностики токсоплазмозу тварин розширюють наявні відомості та можуть бути використані на підприємствах при плануванні, розробці, організації науково обґрунтованих діагностичних та лікувально-профілактичних заходів. Практична цінність роботи полягає у впровадженні в практику ветеринарної медицини як способу посмертної (післязабійної) діагностики токсоплазмозу тварин, що буде корисним як для лікарів-практиків ветеринарної медицини, так і при проведенні ветеринарно-санітарної експертизи туш на м'ясопереробних підприємствах і ринках.

СПИСОК ВИКОРИСТАНИХ ДЖЕРЕЛ

1.Abdelrahman M. Toxoplasmosis in man and animals. *J. Chem. Environ. Health*. Egypt. 2017. №3(2). P.54-73.

2.Dubey J.P. Toxoplasmosis of Animals and Humans. 2nd ed. Boca Raton, FL: CRC Press, 2010. 340 p.

3.Dubey J.P, Lindsay D.S, Lappin M.R. Toxoplasmosis and other intestinal coccidial infections in cats and dogs. *Vet Clin North Am Small Anim Pract*.2009. №39. P.1009–1034. DOI:https://doi.org/10.1016/j.cvsm.2009.08.001

4.Dubey J. , Moura L., Majumdar D., Sundar N., Velmurugan G. V., Kwok O., Kelly P., Krecek R., Su C. Isolation and characterization of viable Toxoplasma gondiiisolates revealed possible high frequency of mixed infection in feral cats (Felis domesticus) from St Kitts. *Parasitology*.2009. №136(6). P. 589-594.

5.Dubey J., Hemphill A., Calero-Bernal R., Schares G. Neosporosis in Animals. Boca Raton, FL: CRC Press, 2017. 548 p. DOI:https://doi.org/10.1201/9781315152561

6.Barrs V., Martin P., Beatty J. Antemortem diagnosis and treatment of toxoplasmosis in two cats on cyclosporin therapy. *Aust Vet J*. 2006. №84. P.30–35. DOI:https://doi.org/10.1111/j.1751-0813.2006.tb13119.x

7.Patitucci A.N., Alley M.R., Jones B.R., Charleston W.A. Protozoa1 encephalomyelitis of dogs involving Neosporum caninum and Toxoplasma gondii in New Zealand. *N Z Vet J*. 1997. №45. P. 231–235. DOI:https://doi.org/10.1080/00480169.1997.36035

8.Dubey J.P, Carpenter J.L. Neonatal toxoplasmosis in littermate cats. *J Am Vet Med Assoc*.1993. №203. P.1546–1549. DOI:https://doi.org/10.1177/030098589603300305

9.Dubey J.P., Carpenter J.L. Histologically confirmed clinical toxoplasmosis in cats: 100 cases (1952-1990). *J Am Vet Med Assoc*.1993. №203. P.1556–1566.

10.Brennan A., Donahoe S., Beatty J., Belov K., Lindsay S., Briscoe K., Šlapeta J., Barrs V. Comparison of genotypes of Toxoplasma gondiiin domestic cats from Australia with latent infection or clinical toxoplasmosis. *Vet Parasitol*.2016. №228. P.13–16. DOI:https://doi.org/10.1016/j.vetpar.2016.06.008

11.De Tommasi A., Morini M., Turba M., Otranto D., Bettini G. Hyperplastic cholangitis in a naturally Toxoplasma gondii-infected cat. *Vet Q*.2014. №34. P.229–231. DOI:https://doi.org/10.1080/01652176.2014.978510

12.Peterson J., Willard M., Lees G., Lappin M., Dieringer T., Floyd E. Toxoplasmosis in two cats with inflammatory intestinal disease. *J Am Vet Med Assoc*.1991. №99. P.473–476.

13.Галат В. Ф. Тропічна ветеринарна паразитологія. К.: Вища школа, 1986. 272 с.

14.Галат М. В. Сучасні методи діагностики токсоплазмозу котів. *Тваринництво України*. 2015. №1-2. С. 27-30.