



Науковий вісник Львівського національного університету ветеринарної медицини та біотехнологій імені С.З. Гжицького

Scientific Messenger of Lviv National University of Veterinary Medicine and Biotechnologies named after S.Z. Gzhytskyj

ISSN 2413–5550 print
ISSN 2518–1327 online

<http://nvlvet.com.ua/>

УДК 638.16: 613.2: 614.31: 504.054: 632.95: 636.028: 591.8: 619

Експериментальне вивчення хронічного впливу мікродоз ДДТ та γ -ГХЦГ у розчині меду на організм білих мишей

Г.А. Скрипка, В.В. Касянчук, О.Є. Гогітідзе
Gala2082@mail.ua, vkasianchuk@yandex.ru

Сумський державний університет, вул. Римського–Корсакова, 2, м. Суми, 40007, Україна
ВЦ Одеського філіалу ДНДЛДВСЕ, м.Одеса

Досліджено вплив мікродоз хлорорганічних пестицидів (γ -ГХЦГ та ДДТ) у розчині меду, за умови їх хронічного надходження як окремо, так і у поєднанні, на організм білих мишей. Перша дослідна група отримувала розчин меду з вмістом ГХЦГ (γ -ізомеру) з концентрацією 3,0 мкг/кг; друга дослідна група отримувала розчин меду з вмістом ДДТ з концентрацією 3,0 мкг/кг; третя дослідна група отримувала розчин меду з поєднаним вмістом ГХЦГ (γ -ізомеру) та ДДТ у загальній концентрації 6,0 мкг/кг (3,0 мкг/кг кожного пестициду). Встановлено деструктивний вплив цих пестицидів на макро та мікроструктуру паренхіматозних органів дослідних тварин. В результаті розтину піддослідних мишей встановлено, що найбільш виразними патологоанатомічними та гістологічними змінами характеризувалась третя група гризунів (які отримували під час досліду ДДТ та γ -ГХЦГ у концентрації 6,0 мкг/кг). Гістологічне дослідження виявило загальний гемосидероз паренхіматозних органів всіх дослідних груп тварин, а також початкову стадію зернистої дистрофії епітелію ниркових каналців та розвиток гідропічної дистрофії печінки. Результатами дослідження доведено, що мікродози пестицидів, навіть ті, які не перевищують ГДК, в умовах хронічного потрапляння до щоденного раціону, пригнічують життєво важливі функції організму. Хронічне потрапляння декількох видів пестицидів одночасно до раціону посилює їх негативний вплив на організм тварин.

Ключові слова: розчин меду, хлорорганічні пестициди, ветеринарно–санітарний контроль, гістоструктура, патологоанатомічний розтин, білі миші, внутрішні органи, гемосидероз, жирова дистрофія, зерниста дистрофія, гідропічна дистрофія

Экспериментальное изучение хронического воздействия микродоз ДДТ и γ -ГХЦГ в растворе меда на организм белых мышей

Г.А. Скрыпка, В.В. Касянчук, А.Е. Гогитидзе
Gala2082@mail.ua, vkasianchuk@yandex.ru

Сумской Государственный университет, ул. Римского–Корсакова, 2, г. Сумы, 40007, Украина
ИЦ Одесского филиала ГНИИЛДВСЭ, г. Одесса

Исследовано влияние микродоз хлорорганических пестицидов (γ -ГХЦГ и ДДТ) в растворе меда, при условии их хронического поступления на организм белых мышей, как отдельно, так и в сочетании. Первая опытная группа получала раствор меда с содержанием ГХЦГ (γ -изомера) с концентрацией 3,0 мкг/кг; вторая опытная группа получала раствор меда с содержанием ДДТ с концентрацией 3,0 мкг/кг; третья опытная группа получала раствор меда с содержанием ГХЦГ (γ -изомера) и ДДТ в общей концентрации 6,0 мкг/кг (3,0 мкг/кг каждого пестицида). Установлено деструктивное влияние этих пестицидов на макро и микроструктуру паренхиматозных органов подопытных животных. В результате вскрытия подопытных мышей установлено, что наиболее выразительными патологоанатомическими и гистологическими изменениями характеризовалась третья группа грызунов (которые получали во время опыта ДДТ и γ -ГХЦГ в концентрации 6,0 мкг/кг). Гистологическое исследование выявило обильный гемосидероз паренхиматозных органов всех исследовательских групп животных, а также начальную стадию зернистой дистрофии эпителия почечных канальцев и развитие гидроричес-

Citation:

Skrypka, G.A., Kasyanchuk, V.V., Gogitidze, A.E. (2016). Experimental studi of chronic exposure to small doses of DDT and γ -HCH in the solution of honey on the organism white mice. *Scientific Messenger LNUVMBT named after S.Z. Gzhytskyj*, 18, 4(72), 114–119.

кой дистрофії печені. Результатами дослідження доказано, що мікродози пестицидів, даже те, которые не превышают ПДК, в условиях хронического попадания в ежедневный рацион, подавляют жизненно важные функции организма. Хроническое поступление нескольких видов пестицидов одновременно в рацион усиливает их негативное влияние на организм животных.

Ключевые слова: раствор меда, хлорорганические пестициды, ветеринарно-санитарный контроль, гистоструктура, патологоанатомическое вскрытие, белые мыши, внутренние органы, гемасидероз, жировая дистрофия, зернистая дистрофия, гидротическая дистрофия

Experimental studi of chronic exposure to small doses of DDT and γ -HCH in the solution of honey on the organism white mice

G.A. Skrypka, V.V. Kasyanchuk, A.E. Gogitidze
Gala2082@mail.ua, vkasianchuk@yandex.ru

Sumy State University, Rymskogo-Korsakova Str., 2, 40007 Sumy, Ukraine
testing center of the Odessa branch SRILDVE, Odessa

The aim of study was to investigate the combined effects of pesticides HCH (γ -isomer) and DDT on the body of white mice under conditions of daily intake in the diet along with a solution of honey. Pesticides for animals given a 2% solution of honey and water. It was formed four groups, one control and three research, which was given daily 2% solution of honey with the addition of pesticides. The control group received a solution of honey without pesticides. The first treatment group received a solution of honey containing HCH (γ -isomer) with a concentration of 3.0 mg / kg; second experimental group received a solution of honey containing DDT concentration of 3.0 mg / kg; third treatment group received a solution of honey combined with content HCH (γ -isomer) and the total DDT concentrations of 6.0 mg / kg (3.0 mg / kg of each pesticide). The control and experimental group of animals received normal diet. Each group formed of ten mice of both sexes, aged 5–6 weeks. The experiment was carried out for 90 days. On the 90 th day the animals were slaughtered for pathological studies. As a result of studies found that chronic organochlorine pesticides getting to the daily diet of animals has a destructive impact on their internal organs compared to controls.

Analyzing the data section of experimental mice, we concluded that the most pronounced pathological changes characterized by a third group of rodents (treated during the experiment DDT and γ -HCH concentration of 6.0 mg / kg). Namely, liver enlargement, changing its color to gray. Reduced density of the parenchyma. These changes are characteristic of protein malnutrition (granular and hyaline drip distrofiya) and the initial stages of lipophanerosis.

In carrying out histological study found significant accumulation of hemosiderin in the parenchymal and interstitial tissue of the lungs, liver and spleen. These changes were common to all research groups treated with pesticides in the diet. In the liver of some animals we found the initial stage of granular and lipophanerosis. In the kidneys decrease was observed capsules Shymlansky-Bowman (in some cases, its extinction) and the development of granular dystrophy. Lung and spleen did not suffer microscopic changes except hemosiderosis. Heart in animals as the control and experimental groups were without pathological changes.

Considering we found pathological and histological changes, we can conclude that small doses of pesticides, even those that do not exceed the MPC, in terms of falling into chronic daily diet have a detrimental effect to the body of animals. This makes the feasibility of a more thorough veterinary control of animal products and vegetable content of organochlorine pesticides.

Key words: honey solution, organochlorine pesticides, veterinary-sanitary control, histostructure, mortem, white mice, internal organs, hemosiderosis, lipophanerosis, granular degeneration, hydrotic dystrophy

Вступ

Більшу частину хімічних сполук, які потрапляють у зовнішнє середовище і несприятливо впливають на організм, складають пестициди. Особливе занепокоєння складають хлорорганічні пестициди, які є глобальними забруднювачами навколишнього середовища (ДДТ, ГХЦГ, гептахлор та інші) (Lemeshev, 1991; Zhminko, 1998).

Допустимі залишки хлорорганічних пестицидів у продуктах харчування регламентуються рядом державних нормативних та законодавчих документів. Це стосується таких хлорорганічних пестицидів як: ДДТ та його метаболіти та ГХЦГ (α , β , γ – ізомери). Використання цих пестицидів на Україні заборонено, але в наслідок їх тривалого використання у минулому, надзвичайної стійкості у навколишньому середовищі залишки цих сполук знаходять у різноманітних продуктах харчування (Colborn and Frederick, 1993; Amirova and Speranskaya, 2016).

Залишкові кількості пестицидів можуть знаходитися також у меді. Оскільки мед є не тільки харчо-

вим продуктом, а також використовується як дієтичний та профілактичний продукт, важливо вивчати особливості дії мікродоз пестицидів, що знаходяться в ньому на біологічні об'єкти.

У випадку хронічного надходження мікродоз пестицидів з харчовими продуктами до організму людини або тварини, ці токсичні речовини поступово накопичуються та завдають негативного впливу організму в цілому. Особливо це стосується поєднання різних речовин, які можуть посилювати згубний вплив один одного на живий організм (Zhminko, 1998; YuNEP, 2007). Дані щодо досліджень хронічного впливу γ -ГХЦГ та ДДТ на людей і тварин свідчать про їх токсичність для різних систем організму, особливо виділяється їх гепатоксичність (Semenenko, 2014; YuNEP, 2007).

За даними Почтаренко П.П. хронічне потрапляння навіть невеликих доз γ -ГХЦГ спричиняє зміни мікроструктури паренхіматозних органів курчат-бройлерів, а саме викликає зернисту дистрофію (Pochtarenko, 2015).

Вплив пестицидів на паренхіматозні органи також підтвердили досліди ряду зарубіжних авторів. Так, згідно досліджень Fathia A. Khogali, Jameela B. Sheikh та ін., у дослідних білих мишей, під дією хронічного впливу пестициду диметоату, спостерігаються такі гістологічні зміни у печінці, як: пікноз та вакуолізація гепатоцитів, застій крові та лімфоцитарна інфільтрація навколо центральної вени. В той же час з боку нирок дослідних тварин спостерігаються зміни у корковій речовині та зменшення капсули Шумлянського–Боумена (Fathia et al., 2005).

Нашими дослідженнями меду бджолиного натурального Одеської області щодо вмісту залишків хлороганічних сполук було виявлено спорадичні випадки наявності ДДТ та γ -ГХЦГ у цьому продукті, як окремо, так і у поєднанні. Згідно до нормативних документів ізомери ГХЦГ та метаболіти ДДТ у меді бджолиному сумуються окремо один від одного. Підрахувавши окремо концентрацію γ -ГХЦГ та ДДТ ми визначили, що їх загальна кількість не перевищує вказані норми. Але, якщо скласти одночасно загальну концентрацію виявлених пестицидів, то їх загальна сума перевищує ГДК (5,0 мкг/кг). На нашу думку, така загальна концентрація пестицидів може чинити негативний вплив на організм людини, за умов потрапляння до столу споживача. У той же час, нам було цікаво визначити вплив на організм вищезазначених концентрацій пестицидів в меді. Нами було проведено дослідження щодо впливу поєднаної дії залишків ГХЦГ (γ -ізомеру) та ДДТ у загальній сумі 6,0 мкг/кг (по 3,0 мкг/кг кожного) за умов щоденного надходження до організму білих мишей з розчином меду.

Отже, метою досліджень було експериментально вивчити хронічний вплив мікродоз γ -ГХЦГ та ДДТ у розчині меду на організм білих мишей.

Матеріал і методи дослідження

Дослідження проводили на базі Одеського філіалу ДНДІЛДВСЕ, на 40 білих мишах віком 5–6 тижнів, сформованих у чотири групи по 10 тварин у кожній. Пестициди задавали тваринам у вигляді 2% розчину меду з водою. Перша дослідна група отримувала розчин меду з вмістом ГХЦГ (γ -ізомеру) з концентрацією 3,0 мкг/кг; друга дослідна група отримувала розчин меду з вмістом ДДТ з концентрацією 3,0 мкг/кг; третя дослідна група отримувала розчин меду з поєднаним вмістом ГХЦГ (γ -ізомеру) та ДДТ у загальній концентрації 6,0 мкг/кг (по 3,0 мкг/кг кожного пестициду); четверта група була контрольною.

Розчин меду випаювався у нічний час, в день тварини мали вільний доступ до корму та чистої питної води. Дослід проводився впродовж 90 діб. Кожного дня у всіх групах визначались загальний стан тварин, активність поїдання корму та пиття розчину меду. На 90 добу досліді тварини були забиті для проведення патоморфологічних досліджень.

Після забою білих мишей проводили їх повний патологоанатомічний розтин, із відбором матеріалу для гістологічного дослідження. Відібраний матеріал (паренхіматозні органи) фіксували у розчині 10% формаліну, зневоднювали, монтували у парафінові

блоки та виготовляли гістозрізи, які офарбовували гематоксіліном Ерліха та водним Еозином. Мікроскопічне дослідження проводили за допомогою мікроскопа Nikon Eclipse E200, під збільшенням у 40, 100, 400, та 1000 разів.

Результати та їх обговорення

У результаті проведених досліджень встановлено, що надходження до щоденного раціону білих мишей мікродоз хлороганічних пестицидів (γ -ГХЦГ та ДДТ, як окремо, так і в поєднанні), впродовж 90 діб, має негативний вплив на стан організму тварин, по відношенню до контролю. При розтині мишей дослідницьких груп ми встановили у більшості тварин збільшення печінки, зміну її кольору на світло–бурий із сірим відтінком та зменшення щільності органу, що характерно для паренхіматозної дистрофії.

Аналізуючи дані розтину піддослідних мишей та мишей контрольної групи ми прийшли до висновку, що найбільш виразними патологоанатомічними змінами характеризувалася третя група гризунів які отримували під час досліді ДДТ та γ -ГХЦГ у концентрації 6,0 мкг/кг.

При мікроскопічному дослідженні було виявлено у всіх дослідних групах:

1. Відкладання гемосидерину в інтерстиціальній тканині легень, паренхіми селезінки, нирок та печінки.
2. Розвиток зернистої дистрофії епітелію ниркових каналців.
3. Розвиток гідропічної дистрофії печінки.

Особливості розвитку патології, в залежності від типу токсину, полягали в тім що: в групі тварин, які отримували ДДТ зерниста дистрофія епітелію ниркових каналців уражала в більшості дистальні відділи каналців; в групі тварин, які отримували γ -ГХЦГ зерниста дистрофія епітелію ниркових каналців уражала в більшості проксимальні відділи каналців із зменшенням в розмірі капсули Шумлянського–Боумена. В групі тварин, які отримували поєднаний вміст ДДТ та γ -ГХЦГ спостерігались обидва види патології (рис. 1–3).

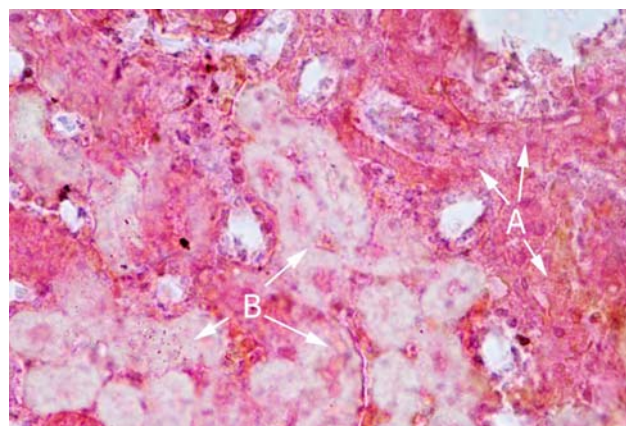


Рис . 1. Зерниста дистрофія епітелію ниркових каналців. Група ДДТ

А– дрібні оксифільні вclusions в цитоплазмі клітин епітелію ниркових каналців. В– Збільшення в об'ємі та помутніння клітин епітелію дистального

відділу ниркових каналців. Гематоксілін та Еозин. Збільшення 400.

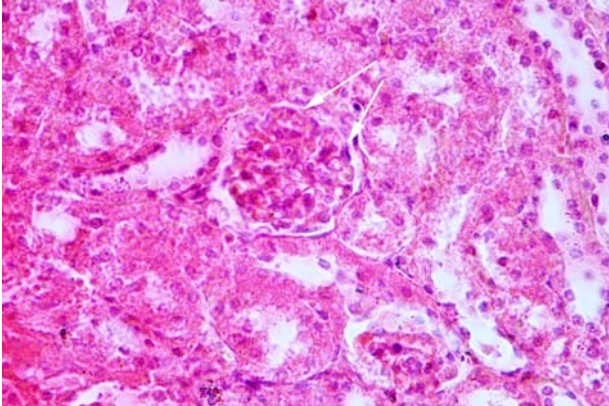


Рис. 2. Зменшення в об'ємі капсули Шумлянського–Боумена при зернистій дистрофії епітелію ниркових каналців. Група ГХЦГ
Гематоксілін та Еозин. Збільшення 400.

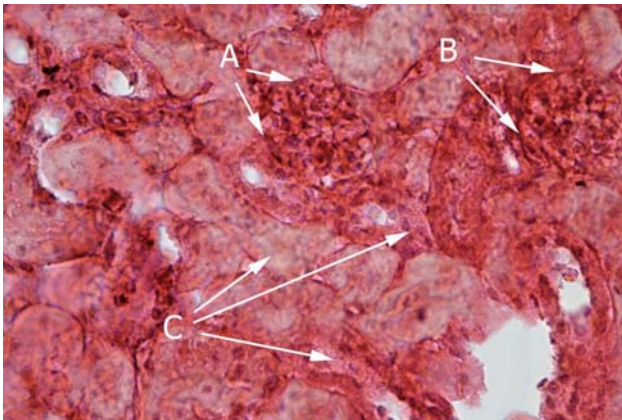


Рис. 3. Зменшення практично до «зникнення» капсули Шумлянського–Боумена (А,В) в нирках. Група ДДТ+ГХЦГ
Гематоксілін та Еозин. Збільшення 400.

Гідропічна дистрофія гепатоцитів в групі з отриманням ДДТ була дрібнокрапельною, в групі з отриманням γ -ГХЦГ – крупнокрапельною з утворенням великих вакуоль; в групі з отриманням ДДТ та γ -ГХЦГ – дрібнокрапельна із збільшенням ядер в окремих клітинах (рис. 4–7).

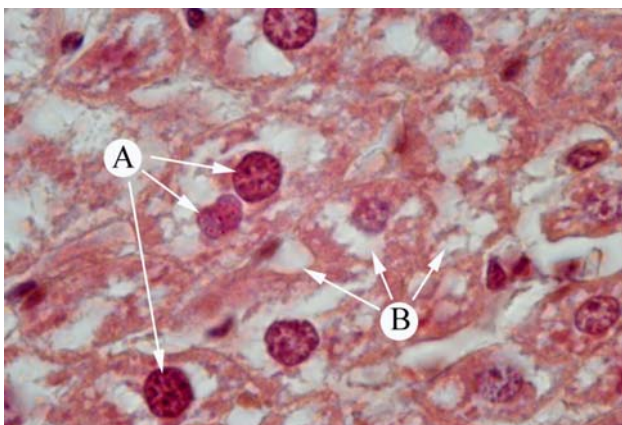


Рис.4. Гідропічна дистрофія гепатоцитів (крупнокрапельна). Група ГХЦГ

Гематоксілін та Еозин. Збільшення 1000.

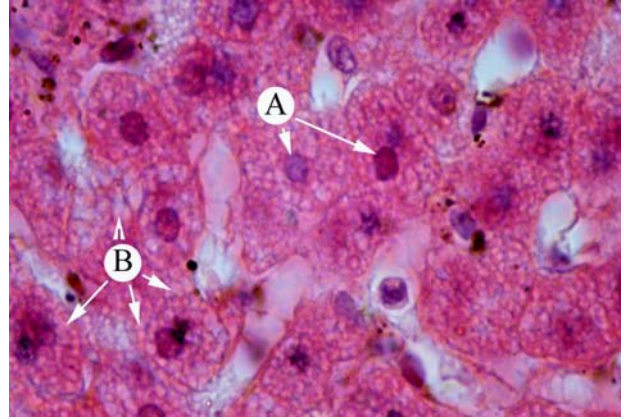


Рис. 5. Гідропічна дистрофія гепатоцитів (дрібнокрапельна). Група ДДТ.
Гематоксілін та Еозин. Збільшення 1000.

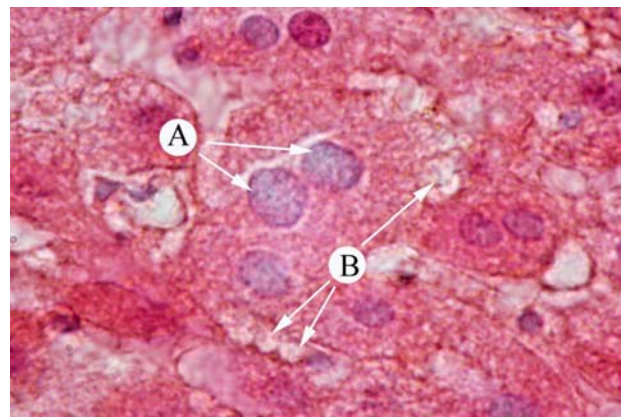


Рис. 6. Дрібнокрапельна гідропічна дистрофія із збільшенням та помутнінням ядер гепатоцитів. Група ДДТ + ГХЦГ.
Гематоксілін та Еозин. Збільшення 1000.

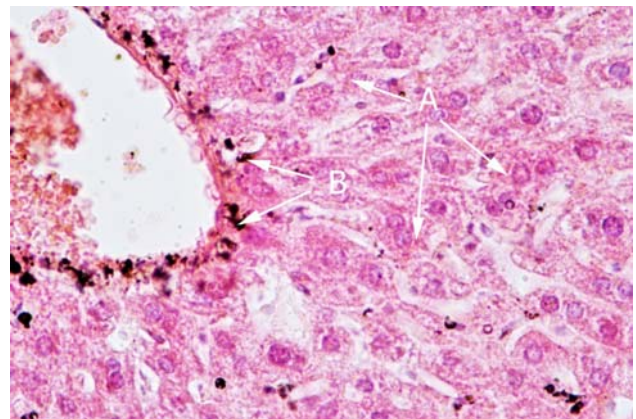


Рис. 7. Гемосидероз печінки. А– гепатоцити, В– Відкладання гемосидерину у стінці центральної вени. Гематоксілін та Еозин. Збільшення 400.

Селезінка в усіх дослідних груп мишей зберігала характерну анатомічну будову для цих видів тварин. У цьому органі єдиною патологічною мікро зміною було накопичення зерен гемасидерину у червоній пульпі (рис. 8).

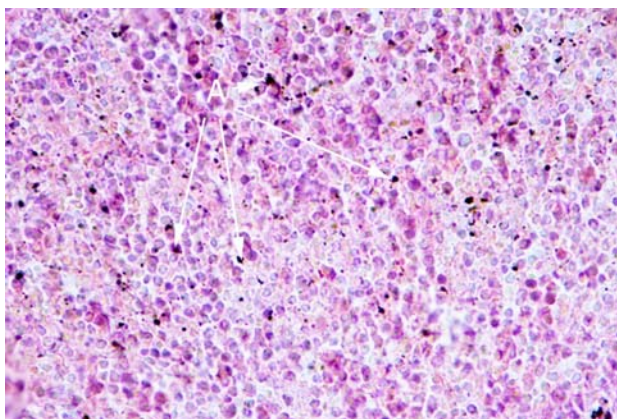


Рис. 8. Гемосидероз селезінки. Група ДДТ.
Гематоксілін та Еозин. Збільшення 400.

Легені дослідних тварин були без видимих патологоанатомічних змін, при дослідженні їх гістоструктури ми спостерігали накопичення в них зерен гемосидерину (рис. 9).

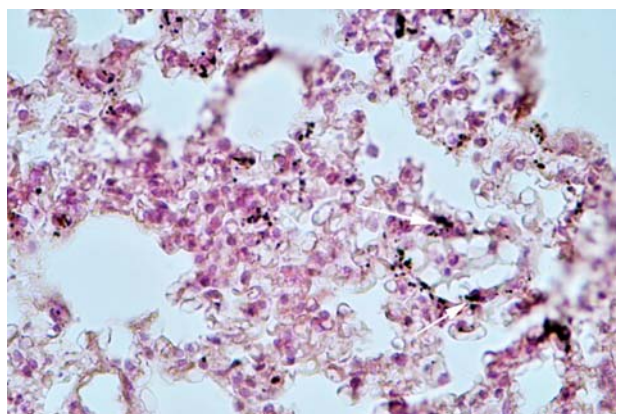


Рис. 9. Накопичення гемосидерину у інтерстиціальній тканині легень. Група ГХЦГ.
Гематоксілін та Еозин. Збільшення 400.

Тканини серця у тварин як контрольної, так і дослідних груп були без патологічних змін. Так, кардіоміоцити були контурованими, цитоплазма оксифільною, поперекова смугастість спостерігалася. Ядра клітин були контуровані, слабо базофільні. В окремих ділянках серця у деяких тварин спостерігалася накопичення зерен гемосидерину.

Загальний гемосидероз, який ми спостерігали у паренхіматозних органах всіх дослідних груп, можна пов'язати з дією токсинів (ГХЦГ та ДДТ), які потрапляючи в організм у малих дозах негативно впливають на процеси обміну в цілому, зокрема можуть викликати патологію у процесі розпаду еритроцитів. Це може призводити до потрапляння гемосидерину, який є продуктом розпаду гемоглобіну, у судини та накопичення його у тканинах органів.

Серед причин розвитку гідропічної дистрофії слід також виділити токсичний вплив вище вказаних сполук, який викликав порушення проникливості клітинної мембрани, надлишковому потраплянню у цитоплазму іонів Na та позаклітинної рідини, активізацією гідролітичних ферментів з наступним розривом внутрішньомолекулярних зв'язків цитоплазма-

тичних білків. Зерниста дистрофія нирок – наслідок розвитку ферментопатії, яка призвела до недостатності АТФ і накопиченню недоокислених сполук, що в свою чергу викликало зміну Ph цитоплазми, збільшенню онкотичного тиску і як наслідок – гідролізу внутрішньоклітинних білків, коагуляції їх в «зерна» і набряканню клітини.

Висновки

Хронічне надходження до раціону білих мишей пестицидів γ -ГХЦГ та ДДТ (навіть у концентрації, яка не перевищує ГДК) наносить негативний вплив на основні життєво важливі функції та обмінні процеси організму.

За результатами патологоанатомічного та гістологічного дослідження встановлено, що в організмі тварин дослідних груп були присутні ознаки інтоксикації. Були виявлені макро та мікро порушення структури паренхіматозних органів.

В результаті аналізу гістологічних досліджень печінки простежується залежність від того, який вид токсину поступав до організму тварин. Максимальні патологічні зміни печінки спостерігалися у тварин третьої дослідної групи, які отримували поєднаний вміст пестицидів – γ -ГХЦГ та ДДТ.

Перспективи подальших досліджень. У перспективі будуть проведені дослідження щодо впливу мікродоз пестицидів (γ -ГХЦГ та ДДТ) на морфологічні показники крові та біохімічні показники сироватки крові білих мишей.

Бібліографічні посилання

- Amirova, Z.K., Speranskaya, O.A. (2016). Novyie stoykie organicheskie supertoksikanti i ih vliyanie na zdorove cheloveka. M. (in Russian).
- Zhminko, P.G. (1998). Narushenie funktsii sistemy immuniteta pod vozdeystviem pestitsidov i nekotorye zadachi immunotoksikologii na sovremennom etape. Sovremennyye problemy toksikologii. 2, 35–40 (in Russian).
- Lemeshev, M.Ya. (1991). Poka ne pozdno. Razmyishleniya ekonomista ekologa. M.: Molodaya gvardiya (in Russian).
- Semenenko, M.G. (2014). Negativni naslidki vikoristannya v silskomu gospodarstvi gekshaloranu ta DDT v kintsi 50–h–60–h rr. minulogo stolittya. Gumanitarniy visnik. 5, 146–155 (in Ukrainian).
- Pochtarenko, P.P. (2015). Veterinarno–sanitarna ekspertiza zaboyu kurchat–broyleriv za umov nadozhennya gamma–Izomeru gekshalortsiklogeksanu. Disertatsiyi na zdobuttya naukovoogo stupenya kandidata veterinarnih nauk. Kyiv (in Ukrainian).
- YuNEP, (2007). Otsenka regulirovaniya riskov: lindan. Stokgolmskaya konventsiya o stoykih organicheskikh zagryaznitelyah: Komitet po rassmotreniyu stoykih organicheskikh zagryazniteley, Trete soveshanie, Zheneva, 2007, 19 (in Russian).
- Informatsiya i rukovodiaschie ukazaniya, neobhodimyye dlya okazaniya sodeystviya v otsenke sohranyay-

- uscheysya potrebnosti v DDT dlya tseley borbyi s perenoschikami bolezney: Komitet po rassmotreniyu stoykih organicheskikh zagryazniteley, Sedmaya sessiya, Zheneva, 2003, 18 (in Russian).
- Fathia, A.K., Jameela, B.S., Shafiga, A.R. (2005). Histopathological and Hematological Effects of Dimethoate 40EC on Some Organs of Albino Mice. *J. King Saud Univ.*, 18(2), 73–87.
- Colborn, T., Frederick, S. (1993). Developmental Effects of Endocrine-Disrupting Chemicals in Wildlife and Humans. *Environmental Health Perspectives*. 101, 378–384.

Стаття надійшла до редакції 12.10.2016