

**І. І. Панікар**

**Л. П. Горальський**

**Н. Л. Колеснік**

**МОРФОЛОГІЯ ТА ІМУНОГІСТОХІМІЯ  
ОРГАНІВ ІМУНОГЕНЕЗУ СВИНЕЙ  
У ПЕРІОД ПОСТНАТАЛЬНОЇ АДАПТАЦІЇ**



**І. І. Панікар,  
Л. П. Горальський, Н. Л. Колеснік**

**МОРФОЛОГІЯ ТА ІМУНОГІСТОХІМІЯ  
ОРГАНІВ ІМУНОГЕНЕЗУ СВИНЕЙ  
У ПЕРІОД ПОСТНАТАЛЬНОЇ АДАПТАЦІЇ**

***МОНОГРАФІЯ***

**Полтава 2015**

ББК 48

УДК 619 : 591.4 : 575 : 591.8 : 636.4.082.35

Рекомендовано вченою радою ННІ тваринництва  
та ветеринарної медицини  
Полтавської державної аграрної академії  
(протокол № 7 від 20. 05. 2015)

Рецензенти: Борисевич Б. В., доктор ветеринарних наук, професор  
Локес П. І. , доктор ветеринарних наук, професор  
Сокульський І. М., кандидат ветеринарних наук, доцент

**П 16 І. І. Панікар, Л. П. Горальський, Н. Л. Колеснік.**

Морфологія та імуногістохімія органів імуногенезу свиней у період  
постнатальної адаптації. Монографія. – Полтава, 2015. – 258 с.

ISBN 966-655-0

У монографії проведено аналіз наукових повідомлень вчених різних країн у порівнянні з отриманими власними результатами вивчення закономірностей розвитку, будови та функціонування органів імуногенезу, які виконують кровотворну функцію й забезпечують імунітет. Колективом авторів було застосовано гістологічні, морфометричні та імуногістохімічні методики з вивчення морфофункціональної характеристики органів і тканин у поросят на ранніх етапах постнатального періоду онтогенезу, що дали змогу встановити структурні та функціональні особливості будови органів імуногенезу на клітинному і тканинному рівнях.

**УДК 619 : 591.4 : 575 : 591.8 : 636.4.082.35**

© **І. І. Панікар, 2015**  
© **Л. П. Горальський, 2015**  
© **Н. Л. Колеснік, 2015**  
© **«СПД Глазунов», 2015**

ISBN 966-655-0

## ЗМІСТ

	Вступ	6
1.	Загальна характеристика та значення органів імунної системи .....	8
2.	Морфологічна характеристика органів імуногенезу тварин .....	10
2.1.	Червоний кістковий мозок .....	11
2.2.	Морфологія тимусу (вилочкова, або зобна залоза) .....	17
2.3.	Морфологія селезінки .....	36
2.4.	Морфологія лімфатичних вузлів .....	57
2.5.	Морфологія лімфоїдної тканини, асоційованої зі слизовими оболонками органів .....	97
3.	Основні клітинні та гуморальні фактори крові свиней .....	157
4.	Вікові зміни в імунній системі свиней .....	203
5.	Стреси як фактор впливу на імунну систему .....	210
	Заключення .....	214
	Список літератури .....	219

## ПЕРЕЛІК УМОВНИХ СКОРОЧЕНЬ

- АПК – антигенпрезентуючі клітини  
ДК – дендритні клітини  
ЛВ – лімфатичні вузли  
мм – міліметр  
мкм – мікромметр  
ЧКМ – червоний кістковий мозок  
СКК – стовбурові клітини крові  
КСФ – колонієстимулюючі фактори  
ІЛ – інтерлейкіни  
ГКГ – головний комплекс гістосумісності  
СО – слизова оболонка  
ДНК – дезоксирибонуклеїнова кислота  
НГ – нейтрофільні гранулоцити  
ІФН – інтерферон  
НК – великі гранулярні клітини (натуральні кілери)  
ЦІК – циркулюючі імунні комплекси  
ВНП – фактор некрозу пухлин  
АлАТ – аланінамінотрансфераза  
ЦИК – циркулюючі імунні комплекси  
СD – диференційні антигени лейкоцитів (кластери диференціювання)  
CD4+ – Т-лімфоцити, що експресують антиген CD4-  
CD8+ – Т-лімфоцити, що експресують антиген CD8-  
I gA – імуноглобуліни класу А  
IgM – імуноглобуліни класу М  
IgG – імуноглобуліни класу G  
ІЛ-1 – інтерлейкін 1  
ІЛ-6 – інтерлейкін 6  
ІРІ – імунорегуляторний індекс  
БАСК – бактерицидна активність  
ЛАСК – лізоцимна активність  
ВП – відносна площа  
ЛС – лімфатичні судини  
КСФ – колонієстимулюючий фактор  
ЛТАС – лімфоїдна тканина, асоційована зі слизовими оболонками  
ФНП (TNF $\alpha$ ) – фактор некрозу пухлин

## ВСТУП

У структурі світового виробництва м'яса, свинина, як і раніше, залишається найбільш популярним і поживним його видом, при цьому займаючи провідне місце на ринку збуту як сирої, так і готової продукції. За даними Данкверта С. А., Дуніна І. М. (2002), Михайлова Н. В зі співавт. (2009), його частка становить 39,1 %, тоді як м'ясо птиці – 29,3 %, гов'ядини – 25 %, баранини – 4,8 % та інші види – 1,8 %. У країнах, що розвиваються, питома вага свинини в валовому виробництві м'яса ще більш значна – 41,8 %, а в окремих країнах вона сягає 85–97%. На сучасному етапі розвитку тваринництва однією з головних проблем є підвищення життєздатності й резистентності поголів'я тварин із метою збереження потенціалу їх продуктивності. Забезпечення населення якісними продуктами тваринного походження передбачає ефективне ведення усіх галузей тваринництва, зокрема і свинарства. Окремі науковці Мазуркевич А. Й. (2002); Гаврилін П. М. та інші (2004); Криштофорова Б. В. (2005, 2008); Криштофорова Б. В., Лемещенко В. В. (2007); Шевченко О. Б. (2005) зазначають, що погіршення екологічного стану, збільшення кількості технологічних стрес-чинників, вплив природних і антропогенних факторів довкілля стали причиною зниження резистентності організму тварин, розвитку імунодефіцитних станів. Зазначені фактори, за повідомленням інших науковців (Хрустальова І. В., 1995; Жаров А. В., 2003; Петренко О. М., 2010; Криштофорова Б. В., 2011), передусім, негативно впливають на організм новонароджених тварин, особливо з незавершеним морфофункціональним статусом, що ускладнюється біологічними особливостями їх зрілонороджуваності.

Тому фундаментальною й прикладною проблемою сучасної біології гуманної та ветеринарної медицини є дослідження закономірностей розвитку, будови та функціонування органів імуногенезу, які виконують кровотворну функцію й забезпечують імунітет – звільнення організму від усього генетично чужого. Їх поділяють на центральні й периферичні. До центральних органів

належить червоний кістковий мозок, тимус і клоакальна (фабрицієва) сумка у птахів. До складу периферичних органів входить селезінка, лімфатичні вузли та імунні утворення (мигдалики, поодинокі й групові лімфоїдні вузлики), які локалізовані в слизових оболонках органів травлення, дихання, сечовидільної та статеві системи, шкірі.

Такими науковцями як Хомич В. Т. зі співавт. (3003); Горальський Л. П., (2003); Красніков Г. А. та інші, (2004); Гаврилін П. М. (2001–2009) особлива увага в останні роки надається дослідженню закономірностей морфогенезу органів кровотворення та імунного захисту у продуктивних тварин, морфофункціональний статус яких, насамперед, визначає стан природної резистентності, неспецифічної та імунологічної реактивності організму.

Формування імунології в самостійну галузь як науку почалося з часу підтвердження можливої специфічної профілактики інфекційних захворювань людини і тварин. На початку ХХ століття імунологічні дослідження були спрямовані лише на розкриття механізмів протиінфекційного імунітету. Нині імунологія охоплює досить широкий спектр проблем, які стосуються цілої низки біологічних досліджень, і має окремі розділи та напрямки (алергологія, імуногематологія, імунопатологія, вакцинологія).

Розвиток ветеринарної імунології тривалий час був направлений на вирішення практичних проблем створення високоімуногенних вакцин та якісних діагностичних і лікувальних імунологічних препаратів. Перша наукова конференція «Проблеми ветеринарної імунології» відбулася у Москві у 1982 році одним із основних пріоритетів роботи якої було вивчення імунодефіцитних станів і алергій у тварин та розробка методів їх корекції, дослідження імунних явищ у процесах відтворення сільськогосподарських тварин, вивчення факторів неспецифічного імунітету й функціонального стану лімфоцитів.

Наразі важко назвати розділ ветеринарної медицини, який не використовував би імунологічні методи досліджень. Так, стан факторів природної резистентності тварин враховують у розробці нових технологій

утримання й годівлі, в діагностиці акушерської, хірургічної та незаразної патології. Імунологічні дослідження широко використовують у ветеринарно-санітарній експертизі, – вони є основою визначення епізоотичного стану як окремих господарств, так і країни в цілому, без імунологічних досліджень неможлива лабораторна діагностика інфекційних захворювань тварин. Імуномодулюючі засоби широко і надійно увійшли в арсенал лікувальних препаратів, а без специфічної профілактики інфекцій неможливе навіть існування тваринництва і безпека людини.

Впродовж останніх років значна увага надається поглибленому вивченню лімфоїдної тканини, яка є основою органів імуногенезу.

Виконані нами дослідження із застосуванням гістологічних, морфометричних та імуногістохімічних методик із вивчення морфофункціональної характеристики органів і тканин у свійської свині на ранніх етапах постнатального періоду онтогенезу дала можливість встановити структурні та функціональні особливості будови органів імуногенезу на клітинному і тканинному рівнях. Була проведена гістоморфометрична оцінка морфологічних структур наступних імунних органів: тимуса, поверхневих лімфатичних вузлів, селезінки, лімфоїдних утворень слизових оболонок кишечника свійської свині на ранніх етапах постнатального періоду онтогенезу.

У даній науковій праці проведено аналіз наукових праць вчених України, ближнього та дальнього зарубіжжя в порівняльному аспекті з результатами наших досліджень.

## **1. Загальна характеристика та значення органів імунної системи**

Органи імунної системи виконують кровотворну функцію, забезпечують імунітет, що являє комплекс різноманітних реакцій організму, які спрямовані на збереження його генетичного гомеостазу. За даними багатьох авторів (Криштофорова Б. В., Лемещенко В. В., 2000; Сидоров М. А., 2006; Слесаренко В. В., Гаврилин П. М. 2006; Гербут А.О. 2007; Григорьев В. С.,



2006; Криштофорова Б. В., 2008, 2011), фаза раннього етапу постнатального розвитку ссавців у період переходу їх до самостійного харчування є критичною в завершенні формування здатності до повноцінної імунної відповіді. З цього періоду припиняється дія захисних материнських факторів та починається масований вплив на організм різних антигенів харчового і мікробного походження, які є могутнім стимулом для дозрівання імунної системи.

Результати проведених досліджень Маслянко Р. П. зі співавт. (2004); Овчаренко Л. С. з співавт., (2008); Головки В. А., Джаббарова Н. А., (2011) та інші свідчать, що органи кровотворення розташовані у напрямку кровоносних та лімфатичних судин, виконуючи роль «імунологічних бастіонів» завдяки наявності в них спеціальних клітин-фагоцитів, які очищають кров і лімфу від чужорідних тіл. За допомогою спеціальних рецепторів, розташованих на плазмолемі, клітини імунної системи здатні реагувати на чужі агенти, що потрапили до внутрішнього середовища організму. Крім того в органах імунної системи утворюються біологічно активні та гормоноподібні речовини, що руйнують клітини крові, а також депонуються кров і лімфа.

Основою органів кровотворення та імунного захисту є ретикулярна (ЧКМ, лімфатичні вузли, селезінка, лімфатичні утворення) або епітеліальна (тимус) тканини. Ці тканини формують специфічне мікрооточення, в якому можливе утворення клітин крові та диференціювання лімфоцитів у ефекторні клітини. У ЧКМ таку тканину називають мієлоїдною, а у тимусі й периферичних органах міститься багато лімфоцитів, тому її називають лімфоїдною тканиною.

Згідно з клонально-селекційною теорією імуногенезу органів імунної системи вони поділяються на первинні та вторинні, у відповідності з функціональним принципом та участю в розвитку імунітету – на центральні й периферичні.

До центральних (первинних) органів належать червоний кістковий мозок і тимус. Fearon D. T., Locksley R. M. (1996); Janeway Ch. A. (1998), Талаев В. Ю. (1999), Скибіцький В. Г. із співавт. (2005), зазначають, що в ембріогенезі ці

органи заселяються поліпотентними стовбуровими кровотворними клітинами, з яких у червоному кістковому мозку утворюються еритроцити, гранулоцити, моноцити, кров'яні пластинки, В-лімфоцити та попередники Т-лімфоцитів. Останні з кров'ю потрапляють у тимус, і диференціюються на Т-лімфоцити. Центральні органи забезпечують процеси антигенезалежної проліферації та диференціювання клітин-попередників, що надійшли із ЧКМ. При цьому утворюються клітини з великою кількістю рецепторів до різних антигенів.

Периферичні (вторинні) органи кровотворення та імунного захисту – це селезінка, лімфатичні вузли, гемолімфатичні вузли та лімфоїдні утворення органів слизової оболонки глотки, шлунку, кишок, апарату дихання, сечостатевого апарату та шкіри. В ці органи з течією крові заносяться з центральних кровотворних органів Т- і В-лімфоцити. Тут під впливом антигенів вони диференціюються в ефекторні клітини, які формують імунітет. Ефекторними клітинами Т-лімфоцитів є кілери, хелпери, супресори і клітини пам'яті; В-лімфоцитів – плазматичні клітини (плазмоцити) і клітини пам'яті. У периферичних органах здійснюється також елімінація (знищення) клітин крові, які завершили свій життєвий цикл. Периферичні органи забезпечують процеси антигенезалежної проліферації та диференціювання клітин, що мігрували із центральних органів, де вони раніше набули специфічних рецепторів до певного антигену. Для забезпечення контакту з антигенами ці органи розташовані на шляхах їх надходження через лімфу чи кров.

## **2. Морфологічна характеристика органів імуногенезу тварин**

У роботах, присвячених дослідженню органів імунної системи, зазначається, що імунна система, поряд із нервовою та ендокринною, є найбільш досконалою. Найважливіша функція імунної системи – захист організму, регуляція його росту і розвитку, забезпечення гомеостазу та життєдіяльності в цілому.

Імунна система – це сукупність клітинних елементів від поліпотентної стовбурової клітини крові до ефекторної клітини, які знаходяться в процесах проліферації, диференціації, міграції, кооперації й апоптозу, а також стромальних елементів і міжклітинної речовини. В системі органів гемопоезу та імунологічного захисту розрізняють центральні і периферичні органи. До центральних органів у ссавців відносять червоний кістковий мозок, тимус, до складу периферичних органів імуногенезу – лімфатичні вузли, селезінку та лімфоїдні утворення стінки органів травлення, сечостатевого апарата.

Про певні морфологічні особливості органів імуногенезу ссавців, а саме : ранню закладку в ембріогенезі, морфологічну зрілість до народження і ранню інволюція лімфоїдної тканини в сполучну або жирову тканини є повідомлення в наукових працях Гавриліна П. М., Масюка Д. М., Бібена І. А. (2003, 2004), Маслянко Р. П. (2004, 2005).

**2.1. Червоний кістковий мозок.** Дослідженню морфологічної будови кісткового мозку присвячені роботи Криштофорової Б. В. (2007); Холодної Л. С. (2007); Глузмана Д. Ф. (2008); Good R. A. (2002); Луцика О. Д. (2003), Хомича В. Т. зі співавт. (2012); Вракіна В. Ф. (1991) та інших. Червоний кістковий мозок є центральним органом кровотворення та імуногенезу і містить популяцію поліпотентних стовбурових клітин крові, які самопідтримуються впродовж життя. Під впливом специфічних речовин стовбурові клітини крові дають початок еритроцито-, гранулоцито-, моноцито- та мегакаріоцитопоезу.

У роботах Никифоренко О. О., Гавриліна П. М. (2007); Соколова В. Г. (2002) йдеться про розвиток ЧКМ із мезенхіми одночасно з генезом кістки. Зазначається, що з мезенхіми диференціюються стовбурові клітини крові (СКК) та фібробласти. Із СКК формуються клітини крові, а із фібробластів – ретикуло-тканинний каркас кісткового мозку. Остов кісткового мозку складається зі сполучнотканинних перетинок, які беруть початок від ендосту, анастомозуючи між собою. В петлях ретикулярної сітки розташовані кістково-мозкові клітини різної зрілості, де відбувається багатостадійний процес клітинних перетворень – гемоцитопоез, який призводить до формування зрілих клітин крові, що

надходять у кровоносні судини. У молодих тварин у ЧКМ провідним є еритропоез, а з віком посилюється лейкопоез і збільшується кількість плазмоцитів, що синтезують різні види імуноглобулінів (Ig).

ЧКМ розміщений у губчастій субстанції плоских кісток (ребрах, кістках черепа, тазу, грудині), а також у губчастій речовині хребців та епіфізах трубчастих кісток. Його загальна маса перевищує у кілька разів масу інших органів, наприклад, селезінки.

ЧКМ має напіврідку консистенцію, темно-вишневий колір і містить близько 10 % жирових клітин, які виконують опорну функцію, регулюють об'єм мієлоїдної тканини та створюють тиск, необхідний для ефективного функціонування венозних сінусоїдних капілярів. У дорослому організмі ссавців в діафізах кісток ЧКМ без чіткого розмежування переходить у жовтий кістковий мозок, колір якого обумовлений значною кількістю пігментів (ліпохромів).

До складу ЧКМ входять три компоненти: *гемопоетичний, стромальний та судинний*. Гемопоетичний компонент утворений мієлоїдною тканиною і містить клітини мієлоцитарного та лімфоцитарного рядів, а також популяцію плюріпотентних стовбурових клітин. Стромальний компонент включає відростчасті ретикулярні клітини та волокна, що утворюють тримірну сітку: адипоцити (жирові клітини), макрофаги, клітини ендосту (сполучнотканинної вистілки кісткових порожнин) (рис. 1).

За даними Гавриліна П. М. (2001), Гавриліна П. М. зі співавт. (2003); Гавриліна П. М., Никифорова О. О. (2004, 2005), Никифорова О. О. (2008); Оліяр А. В. (2008), впродовж неонатального і молочного періодів переважна частина клітин у кістковому мозку скелету поросят є кровотворними, а основна маса ЧКМ локалізується в кістках скелета кінцівок і тулуба (грудні хребці, ребра, груднина). Для всіх без винятку кровотворних компонентів скелета новонароджених поросят характерна структурно-функціональна незавершеність, виражена диференціація кісткового мозку на остеобластичний (кісткоутворюючий) та червоний (кровотворний). У середньому відносний

об'єм кісткового мозку становить 23,36 %. Відмічається значний розвиток остеобластичного кісткового мозку в ділянках «мультиплікації» ендосту, особливо в зонах росту основних та додаткових осередків окостеніння кісток кінцівок і дистальних відділах реберних кісток.

У реберних кістках серед остеобластичного кісткового мозку з'являються поодинокі острівці кровотворних клітин. Окремі кровотворні острівці зустрічаються і біля суглобового хряща нижньої щелепи. Жовтий кістковий мозок у досліджуваних кістках новонароджених поросят не виявляється.

Зміни структури кісткового мозку на тлі відповідних перетворень кровотворних компонентів мікрооточення характеризуються у поросят певною періодичністю:

- на першому етапі (до віку 3 доби) відбувається переважний розвиток остеобластичного кісткового мозку, що особливо виражено в додаткових осередках окостеніння та дистальних ділянках реберних кісток;
- на другому (до віку 10 діб) розвиток червоного кісткового мозку на тлі формування скупчень адіпоцитів, що найбільш характерно для хвостових хребців, кісток мета подію та нижньощелепної кістки.

На думку авторів, феномен уповільнення процесів перетворення остеобластичного кісткового мозку в червоний у скелеті поросят у перші 3 доби життя може бути зумовлений особливостями структурно-функціонального становлення кровотворного мікрооточення кісток у свиней в умовах інтенсивної дії чинників людської діяльності.

Проведені наукові дослідження Оліяр А. В. (2003, 2008) підтверджують той факт, що морфофункціональний статус органів кровотворення й імунного захисту новонароджених поросят визначається кількісним і якісним взаємовідношенням паренхіматозних і стромальних тканинних компонентів. У поросят віком одна доба ступінь осифікації стегнової кістки визначається наявністю діа- епі- та апофізарного осередків окостеніння, а 9-го грудного хребця – лише діафізарного. В кісткових органах переважає дрібновічкова губчаста кісткова тканина, а компактна (сітчастої будови) виявляється лише в

діафізі стегнової. Відносна площа осередків окостеніння в стегновій кістці досягає  $67,8 \pm 1,08$  %, тоді як у 9-му грудному хребці –  $68,7 \pm 0,83$  %. Кістковий мозок добогих поросят диференційований на остебластичний (кісткоутворювальний) та червоний (гемопоетичний) і жовтий (жировий), локалізація і структура кожного з яких визначається структурно-функціональними особливостями кісткової та хрящової тканини як компонентів кровотворного мікрооточення. Кісткова тканина органів універсального гемопоезу поділяється на губчасту, первинну, вторинну та компактну. Вічка первинної губчастої кісткової тканини, що знаходиться в зонах росту, сформовані хрящовими трабекулами, вкритими смужками незрілої кісткової тканини – остеїдом і заповнені остеобластичним кістковим мозком. У дрібновічкової вторинній губчастій кістковій тканині, яка знаходиться в епіфізах і проксимальних та дистальних ділянках діафіза, переважає червоний кістковий мозок із поодинокими жировими клітинами, а в середньо- і великовічкової, що локалізується в середніх ділянках діафіза, міститься червоний кістковий мозок, серед якого зустрічаються як поодинокі ліпоцити, так і їх скупчення. У 9-му грудному хребці вторинна губчаста кісткова тканина в епіфізах та жирові клітини не виявляються. Компактна кісткова тканина утворена балками з ретикулофіброзної кісткової тканини, які формують вічка, заповнені пухкою волокнистою сполучною тканиною. В 9-му грудному хребці вона відсутня.

У поросят віком одна доба відносна площа остеобластичного кісткового мозку в стегновій кістці становить  $8,79 \pm 0,33$  %, у 9-му грудному хребці –  $9,74 \pm 0,23$  %, тоді як червоного  $34,68 \pm 0,59$  і  $31,96 \pm 0,38$  %, адипоцитів – у першій не перевищує  $0,18 \pm 0,03$  %, за значної варіабельності ( $v=55,33$  %). Відносна площа кісткової тканини в стегновій кістці складає  $22,21 \pm 0,51$  %, у 9-му грудному хребці –  $23,78 \pm 0,21$  %. Відносна площа хрящової тканини у 9-му грудному хребці досягає  $30,75 \pm 0,25$  %, а в стегновій –  $29,61 \pm 0,44$  %. Вищевказані особливості тканинних компонентів кровотворного мікрооточення являються відповідним розвитком кісткового мозку.

Структурно-функціональна незавершеність кровотворних компонентів скелета новонароджених поросят виявляється значним вмістом залишків хрящової та фіброзної тканин в кісткових трабекулах, уповільненням процесів перетворення остеобластичного кісткового мозку в червоний, що призводить до порушення морфофункціонального становлення лімфоїдних органів. У кісткових органах новонароджених поросят міститься максимальна кількість (близько 55 %) гемопоетичних клітин.

За даними Соколова В. Г. (2002, 2005), збільшення загальної площі ЧКМ відбувається в наступній послідовності: віком 5 діб – на 0,11 %, віком 10 діб – на 4,22 %, 20 діб – на 7,77 %. До того ж за перші 40 діб життя у поросят із високою вагою абсолютна маса збільшується в 3,57 рази, а у гіпотрофіків – в 2,91 рази, відносна маса зменшується, відповідно на 3,32 і 1,76 %. У кісткових органах зменшується загальна площа хрящової тканини: на 8,44 та 0,67 %. Водночас цьому відбувається збільшення загальної площі червоного кісткового мозку на 11,56 та 2,89 %.

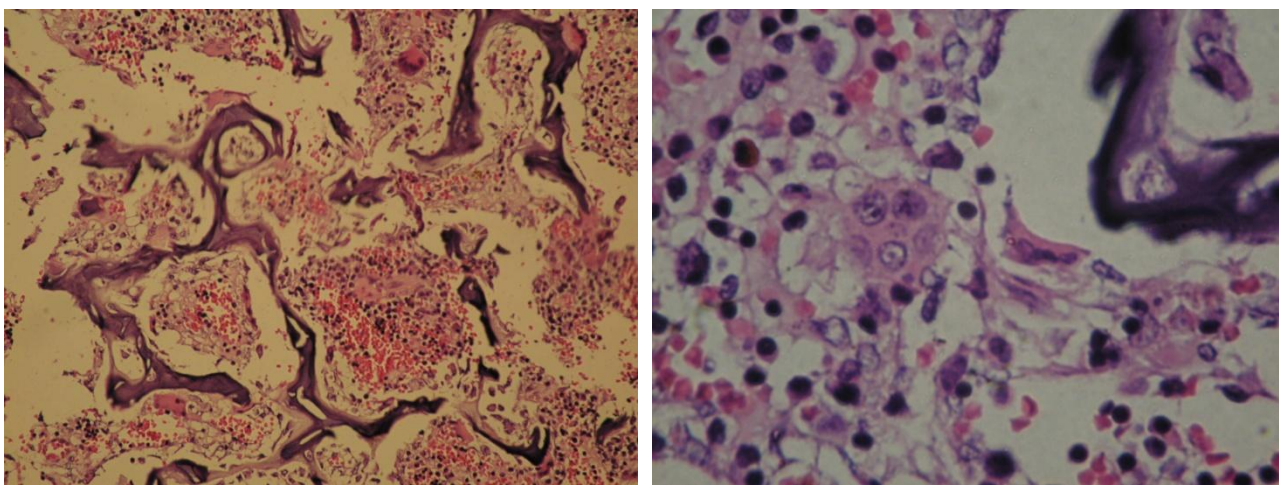


Рис. 1. Фрагмент гістологічного препарату кісткового мозку свійської свині перших днів життя. 1 – трабекули губчастих кісток; 2 – острівці гемопоезу. Забарвлення гематоксиліном та еозином. Збільшення x 200 (А), 400 (Б)

У роботах Криштофорової Б. В. (2002, 2012), Гавриліна П. М., Никифорова О. О. (2004, 2005), Оліяр А. В. (2008), Шахова В. П. зі співавт. (1999) проведено детальний аналіз мікроциркулярного русла кісткового мозку. Зазначається, що судинний компонент містить особливі посткапілярні (венозні)

синуси – тонкі судини діаметром 50–75 мкм, які анастомозують між собою та вистелені тонким ендотелієм, що здатний диференціювати зрілі формені елементи гемопоетичного компоненту від незрілих. Цей ендотелій пропускає клітини крові в просвіт синусу через пори, що тимчасово утворюються. Базальна мембрана на більшості поверхні синусу відсутня. Зовнішній (переривчастий) шар стінки синусів утворюють адвентиційні клітини. Синуси мають сфінктери і здатні тимчасово вимикатись із кровотоку, виконуючи роль «відстійників», у яких дозрівають формені елементи. Ззовні до них прилягають макрофаги, які своїми відростками потрапляють у просвіт синусів. Мегакаріоцити завжди лежать поблизу синусів, їх відростки виступають у їх просвіт. Гранулоцити накопичуються й дозрівають поблизу клітин ендосту, контактуючи з ретикулярними клітинами та преадипоцитами. Еритроцити розвиваються в складі так званих еритробластичних острівців, центри яких утворені тілами макрофагів. Останні своїми чисельними відростками охоплюють еритроласти, що оточують його одним–двома шарами. Еритроласти, що дозрівають, зміщуються на периферію острівця, наближаючись до венозного синусу. Залізо, необхідне для синтезу геми, надходить до цитоплазми еритробластів із цитоплазми макрофагів та із крові.

Вершигора А. Ю. (2005); Ройт А. зі співавт. (2006); Холодна Л. С. (2007); Криштофорова Б. В. (2012) зазначають, що гуморальна регуляція гемопоезу забезпечує контроль проліферації та диференціювання гемопоетичних клітин у різних напрямках. Здійснюється вона низкою гуморальних факторів, які діють на один чи кілька типів клітин як гормони (дистантно) або локально, зв'язуючись зі специфічними мембранними рецепторами. До цих факторів відносять: еритропоетин – стимулює еритропоез, утворюється в нирках та печінці, його дія підсилюється андрогенами, гормоном росту, тироксином і ослаблюється естрогенами; колонієстимулюючі фактори (КСФ) – продукуються Т-лімфоцитами, стромальними клітинами кісткового мозку, ендотелієм; стимулюють розвиток гранулоцитів та моноцитів; інтерлейкіни (ІЛ) – утворюються Т-лімфоцитами, стромальними клітинами кісткового мозку,



ендотелієм; стимулюють еритро-, гранулоцито- та моноцитопоез (ІЛ-3), а також лімфоцитопоез (ІЛ-7).

За даними Салиги Н. О. (2009); Столярова З. В. (1995); Welliam J. (2000), у ЧКМ поряд із забезпеченням мієлоїдного кровотворення здійснюється антигенезалежне диференціювання В-лімфоцитів та їх попередників, що походять із СКК. У ході дозрівання В-лімфоцити контактують із клітинами ендосту, ретикулярними клітинами і концентруються біля синусів, у просвіт яких вони мігрують після його завершення. При диференціюванні в геномі В-клітин відбуваються процеси, що забезпечують утворення на їх поверхні імуноглобулінових рецепторів до різних антигенів. Зрілі В-клітини залишають ЧКМ і заселяють В-залежні зони периферичних органів імунної системи. Переважна частина В-лімфоцитів руйнується в ЧКМ шляхом апоптозу та фагоцитуються макрофагами. В мієлоїдній тканині ЧКМ близько 20 % його клітинного складу представляють лімфоцити, більшість яких належить до зрілих В-клітин імунної пам'яті.

## **2.2. Морфологія тимусу свійської свині на ранніх етапах постнатального періоду онтогенезу**

Тимус (загрудинна, вилочкова, зобна залоза) – відноситься до центральних органів імунної системи. В тимусі відбувається антигенезалежна проліферація та диференціювання Т-лімфоцитів із їх попередників, що надходять із ЧКМ ще в ембріональний період. Тимус – первинний колектор лімфоїдної тканини, з якої лімфоцити надходять у периферичні органи імунної системи, а також є залозою внутрішньої секреції, де утворюється гуморальний фактор, необхідний для розвитку лімфоїдної тканини та імунного дозрівання лімфоїдних клітин (Ярилін А. А., 2003 та ін.).

В ембріогенезі тимус закладається у вигляді епітеліальних зачатків за рахунок виростів із трьох та чотирьох зябрових карманів. Клітини тимуса походять із ендо- та ектодерми. У ембріонів у паренхімі тимуса довжиною 40–50 мм уже чітко розрізняють периферичну кору і мозкову речовину. За даними

Оліяр А. В. (2003, 2008); Салиги Н. О. (2009), на час народження поросят тимус є найбільш анатомічно сформованим органом універсального гемопоєзу. Складається тимус із лівої та правої шийних часток і непарних проміжної і грудної часток. Шийні парні частки тимуса розташовані у вентральній ділянці шиї з обох боків трахеї. Вони прямують краніально у стравохідно-трахейному жолобі по дорсолатеральній поверхні трахеї до великих рогів під'язикової кістки і закінчуються незначним потовщенням. У каудальному напрямку парні частки спочатку містяться поблизу дорсальної поверхні трахеї, торкаючись гортані та глотки, а потім переходять на її вентролатеральну поверхню, де щільно приєднавшись одна до одної та краніальної порожнистої вени. Перед входом у грудну порожнину вони з'єднуються. Грудна частка розміщена в середостінні попереду серця.

Проміжна частка тимуса знаходиться між першими ребрами. Вона має циліндричну форму і злегка ущільнена в дорсовентральному напрямку. За кольором та зовнішнім виглядом тимус подібний до слинних залоз або лімфатичних вузлів.

Найбільшого розвитку тимус досягає у молодих тварин. Після статевого дозрівання орган піддається віковій інволюції, частково заміщується жировою тканиною. В процесі постнатального періоду онтогенезу форма і топографія тимуса, його мікроскопічна будова змінюється. Так, у поросят у віці 14 діб шийні парні частки тимуса мають ділянки звуження та розширення і сплюснуті латерально. Вони на краніальному полюсі, під крилом атланта, помітно потовщуються, а в ділянці гортані й перших кілець трахеї утворюють S-подібні згини. Ліва шийна частка коротша, права частка – більш довга. Вони прикриті плечеголовним, плечепід'язиковим та грудиноголовним м'язами. Непарний перешийок тимуса має циліндричну форму й дещо сплюснутий в дорсовентральному напрямку. Грудна частка тимуса розташована в грудній порожнині вентрально в перикардіальному середостінні, півмісяцево, охоплюючи перикард до 2–3 міжребер'я. Вона має ліву асиметрію, проектуючись по коронарній борозні серця. Спостерігається тенденція до

висхідного положення її дорсально. Часточки вкриті глибокою фасцією і загальною капсулою у формі листка, тому розрізняють на ній каудальну увігнуту поверхню, з боку до серця, та випуклі латеральні, з боків до реберних стінок. Випуклі латеральні поверхні копіюють рельєф перших ребер, рукоятки грудної кістки і магістральних судин.

У тварин віком 29 днів на макроскопічному рівні чітко видно, що кожна частка виличкової залози покрита сполучнотканинною капсулою. Від останньої відходять перетинки, які ділять орган на окремі часточки. При розрізі тимуса з'ясовано, що такий поділ не є повним, так як у центральній ділянці кожної часточки тканина тимуса не переривається. Внаслідок такої будови орган має бугристу поверхню й нагадує виноградне гроно (рис. 2).

При розрізі часточки паралельно її поверхні, вона повністю обмежена пухкою волокнистою сполучною тканиною. Часточки тимуса мають різну величину і форму: великі часточки виявляються у центральних ділянках, менші – на периферії.

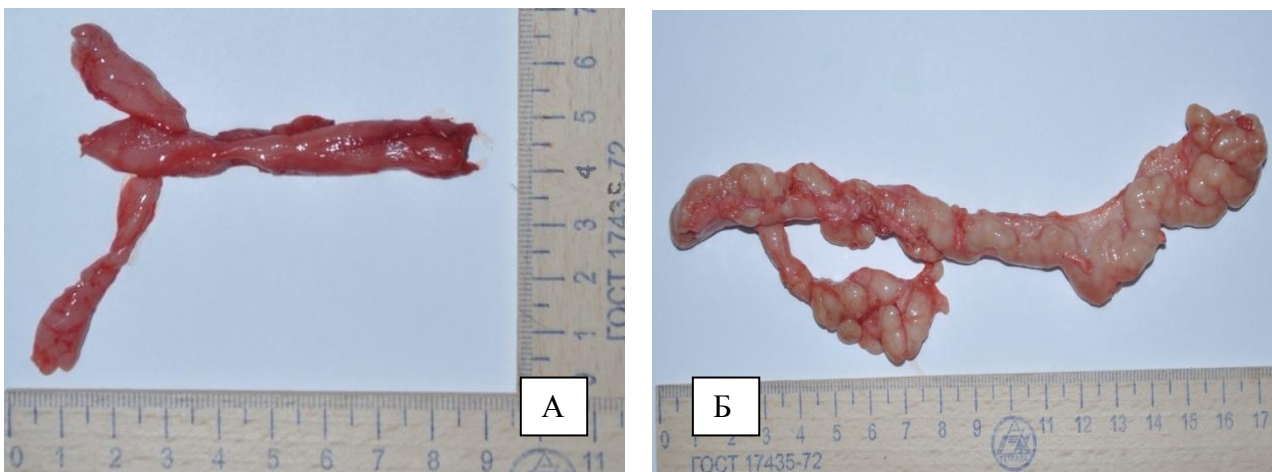


Рис. 2. Будова тимуса новонародженої свійської свині (А): віком 29 днів, (Б): а – парна шийна частка; б – перешийок; в – грудна частка

Шийні парні часточки тимуса мають виражені S-подібні згини в ділянці 5–6 трахейного хряща і прямують до стилогіюїда під'язикової кістки, де гудзикоподібно потовщуються. Такі потовщення прикриті привушною та під'язиковою слинними залозами і є краніальними полюсами тимуса.

Каудальний полюс грудної частки (трикутної або ромбоподібної форми) доходить до другого міжребер'я. Непарний, циліндричної форми перешийок тимуса розташований між першими ребрами.

Грудна частка охоплює передсердя до коронарної борозни. Вона прилягає до плечоголового стовбура, краніальної порожньої вени, підключичних артерій і вен. Дорсальна поверхня контактує з вагусом і діафрагмальним нервом. Вона прикрита верхівковими частками легень. Форма грудної частки у більшості випадків трикутна.

Характерними й важливими показниками морфофункціонального стану тимуса є його маса та лінійні параметри. За даними Оліяр А. В. (2002); Клименко О. М. (2003); Криштофорова Б. В. (2005); Салиги Н. О. (2009), у продовж першого місяця життя поросят відбувається активний ріст тимуса, що виражається збільшенням його лінійних величин (довжини, товщини) та абсолютної маси органа і формуванням нових часточок, що співпадає з даними інших авторів. До того ж за даними Панікара І. І. (2015), динаміка абсолютної маси тимуса поросят збільшується прямолінійно, з прогресивним зростанням у віці 14–29 діб.

Так, у поросят віком одна доба органометричними дослідженнями встановлено тенденцію до зростання його абсолютної маси з  $3,30 \pm 0,066$  г у поросят щойно народжених до  $3,53 \pm 0,063$  г. При цьому прогресивно зменшується його відносна маса – з  $0,27 \pm 0,007$  % до  $0,34 \pm 0,012$  % відповідно (табл. 1). Відносна маса тимуса пропорційна абсолютній масі тимуса та вазі тварин: зменшення відбувалося за незначного зростання у віці одна доба (рис. 3). Таке асинхронне зменшення відносної маси тимуса ми пояснюємо тим, що у поросят віком одна доба, внаслідок стресових чинників у період народження та адаптації їх організму до умов існування у післяродовий період, відбувається зменшення майже у 1,15 рази їх живої маси, порівняно із новонародженими поросятами (з  $1206,2 \pm 36,4$  г до  $1053,6 \pm 36,12$  г відповідно).

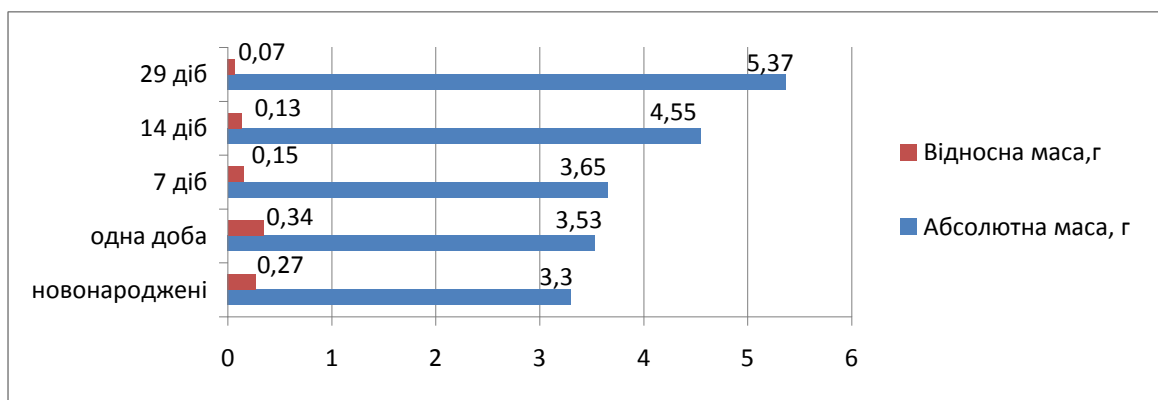


Рис. 3. Динаміка абсолютної та відносної маси тимуса свійської свині, у ранньому постнатальному періоді онтогенезу

За даними Криштофорової Б. В. (2005), у пренатально розвинутих поросят полтавської м'ясної породи добового віку абсолютна маса тимуса складає  $3,73 \pm 0,52$  г, а відносна –  $0,36 \pm 0,02$  при коливаннях, що сягають 46,28 %.

Абсолютна маса тимуса у поросят віком 7 діб, порівняно з поросятами щойно народженими, збільшується в 1,1 рази і становить  $3,65 \pm 0,054$  грам. Відносна маса залози, навпаки, зменшується і дорівнює  $0,15 \pm 0,002$  %. Параметри довжини парних шийних лівої та правої, непарної грудної достовірно ( $p < 0,001$ ) зростають і, відповідно, становлять  $54,65 \pm 0,45$ ;  $53,25 \pm 0,87$  та  $30,97 \pm 0,49$  міліметрів (табл. 1).

Тимус поросят у віці 14 діб різниться органометричними показниками, порівняно з такими у поросят віком 7 діб. Так, абсолютна маса органа достовірно ( $p < 0,001$ ) зростає у 1,25 рази і становить  $4,55 \pm 0,068$  грам. Відбувається збільшення лінійних параметрів тимуса, за рахунок зростання довжини парних шийних часток – лівої до  $59,48 \pm 0,72$  міліметрів, правої – до  $57,23 \pm 0,79$  міліметрів. Довжина грудної непарної частки при цьому дещо зменшується й дорівнює у поросят двохтижневого віку  $29,89 \pm 0,72$  міліметра. Відносна маса залози у поросят такого віку становить  $0,13 \pm 0,001$  %, що у 1,15 раза менше, порівняно з поросятами віком 7 діб, у 2,61 – з поросятами віком 1 доба та 2,08 рази зі новонародженими тваринами (табл. 1).

**Органометричні показники тимуса свійської свині у ранньому постнатальному періоді онтогенезу (M ± m; n = 5)**

Показник	Вік тварин				
	1–2 год. після народження	одна доба	7 діб	14 діб	29 діб
Маса тварин, г	1206,2± 36,4	1053,6± 36,12	2366,4± 35,56***	3602,4± 30,5***	7436,6± 36,12***
Абсолютна Маса тимуса, г	3,30± 0,066	3,53± 0,063*	3,65± 0,054	4,55± 0,068***	5,37± 0,079***
Відносна маса тимуса, %	0,27± 0,007	0,34± 0,012***	0,15± 0,002***	0,13± 0,001***	0,07± 0,001***
Довжина лівої парної шийної частки, мм	49,23± 0,23	49,45± 0,28	54,65± 0,45***	59,48± 0,72**	71,23± 0,81***
Довжина правої парної шийної частки, мм	48,61± 0,31	48,69± 0,51	53,25± 0,87**	57,23± 0,79*	69,86± 0,97***
Довжина грудної частки, мм	25,29± 0,46	25,41± 0,62	30,97± 0,49***	29,89± 0,72	30,62± 0,81

Примітка: \*- p<0,05, \*\* - p<0,01, \*\*\* - p<0,001 (відповідно до попередньої групи)

У поросят віком 29 діб відносна маса тимуса прямопропорційна абсолютній масі тимуса та масі тварин і з віком поросят зменшується: порівняно з поросятами двохтижневого віку у 1,86 раза, з поросятами віком 7 діб – у 2,14 раза, з поросятами віком 1 доба у 4,85 раза і зі новонародженими – у 3,86 раза (рис. 4; табл. 1).

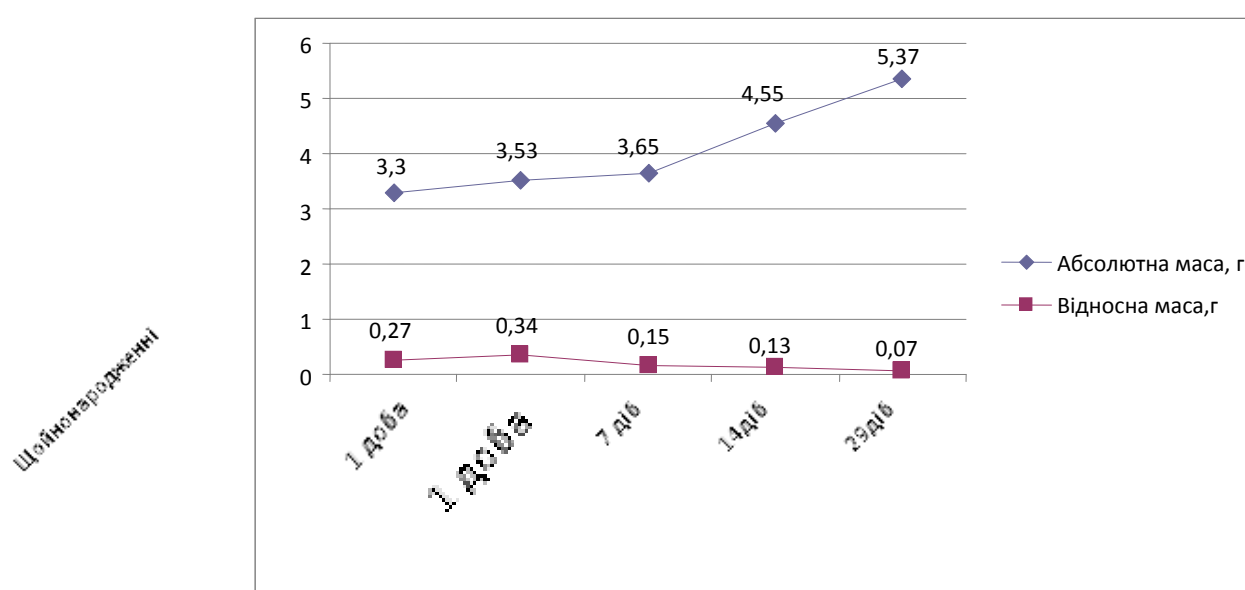


Рис. 4. Динаміка абсолютної та відносної маси тимуса свійської свині у ранньому постнатальному періоді онтогенезу

Одночасно зі зростанням абсолютної маси тимуса відбувається прямопропорційне зростання його лінійних величин, чим підтверджуються дані Оліяр А. В., 2002. Так, зі співставлення даних та детального аналізу лінійних промірів тимуса поросят дослідних груп нами було простежено достовірне збільшення його лівої та правої шийних часток у поросят віком 29 діб: у 1,2 раза порівняно з поросятами віком 14 діб, у 1,3 – з поросятами віком 7 діб і у 1,4 – з поросятами віком 1 доба та щойно народженими. Довжина грудної частки також збільшувалась і становила  $30,62 \pm 0,81$  мм (табл. 1).

Разом із тим, пропорції загальної довжини часток тимуса мають відповідну залежність стосовно від їх морфотопографії: в усіх вікових групах тварин шийна ліва частка тимуса завжди була більша ніж права, грудна – найменша (рис. 5).

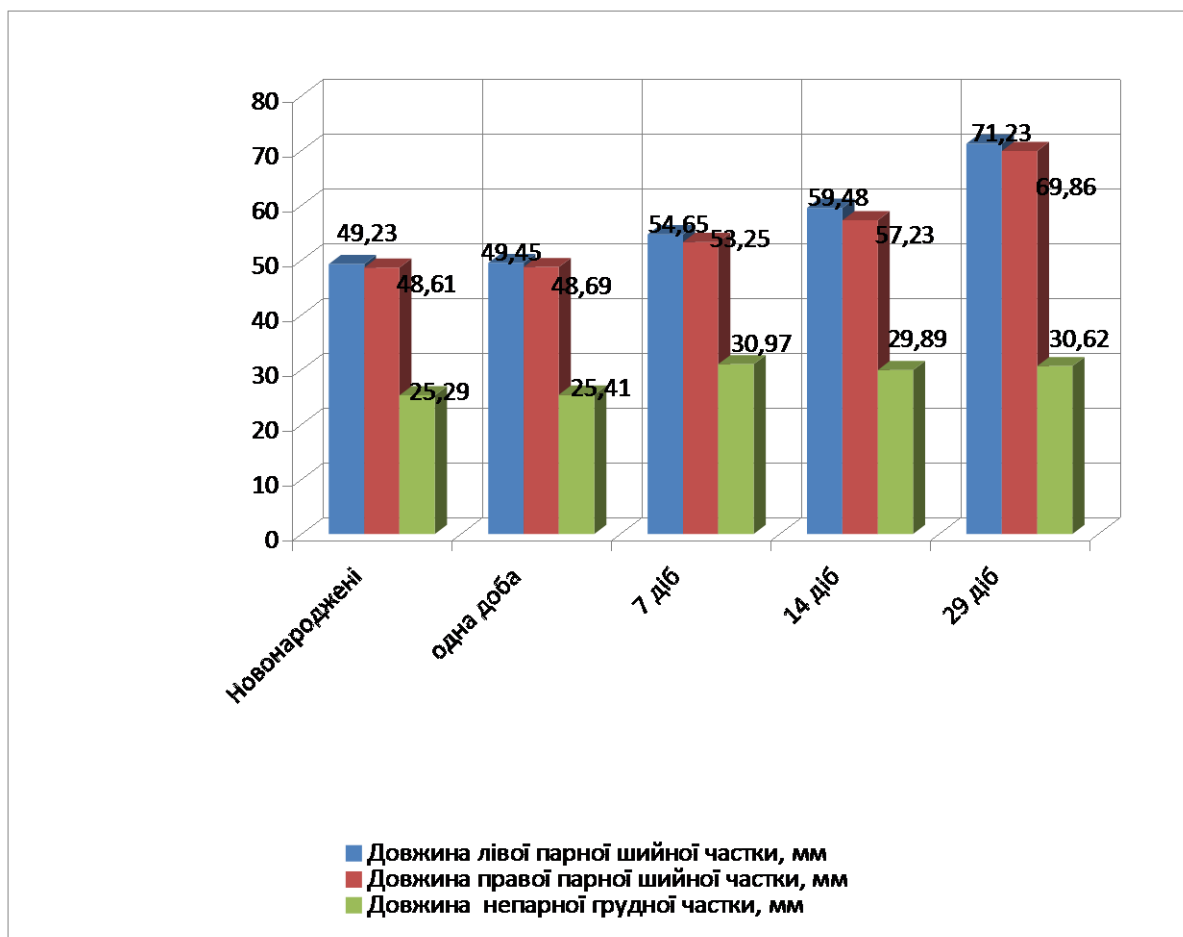


Рис. 5. Органометричні показники часток тимуса свійської свині у ранньому постнатальному періоді онтогенезу

Морфології тимуса присвячені праці багатьох науковців сучасності, а саме Кемілева З. (1984); Клименко О. М. (1999, 2003); Клейменов І. С. (2000); Луцик О. Д. (2003); Ковтун М. Ф. зі співавт. (2005); Криштофорова Б. В. (2007) та ін. Зовні тимус вкритий сполучнотканинною капсулою, від якої всередину відходять перегородки – трабекули. Вони розділяють орган на окремі часточки, які не повністю ізольовані одна від одної. В капсулі й трабекулах містяться численні судини. Тимусні часточки мають різну форму (овальну, багатогранну, округлу) та величину (великі, середні, малі). Паренхіма часточок тимуса утворена видозміненою епітеліальною тканиною. Вона поділяється на кіркову та мозкову речовини. Часточка тимуса складається із тримірної сітки відростчастих епітеліоретикулярних клітин, що утворюють строму органа, в петлях якої розташовані лімфоцити (тимоцити). Епітеліоретикулоцити – світлі, оксифільні, зі світлим ядром, великим ядерцем і помірно розвиненими органелами (мітохондрії, комплекс Гольджі, ЕПС, вакуолі), мають довгі відростки, з'єднуються за допомогою демосом.

Кіркова речовина – це ділянка з найвищою швидкістю оновлення лімфоцитів. Вона знаходиться на периферії часточки і завдяки великій кількості (приблизно 90 %) та значній щільності тимоцитів має темніший колір. Попередники Т-клітин (претимоцити) із ЧКМ потрапляють у тимус на межі кіркової і мозкової речовини часточок. Із цієї зони під впливом гормону тимопоетину мігрують у зовнішню субкапсулярну зону часточки, де мають назву лімфобласти. Тут відбувається їх адаптація, у них відсутні рецептори для розпізнавання антигенів, відповідно, вони виконують роль камбіальних клітин. У субкапсулярній та зовнішній зонах кіркової речовини лімфобласти оточуються «клітинами-годувальницями», де вони захищені від антигенів і дозрівають. Дозріваючи, тимоцити продовжують ділитись і переміщуються в глибокі шари кіркової речовини, утворюючи рецептори до різних антигенів. Такі клітини вже мають вигляд середніх та малих лімфоцитів. Подальше їх диференціювання здійснюється в мозковій частині часточки тимуса. Зрілі Т-клітини із мозкової речовини по судинах потрапляють до селезінки,



лімфатичних вузлів, де заселяють Т-залежні зони. Тільки 3–5% клітин, що утворюються в тимусі і мають в плазмолемі рецептори до чужих антигенів, залишають цей орган. Інші клітини гинуть шляхом апоптозу і фагоцитуються макрофагами.

Кемілева З. (1984); Івановська Т. Є. (1986); Сейлгазіна С. Л. (1987); Салига Н. (2009) та інші за функціональною ознакою з-поміж епітеліальних клітин розрізняють кілька різновидів: під капсулою часточок і навколо стінок кровоносних капілярів, утворюючи суцільний шар, розташовані периваскулярні клітини; на межі кіркової і мозкової речовини знаходяться камбіальні клітини; в зовнішній зоні кіркової речовини розташовані «клітини-годувальниці»; у внутрішній частині кіркової речовини лежать дендритні клітини; в мозковій речовині містяться інтердигітуючі клітини; в часточках є також секреторні епітеліоцити та клітини.

Вище зазначалося, що морфофункціональний стан тимуса, його макро- та мікроскопічна будова у певній мірі залежить від віку тварин та співвідношення тканинних компонентів органа. Після статевого дозрівання орган піддається віковій інволюції, частково заміщується жировою тканиною. Відповідно знижується і лімфоцитопоез Т-лімфоцитів. Однак їх кількість у циркуляції зберігається на достатньому рівні, оскільки значну частину популяції Т-лімфоцитів складають клітини, які мають тривалий термін життєздатності, що не потребує постійного оновлення. Крім того зрілі Т-лімфоцити піддаються так званій «клональній експансії», тобто проліферації у відповідь на зустріч зі своїм антигеном, за рахунок чого їх чисельність зростає.

Кіркова речовина часточок тимуса новонароджених поросят сформована паренхімою, яка утворена ретикулоепітеліоцитами, клітинами лімфоїдного (лімфобласти та лімфоцити на різних стадіях диференціювання) і мієлоїдного рядів (макрофаги, еозинофіли та базофіли). При мікроскопічному огляді гістопрепаратів зафарбованих гематоксиліном та еозином вона має більш інтенсивне забарвлення, внаслідок значної кількості у ній малих лімфоцитів, що містяться близько до дендритних кіркових епітеліальних клітин. Епітеліальні

клітини мають зірчасту форму, з'єднуються між собою, утворюючи сітчасту основу органа.

Мозкова речовина знаходиться в центральній частині часточок. Вона світліша, містить менше зрілих тимоцитів, які залишають тимус (мігрують крізь стінку посткапілярних венул у кортико-медулярній зоні) й заселяють Т-залежні зони периферичних органів імунної системи, де у відповідності з поверхневими маркерами перетворюються в підкласи: Т-кілери, Т-хелпери, Т-супресори. В мозковій речовині виявляються макрофаги. Епітеліальні клітини тут більші, ніж в кірковій речовині, й чисельніші. В окремих ділянках вони ущільнюються, зроговівають, нашаровуються одна на одну концентричними шарами, утворюючи шаруваті епітеліальні тільця Гассаля діаметром близько 100 мкм і більше, кількість яких, за даними Хема А., Нормана Д. (1983), Івановської Т. Є. (1986), із віком тварин збільшується. У мозковій речовині найбільш чисельною популяцією клітин є лімфоцити, переважно середнього розміру. До того ж, відносна площа кіркової речовини часточок тимуса домінує над мозковою, при їх співвідношенні 1:2,76 у парних шийних, 1:2,98 у проміжній шийній та 1:2,89 у грудній частках.

Маса і лінійні параметри тимуса у постнатальний період онтогенезу залежить від співвідношення тканинних компонентів тимуса (Івановська Т. Є., 1986; Криштофорова Б. В., 2005). Згідно з нашими морфометричними дослідженнями найбільшу відносну площу займає кіркова речовина, меншу – мозкова речовина, що не суперечить результатам досліджень Ковтун М. Ф. (2005). За даними Салиги Н. О. (2009), у перші тижні після народження у тимусі поросят спостерігається збільшення об'єму кіркової речовини. У щойно народжених поросят у парних шийних частках тимуса міститься  $87,96 \pm 0,67$  % лімфоїдної тканини, в проміжній шийній та грудній, відповідно,  $90,48 \pm 0,46$  та  $86,54 \pm 0,58$  % (табл. 2). При цьому відносна площа кіркової речовини значно переважає над мозковою: на долю кіркової речовини часточок тимуса припадає  $68,43 \pm 0,59$  % у парних шийних,  $70,56 \pm 0,54$  % – у проміжній шийній,  $68,43 \pm 0,43$  % – у грудній. Мозкова речовина, відповідно, займає  $19,53 \pm 0,63$ ;

19,92±0,59 та 19,54±0,55 % від загальної площі гістозрізу. Їх співвідношення у парних шийних й грудній частках становить 1:3,5, у проміжній – 1: 3,54.

Проведеним гістологічним дослідженням нами встановлено, що у поросят віком одна доба у тимусі відбуваються активні проліферативні процеси, про що свідчить незначна кількість сполучнотканинної строми, максимальний розвиток кіркової речовини, порівняно з мозковою, і наявність у тимусі великих лімфоцитів. Порівняно із новонародженими поросятами, у тварин віком одна доба спостерігається тенденція до збільшення лімфоїдної тканини в усіх частках органа. При цьому кіркова речовина часточок тимуса має тенденцію до зниження, мозкова – до зростання. Відношення мозкової речовини до кіркової дещо знижується й становить у парних шийних часток 1:3,42, проміжній – 1:3,40 і грудній частці – 1:3,35. У новонароджених поросят такий показник становить 1:3,50; 1:3,54 та 1:3,50 відповідно.

Клітинний склад паренхіми тимуса характеризується домінуванням малих тимоцитів, а значна кількість великих тимоцитів виявляється у кірковій речовині часточок. За даними Оліяр А. В. (2002, 2008), морфофункціональні особливості тканинних компонентів тимуса новонароджених поросят характеризується значним розвитком лімфоїдної тканини (від 86,70±0,72 до 90,04±0,58 %) та слабим – стромальних структур (від 9,96±0,57 до 13,30±0,72 %) у різних його частинах. Крім того, відносна площа мозкової речовини в усіх частинах тимуса менша площі кіркової, співвідношення їх коливається від 1:3,5 (парна шийна і грудна) до 1:3,6 (непарна шийна). При цьому у тварин перші 10 діб життя відбувається збільшення ВП лімфоїдної й зменшення ВП сполучної тканини у всіх без винятку частках тимуса. У тварин віком 15 діб цей процес сповільнюється, а у віці 20 діб реєструється зниження паренхіматозних (лімфоїдних) і збільшенням стромальних компонентів. В усіх частках тимуса відбувається збільшення ВП мозкової (в парній шийній і проміжній частках на 3,02 і 3,9 %, в грудній – на 8,97 %) та зменшення кіркової (в парній шийній і проміжній частках – на 11,01 і 8,5 %, в грудній – на 10,32 %).

**Динаміка відносної площі тимуса свійської свині у ранньому  
постнатальному періоді онтогенезу (%) (M ± m; n = 5)**

Показник	Вік тварин				
	1–2 год. після народження	одна доба	7 діб	14 діб	29 діб
<b>Парна шийна частка</b>					
Лімфоїдна тканина тимуса	87,96± 0,67	88,14± 0,61	89,22± 0,57	90,44±0,5 2	85,02± 0,64***
Кіркова речовина часточок	68,43± 0,59	68,21± 0,88	65,49± 0,55**	67,89± 0,46***	60,18± 0,62***
Мозкова речовина часточок	19,53± 0,63	19,93± 0,54	23,73± 0,46***	22,55± 0,55	24,84± 0,59**
Відношення мозкової речовини до кіркової	1:3,50	1:3,42	1:2,76	1:3,01	1:2,42
Сполучнотканинна строма тимуса	12,04± 0,67	11,86± 0,61	10,78± 0,57	9,56± 0,52	14,98± 0,64***
<b>Проміжна шийна частка</b>					
Лімфоїдна тканина тимуса	90,48± 0,46	90,72± 0,41	92,02± 0,20**	87,03± 0,68***	84,22± 0,59***
Кіркова речовина часточок	70,56± 0,54	70,12± 0,47	68,93± 0,48	69,88± 0,67	60,23± 0,56***
Мозкова речовина часточок	19,92± 0,59	20,6± 0,68	23,09± 0,41***	17,15± 0,20***	23,99± 0,46***
Відношення мозкової речовини до кіркової	1:3,54	1:3,40	1:2,98	1:4,07	1:2,51
Сполучнотканинна строма тимуса	9,52± 0,46	9,28± 0,41	7,89± 0,20**	12,97± 0,68***	15,78± 0,59***
<b>Грудна частка</b>					
Лімфоїдна тканина тимуса	86,54± 0,58	87,04± 0,63	89,02± 0,65*	84,77± 0,68***	83,32± 0,65
Кіркова речовина часточок	68,43± 0,43	67,03± 0,68	66,18± 0,65	68,79± 0,69**	59,12± 0,66***
Мозкова речовина часточок	19,54± 0,55	20,01± 0,68	22,84± 0,69**	15,98± 0,57***	24,20± 0,69***
Відношення мозкової речовини до кіркової	1:3,50	1:3,35	1:2,89	1:4,31	1:2,44
Сполучнотканинна строма тимуса	13,46± 0,58	12,95± 0,63	10,98± 0,65*	15,23± 0,68***	16,68± 0,65

Примітка: \* - p<0,05, \*\* - p<0,01, \*\*\* - p<0,001 (відповідно до попередньої групи)

За даними Салиги Н. О. (2009), у перші тижні після народження у тимусі поросят спостерігається збільшення об'єму кіркової речовини. Максимального розміру тимус у свиней та інших тварин досягає у 2–4-місячному віці.

Проведеним органометричним дослідженням нами було встановлено різницю щодо співвідношення тканинних компонентів тимуса поросят 7-добового віку порівняно із новонародженими та поросятами однодобового віку: відносна площа часточок тимуса кіркової речовини до мозкової та кількість міжчасточкової сполучної тканини зменшуються, кількість лімфоїдної тканини збільшується, як наслідок активних проліферативних процесів у вилочковій залозі поросят даної вікової групи (табл. 2).

Кількість часточок у поросят віком 14 діб зростає за рахунок щойно сформованих. У часточках чітко виділялась кіркова та мозкова речовини. Кіркова речовина розташована на периферії. Відростки епітеліоцитів кіркової речовини утворюють лунки, заповнені переважно Т-лімфоцитами, котрі перебувають на різних стадіях диференціювання. Лімфоцити кіркової речовини розміщуються більш компактно, надаючи їй темного забарвлення (рис. 6). Центр часточки займає мозкова речовина, сформована великими епітеліальними клітинами, у відростках яких знаходиться незначна кількість макрофагів, лімфоцитів тощо. У зв'язку з цим мозкова речовина на вигляд більш пухка й має світліший колір.

Морфометричними дослідженнями гістоструктури тимуса встановлено, що відносна кількість лімфоїдної тканини часточок тимуса у поросят 14-добового віку, порівняно з попередніми віковими групами, у парній шийній частці має тенденцію до зростання, у непарній шийній та грудній достовірно ( $p < 0,001$ ) зменшується і, відповідно, становить  $90,44 \pm 0,52$  %,  $87,03 \pm 0,68$  % та  $84,77 \pm 0,68$  %.

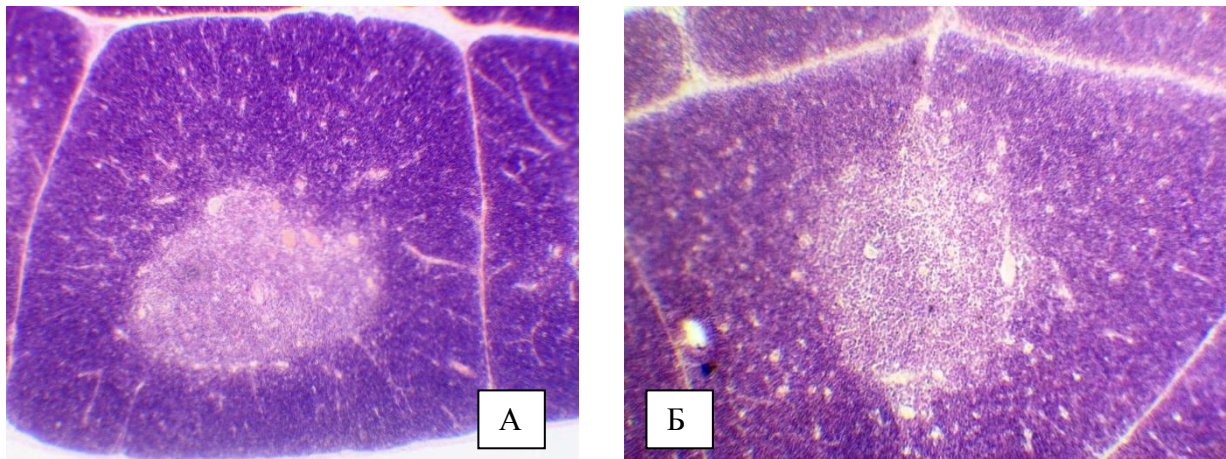


Рис. 6. Фрагмент мікроскопічної будови тимуса свійської свині віком 7 діб (А), поросяти віком 14 діб (Б): а – часточка; б – міжчасточкова сполучна тканина; в – кіркова речовина; г – мозкова речовина; д – тільце Гасаля. Забарвлення гематоксиліном Ерліха та еозином. Збільшення  $\times 80$

Часточки тимуса мають переважно невеликий розмір, їх відносна площа кіркової речовини становить  $67,89 \pm 0,46$  % у парній шийній,  $69,88 \pm 0,67$  % – у непарній шийній та  $68,79 \pm 0,69$  % – у грудній частках. Відносна площа мозкової речовини при цьому відповідно дорівнює  $22,55 \pm 0,55$  %;  $17,15 \pm 0,20$  % та  $15,98 \pm 0,57$  % при співвідношенні кіркової речовини до мозкової: 1:3,01; 1:4,07 та 1:4,31 (табл. 2).

Мікроскопічна будова тимуса характеризувалася сформованою сполучнотканинною капсулою. Тимусні часточки мали овальну, багатогранну, округлу форми та різну величину – великі, середні, малі. Паренхіма часточок чітко поділялась на кіркову та мозкову речовини. Відносно компактна кіркова речовина була заповнена тимоцитами, значна кількість яких мала високий вміст ядерного хроматину. У ній також у незначній кількості виявлялися молоді поліморфні клітини різноманітних розмірів. У мозковій речовині містилися молоді та зрілі клітини, значна кількість тимусних тілець, до 6-ти і більше в одній часточці, які навіть в окремих ділянках формували конгломерати.

З розвитком поросят відбуваються кількісні зміни у взаємовідношеннях тканинних компонентів тимуса. Так, за даними Оліяр А. В. (2002, 2008), морфофункціональні особливості тканинних компонентів тимуса новонароджених поросят характеризується значним розвитком лімфоїдної

тканини (від  $86,70 \pm 0,72$ , до  $90,04 \pm 0,58$  %) та слабим – стромальних структур (від  $9,96 \pm 0,57$  до  $13,30 \pm 0,72$  %) у різних його частинах. При чому відносна площа мозкової речовини в усіх частинах тимуса менша площі кіркової, – співвідношення їх коливається від 1:3,5 (парна шийна і грудна) до 1:3,6 (проміжна). За даними Криштофорової Б. В. (2005), у пренатально розвинутих поросят полтавської м'ясної породи віком одна доба абсолютна маса тимуса досягає  $3,73 \pm 0,52$  грам, а відносна –  $0,36 \pm 0,02$  за коливань, що сягають 46,28 %.

Нами встановлено, що для поросят віком 29 діб характерним є значний розвиток лімфоїдної тканини в усіх частках тимуса (її відносна площа у різних частках тимуса коливається від  $85,02 \pm 0,64$  % у парній шийній частці до  $83,32 \pm 0,65$  % у грудній). У проміжній частці такий показник має середнє значення й дорівнює  $84,22 \pm 0,59$  %. До віку 29 діб у поросят відбуваються і кількісні зміни у взаємовідношеннях тканинних компонентів тимуса. Так, порівняно з новонародженими поросятами відносна площа кіркової речовини часточок тимуса зменшується: на 8,25 % у парній шийній частці; на 10,27 % у проміжній; на 9,31 % у грудній. Відносна площа мозкової речовини, навпаки, значно зростає, відповідно, на 5,31 %; 4,07 % та 4,67 %, обумовлюючи зниження загальної відносної площі лімфоїдної тканини на 2,94 %; 6,26 %; 3,22 % відповідно та зростання відносної площі сполучної тканини на 2,94 % у парній шийній, на 3,22 % у проміжній та на 3,22 % – у грудній частці. До того ж, за нашими спостереженнями, відсоток лімфоїдної тканини у проміжній та грудній частках тимуса до віку 7 діб, а в парній шийній – у поросят до віку 15 діб збільшується, потім до віку 29 діб поросят стрімко зменшується (табл. 2; рис. 7, 8, 9).

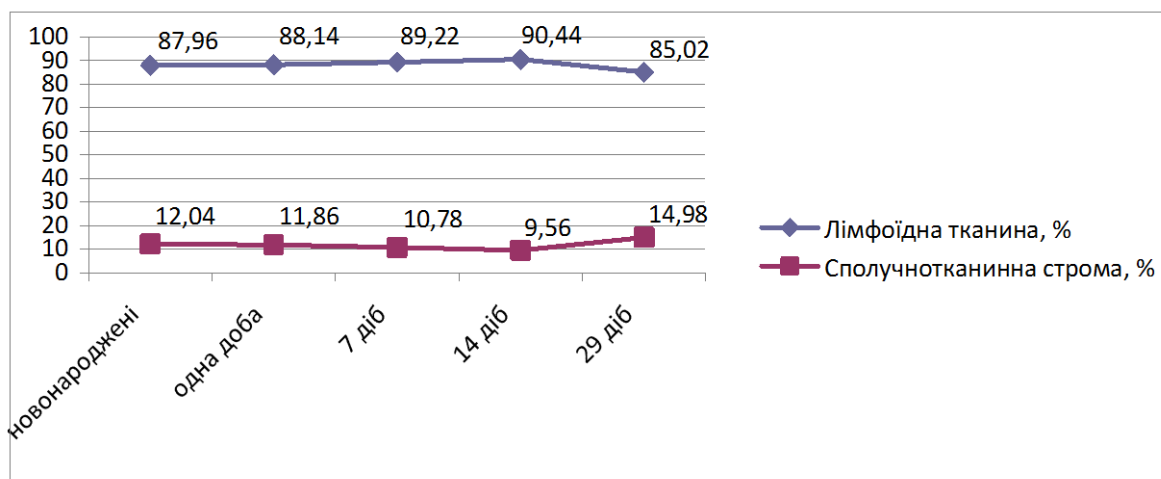


Рис. 7. Співвідношення лімфоїдної тканини та сполучнотканинної строми парної шийної частки тимуса свійської свині у ранньому постнатальному періоді онтогенезу

У цьому разі відбувається зменшення індексу співвідношення кіркової речовини до мозкової: у парній шийній частці з 1:3,50 у новонароджених поросят до 1:2,42 у поросят 29-добового віку; у проміжній, відповідно, з 1:3,54 до 1:2,51; у грудній – з 1:3,50 до 1:2,44. Проте у поросят 14-добового віку в усіх частках органа спостерігали пік зростання даного показника, що ймовірно пов'язано з морфофункціональним станом поросят, їх віковими особливостями, а можливо, внаслідок інтенсивної адаптації поросят до умов існування (рис. 10, 11, 12).

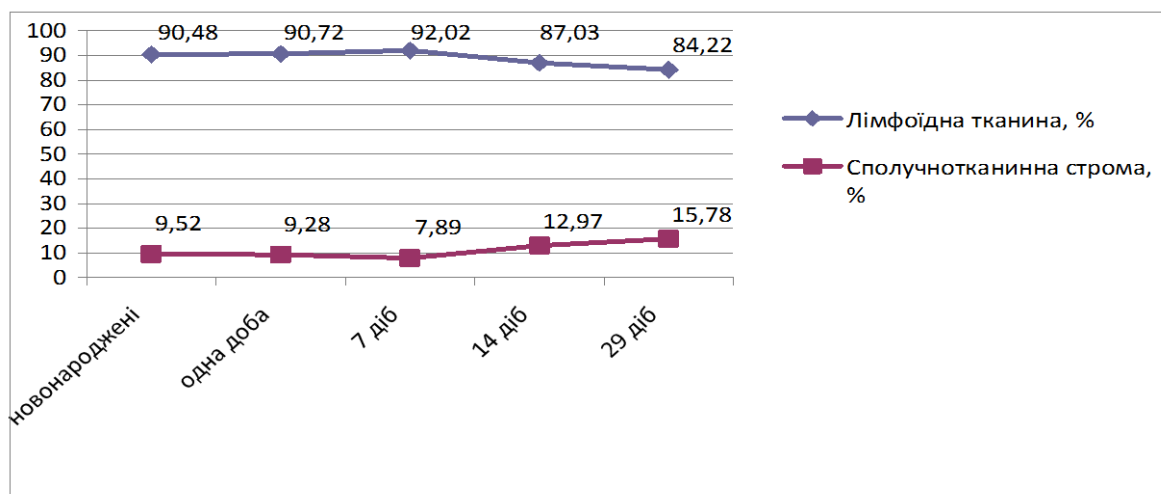


Рис. 8. Співвідношення лімфоїдної тканини та сполучнотканинної строми проміжної частки тимуса свійської свині у ранньому постнатальному періоді онтогенезу



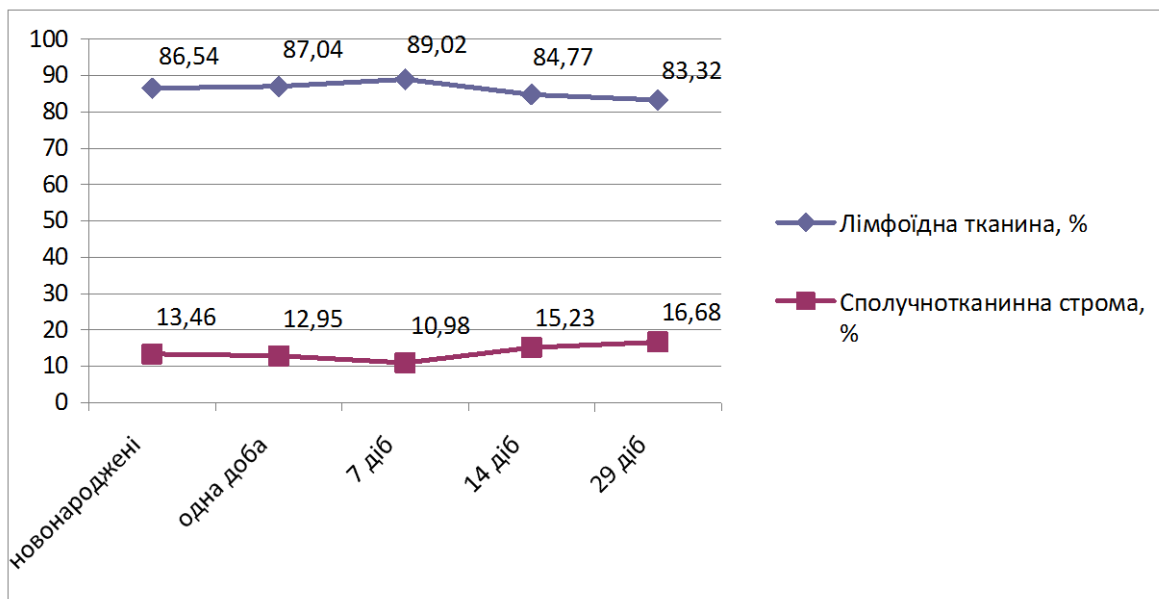


Рис. 9. Співвідношення лімфоїдної тканини та сполучнотканинної строми грудної частки тимусу свійської свині у ранньому постнатальному періоді онтогенезу

Сполучнотканинна строма у новонароджених поросят найбільш розвинута у грудній частці тимуса ( $13,46 \pm 0,58$  %), потім – у парній шийній ( $12,04 \pm 0,74$  %) та проміжній ( $9,52 \pm 0,63$  %) (табл. 2).

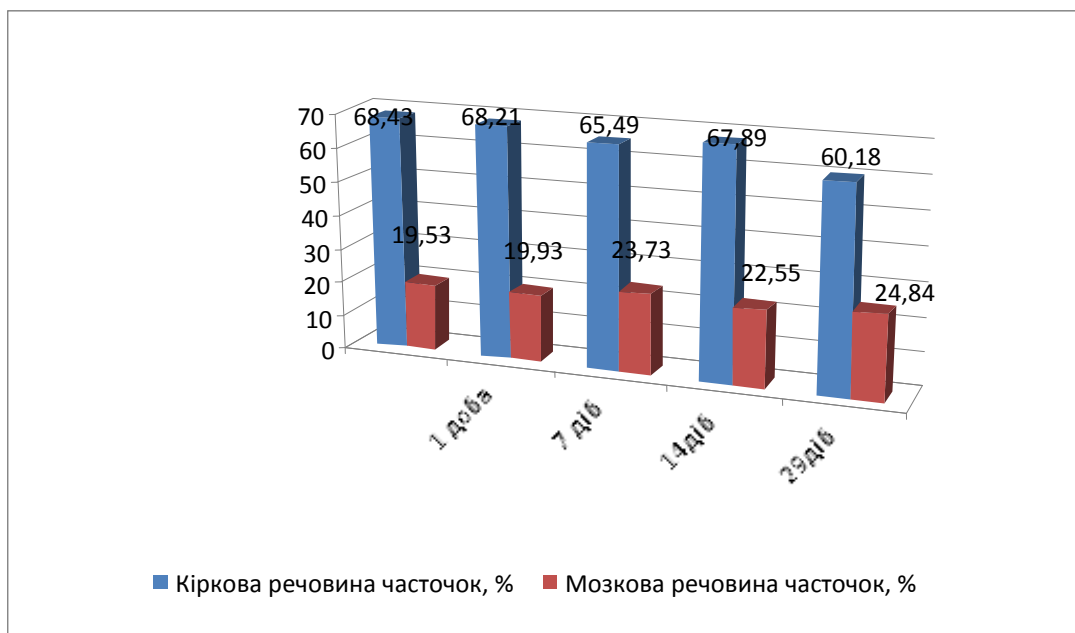


Рис. 10. Співвідношення кіркової та мозкової речовини часточок тимуса парної шийної частки свійської свині у ранньому постнатальному періоді онтогенезу

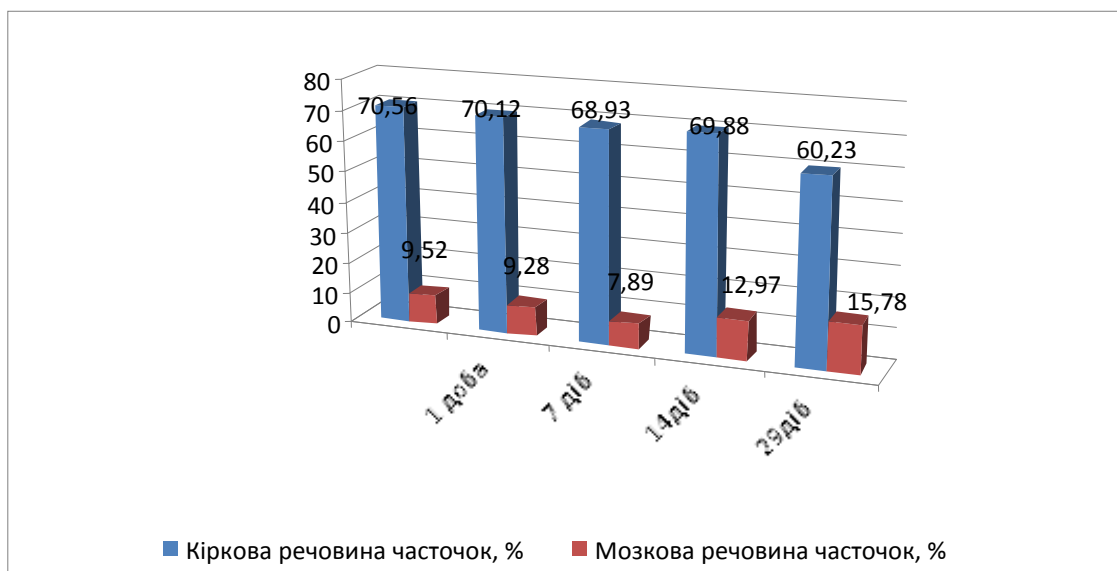


Рис. 11. Співвідношення кіркової та мозкової речовини часточок тимуса проміжної частки свійської свині у ранньому постнатальному періоді онтогенезу

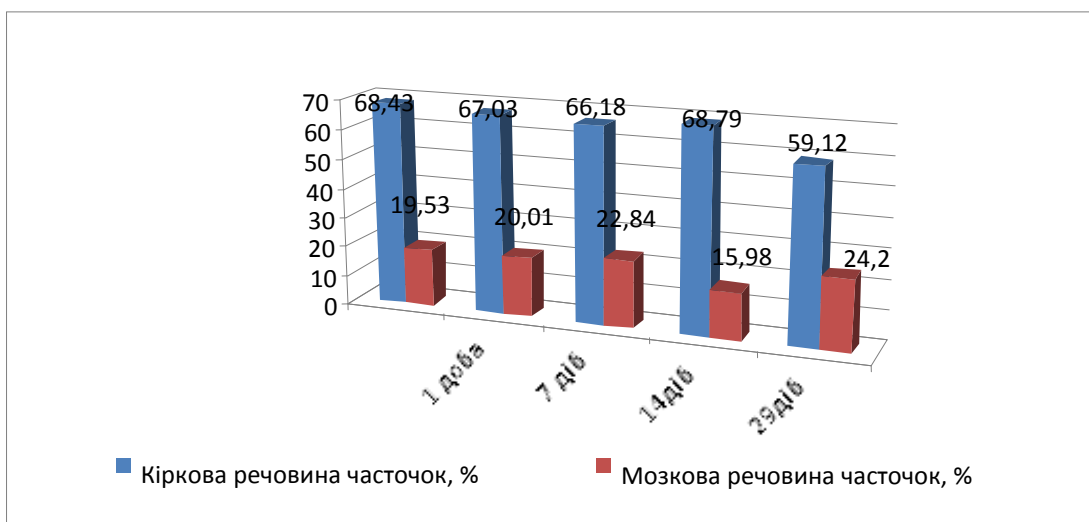


Рис. 12. Співвідношення кіркової та мозкової речовини часточок тимуса грудної частки свійської свині у ранньому постнатальному періоді онтогенезу

У поросят віком 14 днів відносна площа сполучнотканинної стромы у парній шийній частці ( $9,56 \pm 0,52$  %) зменшується, у проміжній ( $12,97 \pm 0,68$  %) та грудній ( $15,23 \pm 0,68$  %) збільшується (табл. 2).

Сполучна тканина капсули та тканина міжчасточкових перегородок у тварин віком 29 днів розвинута відносно слабо й займає у шийній частці  $14,98 \pm 0,64$  %; у проміжній –  $15,78 \pm 0,59$ ; у грудній частці такий показник найбільший і становить  $16,68 \pm 0,65$  %. При цьому відносна площа кіркової речовини часточок домінує над мозковою за майже однакового співвідношення

відносної площі кіркової речовини до мозкової в усіх частках тимуса: у парній шийній – 1:2,42, проміжній – 1:2,51 і грудній – 1:2,44 (табл. 2; рис. 7, 8, 9).

За результатами наших морфометричних досліджень, упродовж першого місяця життя поросят відбувається активний ріст тимуса, що виражається збільшенням його лінійних величин (довжини, товщини) та абсолютної маси органа і формуванням нових часточок, що співпадає з даними інших авторів (Оліяр А. В., 2002; Клименко О. М., 2003; Криштофорова Б. В., 2005; Салига Н. О., 2009;). Динаміка абсолютної маси тимуса поросят збільшується прямолінійно, з прогресивним зростанням у віці 14–29 діб. Абсолютна маса тимуса у поросят віком 29 діб становила  $5,37 \pm 0,079$  грам, по відношенню до поросят віком 14 діб ( $4,55 \pm 0,068$  грам) зростала на 0,82 грам, порівняно з поросятами першого тижня життя ( $3,65 \pm 0,054$  грам) на 1,72 грам, з поросятами віком одна доба ( $3,53 \pm 0,063$  грам) на 2,02 грам, з новонародженими тваринами ( $3,30 \pm 0,066$  грам) на 2,07 грам.

Із розвитком поросят відбуваються кількісні зміни і у взаємовідношеннях тканинних компонентів тимуса. Так, порівняно з новонародженими тваринами, відносна площа кіркової речовини часточок тимуса зменшується: на 8,25 % у парній шийній частці; на 10,27 % – у проміжній; на 9,31 % у грудній частці. Відносна площа мозкової речовини, навпаки, значно зростає, відповідно на 5,31 %; 4,07 % та 4,67 %, обумовлюючи зниження в цьому разі загальної відносної площі лімфоїдної тканини, відповідно, на 2,94 %; 6,26 %; 3,22 % та зростання відносної площі сполучної тканини на 2,94 % у парній шийній, на 3,22 % – у проміжній та на 3,22 % – у грудній частці. Зауважимо, що відсоток лімфоїдної тканини (у проміжній та грудній частках тимуса до віку 7 діб, у парній шийній – до віку 14 діб) збільшувався, далі до віку 29 діб, зменшувався.

Такі особливості морфофункціональної характеристики тимуса поросят, із часу народження до віку 29 діб, пов'язані, ймовірно, з інтенсивністю їх росту, адаптацією організму до умов існування і, ймовірно, зумовлено антигенною стимуляцією при зникненні колострального імунітету і формування власних популяцій Т-лімфоцитів.

Результати досліджень Клименко О. М. (1998) свідчать, що субкапсулярна зона тимуса свиней великої білої породи у віці 1 рік надана щільно розміщеними лімфоцитами і, в окремих випадках, епітеліальними клітинами. Лімфоцити субкапсулярної зони мають середній діаметр  $3,65 \pm 0,12$  мкм за щільності розташування  $40,00 \pm 1,36$  тис. лімфоцитів на  $\text{мм}^2$ . Кортикальна зона тимуса представлена паренхімою, яка утворена ретикулоепітеліоцитами, клітинами лімфоїдного (лімфобласти та лімфоцити на різних стадіях диференціювання) і мієлоїдного рядів (макрофаги, еозинофіли та базофіли). Середні розміри лімфоцитів кортикальної зони коливаються у межах:  $5,33 \pm 0,13$  за щільності розміщення –  $37,67 \pm 1,04$  тис лімфоцитів на  $\text{мм}^2$ . Найбільш чисельною популяцією клітин медулярної зони є лімфоцити. В різних зонах тимуса характерним є зменшення кількості лімфоцитів на одиницю площі від капсулярної до медулярної зон тимуса.

Таким чином, у ранньому постнатальному періоді онтогенезу відбувається структурно-функціональна перебудова тканинних компонентів тимуса поросят, що позначається на його структурі та органо- і гістометричних показниках, залежно від морфопографії часток органа. Це обумовлено адаптацією організму до умов існування й, очевидно, зумовлено антигенною стимуляцією в разі зникнення колострального імунітету та формування власних популяцій Т-лімфоцитів. Відбувається збільшення його лінійних параметрів при зростанні паренхіматозних (лімфоїдних) і зменшенні стромальних компонентів. При цьому, в усіх частках тимуса з віком тварин зменшується відносна площа мозкової та зростає площа кіркової речовини.

### **2.3. Морфологія селезінки свійської свині на ранніх етапах постнатального періоду онтогенезу**

Селезінка – багатофункціональний непарний орган, розташований у черевній порожнині. Це важливий орган лімфоцитоутворення та імунітету, в якому під впливом антигенів, наявних у крові, відбувається утворення клітин, які продукують гуморальні антитіла чи ті, що беруть участь у реакціях

клітинного імунітету й є біологічним фільтром артеріальної крові. У ній фагоцитуються старі та пошкоджені еритроцити й тромбоцити, що завершили свій життєвий цикл. Доведено, що основна її функція – нейтралізація у крові мікробів, токсинів, загиблих еритроцитів, пігментів і електронегативних колоїдів. У пренатальний період онтогенезу в селезінці відбувається розвиток майже всіх клітин крові. У постнатальному періоді онтогенезу ця функція селезінки зберігається лише у гризунів.

Дослідженню морфофункціональних особливостей селезінки присвячені роботи науковців: Комахидзе М. Э. (1971); Benjamini E. (1996); Mebius R. E. (2003); Ковтун М. Ф. (2005); Гуральської С. В. (2010); Хомич В. Т. зі співавт. (2003, 2013) та ін. Міститься селезінка у черевній порожнині: у ділянці лівого підребер'я та мечеподібного хряща. У дорсо-вентральному напрямку межує з більшою кривизною шлунка, приєднавшись до нього шлунково-селезінковою зв'язкою. На рівні 13–15-ї пари ребер вона своєю парієтальною поверхнею торкається діафрагми. Дорсальним кінцем селезінка направлена до хребта, досягаючи лівої нирки, а вентральним – печінки. На ній виділяють дві поверхні: парієтальну та вісцеральну. Парієтальна поверхня прилягає до діафрагми, вісцеральна – до стінки шлунка. Поверхні переходять одна в одну по краях органа і мають загострений вигляд. Крім того, на селезінці чітко виділяються дорсальний і вентральний кінці (дорсальний спрямований до хребетного стовпа, вентральний у ділянку мечеподібного відростка), краніальний та каудальний краї (краніальний спрямований у бік грудної порожнини, каудальний – у бік тазової порожнини). На вісцеральній поверхні селезінки містяться її ворота, через які в неї проходять судини та нерви. З усіх боків селезінка вкрита очеревиною, зв'язками якої вона з'єднується зі шлунком та діафрагмою.

Консистенція селезінки у свійських тварин пухка, лише у свині та собаки вона щільна. Колір – від інтенсивного червоно-коричневого до синьо-фіолетового, що пояснюється великою кількістю крові, яка міститься в ній.

Абсолютна маса селезінки у тварин залежить від віку тварин, виду, статі, породних особливостей, фізіологічного стану. З повідомлень Комахідзе М. Э. (1971); Жосан М. С. (1998), у теличок віком одна доба червоної степової породи абсолютна маса органа становить  $59,5 \pm 3,01$ , а у поросят віком одна доба АМ селезінки досягає  $1,6 \pm 0,25$  г. За даними Кубу І. (1997); Шарецького А. Н. (1999), до кінця новонародженого періоду АМ селезінки зростає майже у 4 рази. Відносна маса селезінки коливається в межах  $1,2 \pm 0,3$  %. Комахідзе М. Э. (1971), Криштофорова Б. В. (2007) вказують на той факт, що з розвитком тварин, на відміну від тимуса, вона спочатку зростає, потім знову знижується.

На період народження тварини, за даними Криштофорової Б.В. (2007); Панікара І. І. (2015) та інших науковців, селезінка є найбільш анатомічно сформованим органом, порівняно з іншими периферичними органами імунної системи. Селезінка новонароджених поросят є морфологічно сформованим компактним органом, яскраво-червоного кольору, овально-видовженої будови із дещо звуженими кінцями, на поперечному розрізі трикутної форми (рис. 13 – А).

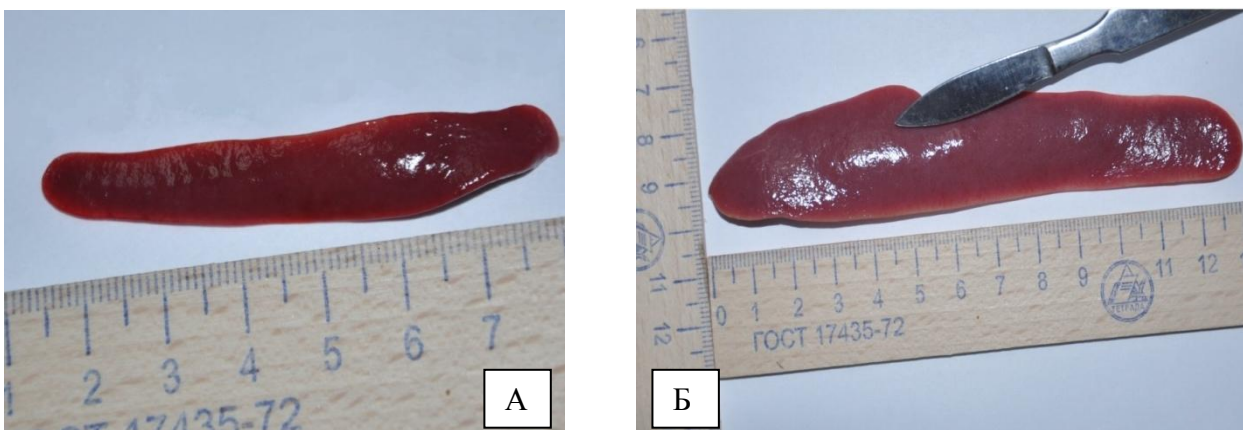


Рис. 13. Будова селезінки новонародженої свійської свині (А), та віком 29 діб (Б)

Абсолютна маса селезінки у новонароджених поросят становить  $1,44 \pm 0,67$  г, відносна маса органа займає  $0,12 \pm 0,0068$  %. Довжина селезінки становить  $59,90 \pm 2,56$  мм, ширина  $12,74 \pm 0,75$  мм та товщина  $3,87 \pm 0,22$  міліметрів.

Морфотопографія селезінки поросят віком одна доба, відносно щойно народжених, практично не змінюється. Проте її відносна маса порівняно з попередньою групою тварин ( $0,12 \pm 0,0068$  %) достовірно ( $p < 0,001$ ) зростає у 1,25 рази і становить  $0,15 \pm 0,0073$  %. Абсолютна маса дорівнює  $1,58 \pm 0,47$  г. Лінійні параметри селезінки (довжина, ширина та товщина) майже подібні до таких, як у новонароджених поросят, із незначною тенденцією до зростання їх величин. За даними Комахідзе М. Э. (1971); Жосан М. С. (1998), у поросят віком одна доба АМ селезінки досягає  $1,6 \pm 0,25$  грам.

Селезінка у поросят віком 7 діб має таку ж анатомічну будову та розміщення, як і у поросят попередніх вікових груп, проте її макроскопічна будова різниться органометричними показниками. Так, її абсолютна маса, відповідно до попередньої вікової групи, достовірно ( $p < 0,001$ ) збільшується у 2,9 рази і становить  $4,64 \pm 0,12$  г, довжина ( $p < 0,001$ ), ширина ( $p < 0,05$ ) і товщина ( $p < 0,01$ ) органа, відповідно, зростають у 1,35; 1,26 та 1,44 рази, порівняно з аналогічними показниками у поросят віком одна доба і становлять  $83,87 \pm 2,96$ ;  $16,6 \pm 0,99$  та  $5,98 \pm 0,29$  мм відповідно.

Селезінка у поросят віком 14 діб, як і в поросят інших вікових груп, розташована в черевній порожнині, зліва від шлунка, до якого прикріплюється шлунково-селезінковою зв'язкою і морфологічно зберігає таку ж структуру, як у попередніх вікових групах. Її анатомічна будова практично не відрізняється від такої у поросят віком 7 діб. Проте органометричні показники селезінки дещо різнились у бік збільшення. Так, абсолютна та відносна маси органа, відповідно до попередньої вікової групи, достовірно збільшується у 1,7 ( $p < 0,001$ ) та 1,1 ( $p < 0,05$ ) рази і становили  $7,92 \pm 0,12$  г та  $0,22 \pm 0,004$  %. Спостерігається також прямолінійне достовірне зростання лінійних параметрів довжини ( $p < 0,05$ ), ширини ( $p < 0,01$ ) і товщини ( $p < 0,05$ ) органа, відповідно до попередньої вікової групи, на 10,63 мм, 4,86 мм та 1,34 мм, відповідно до поросят віком одна доба ( $p < 0,001$ ) на 11,63 мм, 8,25 мм та 3,18 міліметра.

Селезінка поросят віком 29 діб – видовженої форми, червоного кольору із синюватим відтінком (13 – Б). Її морфотопографія така ж, як у тварин

попередніх вікових груп. Її показник у поросят віком 29 діб становить  $15,61 \pm 0,43$  г, що, порівняно з поросятами віком 14 діб ( $7,92 \pm 0,12$  г), зростає у 1,97 рази, порівняно з поросятами віком 7 діб ( $4,64 \pm 0,12$  г) у 3,38 рази, з поросятами віком одна доба ( $1,58 \pm 0,47$  г) у 9,88 рази, з новонародженими поросятами ( $1,44 \pm 0,67$  г) у 10,84 рази. Показник відносної маси селезінки з віком поросят достовірно зменшується і становить у поросят віком 29 діб  $0,21 \pm 0,006$  %, найменшим він був у новонароджених ( $0,12 \pm 0,0068$  %) та поросят віком одна доба ( $0,15 \pm 0,0073$  %) віку (рис. 14).

Згідно даними органометричного аналізу, проведеного нами, у ранньому періоді постнатального онтогенезу відбувається активний розвиток селезінки, що виражається збільшенням її лінійних величин (довжини, ширини, товщини) та абсолютної маси. Так, АМ селезінки у поросят із моменту народження до віку 29 діб збільшується прямолінійно, з прогресивним зростанням у 7, 14 та 29 діб.

Одночасно зі зростанням абсолютної маси селезінки відбувається прямо пропорційне зростання її лінійних величин – довжини, ширини й товщини (рис. 15), що збігається з дослідженнями інших вчених, зокрема Шарецького А. Н., Суринова Б. П., Куліша Ю. С., Абрамової М. Р. (1999).

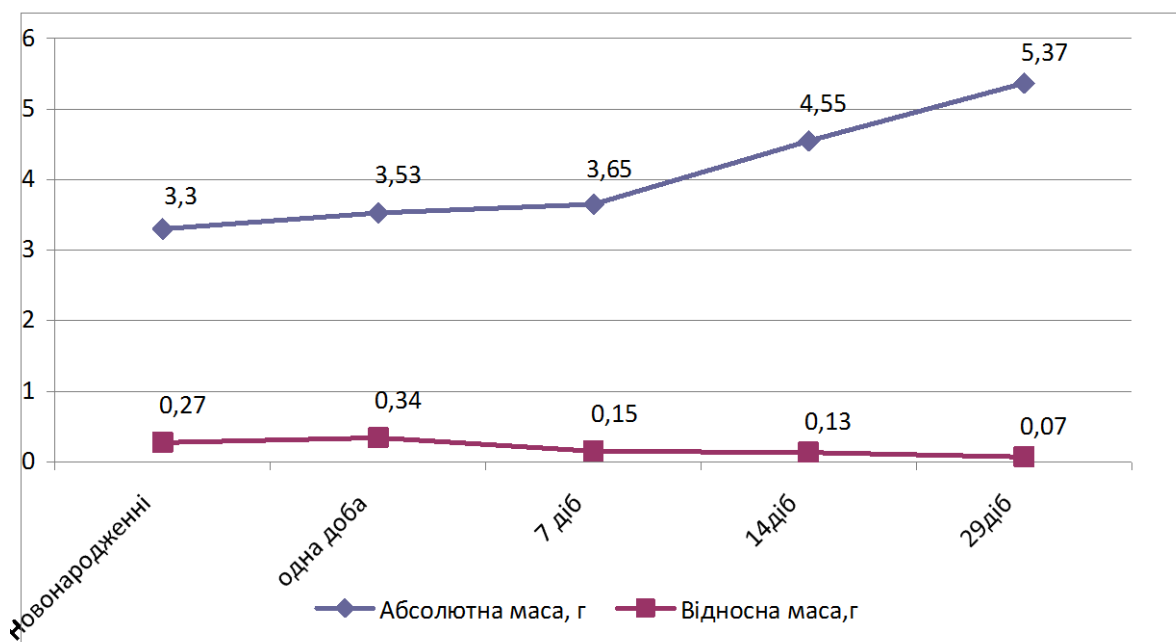


Рис. 14. Динаміка абсолютної та відносної маси селезінки свійської свині у ранньому постнатальному періоді онтогенезу



Так, аналізуючи лінійні параметри селезінки поросят дослідних груп нами було виявлено достовірне збільшення довжини, ширини й товщини органа у поросят віком 29 діб порівняно з тваринами попередніх вікових груп: довжини – у 1,35 раза, порівняно з поросятами віком 14 діб, у 1,51 – з поросятами віком 7 діб, у 2,05 – із поросятами віком одна доба та у 2,12 рази – зі новонародженими; ширини, відповідно, у 1,18; 1,52; 1,92 та 1,99 рази; товщини – у 1,29; 1,57; 2,27 та 2,43 рази (рис. 15).

Дані щодо органометричних показників селезінки поросят першого місяця життя наведено в таблиці 3.

Вищезазначені зміни свідчать про те, що розвиток і ступінь диференціювання селезінки до народження поросят ще не завершений, а продовжується у перші дні постнатального періоду онтогенезу з подальшим удосконаленням її морфологічної архітекτονіки.

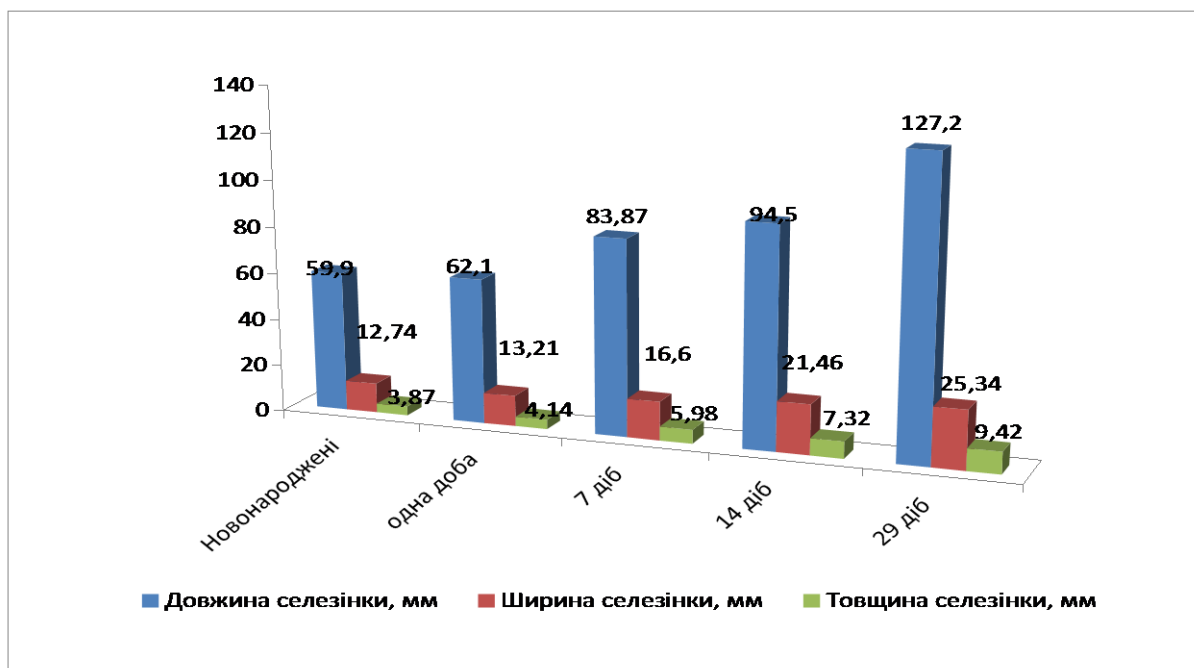


Рис. 15. Органометричні показники селезінки свійської свині у ранньому постнатальному періоді онтогенезу

Роботи багатьох науковців як минулого століття, так і сьогодення (Хем А., Норман Д. (1983), Сорокін А. П. (1989), Хрусталева І. В. (1994), Мартинюк В. Ф. (1996), Рудик С. К. (1998), Жевлакова С. І. (2001), Хомич В. Т. зі співавт. (2012, 2013) та ін.) присвячені дослідженню морфології селезінки.

Селезінка зовні вкрита серозною оболонкою, що зростається з капсулою. Остання побудована із щільної сполучної тканини, яка містить еластичні волокна та міоцити. Від капсули всередину органа відходять трабекули, які анастомозують, утворюючи своєрідний сітчастий каркас. Біля воріт селезінки трабекули мають великі розміри й містять, відповідно, великі трабекулярні артерії і вени. Трабекули селезінки знаходяться навколо стінки судин у вигляді судинних піхов. Основу селезінки становить ретикулярна тканина.

Паренхіма (пульпа) селезінки складається з ретикулярної тканини, клітин крові, плазмоцитів, макрофагів. У пульпі селезінки є чимало кровоносних судин. Її поділяють на білу і червону пульпу, які мають неоднаковий клітинний склад і функції. Горальський Л. П. (2005) зазначає що біла пульпа селезінки має відносно невелику площу органа  $10,58 \pm 0,31\%$ . Трабекулярний апарат селезінки займає  $15,33 \pm 0,49\%$ , що свідчить про фізіологічну бар'єрно-фільтративну та резервуарну активність.

Таблиця 3

**Органометричні показники селезінки поросят у ранньому постнатальному періоді онтогенезу ( $M \pm m; n = 5$ )**

Показник	Вік тварин				
	1–2 год після народження	1 доба	7 діб	14 діб	29 діб
Маса тварин, г	$1206,2 \pm 36,4$	$1053,6 \pm 36,12$	$2366,4 \pm 35,56^{***}$	$3602,4 \pm 30,5^{***}$	$7436,6 \pm 36,12^{***}$
Абсолютна маса селезінки, г	$1,44 \pm 0,67$	$1,58 \pm 0,47$	$4,64 \pm 0,12^{***}$	$7,92 \pm 0,12^{***}$	$15,61 \pm 0,43^{***}$
Відносна маса селезінки, %	$0,12 \pm 0,0068$	$0,15 \pm 0,0073^{**}$	$0,20 \pm 0,007^{**}$	$0,22 \pm 0,004^*$	$0,21 \pm 0,006$
Довжина селезінки, мм	$59,90 \pm 2,56$	$62,1 \pm 1,6$	$83,87 \pm 2,96^{***}$	$94,50 \pm 2,26^*$	$127,2 \pm 4,2^{***}$
Ширина селезінки, мм	$12,74 \pm 0,75$	$13,21 \pm 0,72$	$16,6 \pm 0,99^*$	$21,46 \pm 0,85^{**}$	$25,34 \pm 0,75^{**}$
Товщина селезінки, мм	$3,87 \pm 0,22$	$4,14 \pm 0,31$	$5,98 \pm 0,29^{**}$	$7,32 \pm 0,32^*$	$9,42 \pm 0,5^{**}$

Примітка: \* -  $p < 0,05$ , \*\* -  $p < 0,01$ , \*\*\* -  $p < 0,001$  (відповідно до попередньої групи)

За даними J. Blue, Weiss L. (1981), Луцика О. (2003), Криштофорової Б. В. (2007), біла пульпа (приблизно 20 % об'єму органа) представлена сукупністю лімфоїдних вузликів, розміщених у різних місцях паренхіми, розмір вузликів 0,3–0,5 мм. Вони складаються із лімфоїдної тканини, розташованої ексцентрично по напрямку артерій. Артерію вузлика називають центральною, хоча вона розміщується ексцентрично. В лімфоїдному вузлику розрізняють кілька зон: периартеріальну, світлий центр із мантийною зоною і маргінальну зону.

С. Vona, F. Vonilla (1996), Gray D. 1991, Ройт А. (2006), Гербут А. О. (2007), Холодна Л. С. (2007) зазначають, що периартеріальна зона є Т-залежною зоною, має вигляд своєрідної муфти, складається з лімфоцитів (які потрапляють сюди із гемокапілярів), макрофагів, ретикулярних та антигенпрезентуючих інтердигітуючих клітин. Макрофаги стимулюють перетворення Т-лімфоцитів в ефекторні клітини, після чого можуть мігрувати у венозні синуси червоної пульпи.

За даними Рудика С. К. (1998), Луцика О. Д. 2003, Гуральської С. В. з співавт. (2010) та інших науковців, світлий центр (центр розмноження, реактивний центр, зародковий центр, гермінативний центр) – є Т-незалежною зоною, тут розміщуються три типи клітин: В-лімфобласти, які діляться; дендритні клітини, які фіксують антиген і зберігають його протягом тривалого часу та вільні макрофаги. Реактивний центр лімфоїдних вузликів селезінки оточений щільним лімфоцитарним обідком – мантийною зоною, в якій розташовані В-лімфоцити, що утворюють імуноглобуліни класів М та G. Мантийна зона, як і світлий центр, відноситься до тимуснезалежної (В-зона). Навколо всього вузлика розміщується маргінальна зона, в якій містяться Т- і В-лімфоцити та макрофаги.

Маргінальна зона (крайова зона) розташована у вигляді тонкого шару по периферії лімфоїдного вузлика на межі білої та червоної пульпи і містить переважно В-лімфоцити, ретикулярні клітини та макрофаги. У маргінальній зоні вузликів закінчуються розгалуження деяких артеріол, тому вони є місцями,

звідки потрапляє у селезінку рециркулюючі лімфоцити всіх типів. Звідси у периартеріальну зону вузлика переміщуються – Т-лімфоцити, в мантийну зону світлого центру – В-лімфоцити.

У роботах Mebius R. E. (2003), Вершигори О. Ю. (2005) та інших авторів вказується на той факт, що дендритні клітини мають багато відростків на поверхні й містять досить багато молекул білків ГКГ другого класу. Вони поглинають антигени, піддають їх відповідній хімічній обробці (процесингу), виводять комплекс, що утворився (антиген + білки ГКГ другого класу), на зовнішню поверхню клітини і представляють його Т-лімфоцитам-хелперам. Останні у відповідь на таку взаємодію самі виділяють інтерлейкін-2, який стимулює поділ і перетворення В-лімфоцитів на плазмоцити.

Пульпарні тяжі (тяжі Більрота) представляють собою скупчення еритроцитів, тромбоцитів, лейкоцитів, макрофагів, плазмоцитів, що містяться в петлях ретикулярної тканини між венозними синусами, в просвіт яких вони постійно мігрують. Старі, патологічно змінені або пошкоджені формені елементи крові повністю фагоцитуються макрофагами, які утворюються в тяжах із моноцитів. Ці макрофаги беруть участь в обміні заліза в організмі (Kuby I. 1997).

Ряд науковців (Good R. A. (2002), Якобисяк М. (2004), Ройт А. (2006) у своїх роботах вказують, що селезінка розвивається із мезенхімних острівців, у яких швидко розмножуються клітини в ділянці дорсальної частини брижі. На початку розвитку в мезенхімній закладці утворюється волокнистий каркас, судинне русло та ретикулярна строма, куди виселяються стовбурові клітини та макрофаги. За даними Гавриліна П. М. (2005), функціональні сегменти в селезінці формуються на основі центральних (пульпарних) артеріол та їх розгалужень, імунокомпетентна функція селезінки визначається її лімфоїдною тканиною (білою пульпою).

Імунокомпетентна функція селезінки визначається її лімфоїдною тканиною (білою пульпою). Проведені нами дослідження підтверджують дані Криштофорової Б. В. та Лемещенка В. В. (2007), що після народження тварини

певний час зберігають особливості пізнього плодового періоду, а новонароджений період особливих структурних змін зазнають тканинні і клітинні структури органів імунного захисту.

Підтвердженням недостатньої сформованості структурно-функціональних компонентів селезінки є наукові праці Жевлакова С. І. (2001) Оліяр А. В. (2003); Козлова В. А. зі співавт. (2009) та інших науковців, які повідомляють про той факт, що в селезінці і лімфатичних вузлах у новонароджених поросят переважає дифузна лімфоїдна тканина, а формування лімфоїдних вузликів (особливо з центрами розмноження) до кінця не завершується.

Зовні селезінка новонароджених поросят має розвинуту сполучнотканинну капсулу. Від останньої у середину органа відходять трабекули, побудовані зі щільної сполучної тканини, в якій виявляли міоцити. Капсула разом із трабекулами формують сполучнотканинний каркас, між елементами якого знаходиться паренхіма органа. Відносна площа сполучнотканинної стріми становить  $7,93 \pm 0,26$  %, а лімфоїдної тканини –  $7,04 \pm 0,28$  %.

Паренхіма селезінки містить  $6,89 \pm 0,45$  % білої пульпи, яку формують, головним чином, периартеріальні лімфоїдні муфти і  $85,92 \pm 0,43$  % червоної пульпи. Переважну частину лімфоїдної тканини складають при артеріальні лімфоїдні муфти –  $7,03 \pm 0,28$  %, тоді як лімфатичні вузлики без центрів розмноження –  $0,007 \pm 0,002$  %, варіабельність яких є найбільшою ( $V=94,86$  %). Біла пульпа представлена, в основному, незначними скупченнями малих лімфоцитів навколо кровоносних судин і сформованими лімфоїдними муфтами, які складаються з одно, двох і навіть трьох рядів лімфоцитів у вигляді ланцюжків, розміщених навколо артеріол (рис. 16–Б). Тому чіткий поділ її паренхіми на червону і білу пульпи у даній віковій групі поросят відсутній. Ретикулярний остов периартеріальних лімфоїдних муфт представлений незначним шаром дрібновічкової сітки, розташованої навколо артерій, а лімфатичних вузликів – нечітко вираженою середньовіковою рівномірною

сіткою. Аргірофільні волокна червоної пульпи зібрані в пучки, які розташовані під різними кутами один до одного, що утворюють великопетлисті сітки.

У селезінці окремих тварин спостерігається злиття лімфоїдних вузликів. Їх реактивні центри не чітко виражені, що, вірогідно, залежить від функціонального стану лімфатичних вузликів реактивні центри можуть значно змінюватися при різноманітній дії на організм тварин зовнішнього середовища та впливу інших чинників.

За даними Мельниченка О. М. (2008), селезінка поросят віком одна доба анатомічно сформована з чітко розвинутою білою та червоною пульпою. У поросят даної вікової групи основними структурними елементами білої пульпи селезінки є периартеріальні скупчення лімфоцитів у вигляді лімфоїдних муфт, сформованими з кількох рядів лімфоцитів навколо судин (рис. 16–А). Спостерігається початок формування поодиноких невеликих за розміром лімфоїдних вузликів, зазвичай, без гермінативних центрів. Їх клітинна популяція представлена лімфоцитами, лімфобластами, ретикулярними клітини, макрофагами (рис. 16–Б). Біла пульпа без чітких меж переходить у червону. Вона розміщена між лімфоїдними муфтами та поодинокими лімфатичними вузликами і пронизана численною кількістю артеріол, капілярів та венозних синусів. У ній виявлялися макрофаги, ретикулоцити, нейтрофіли та інші поліморфні клітини.

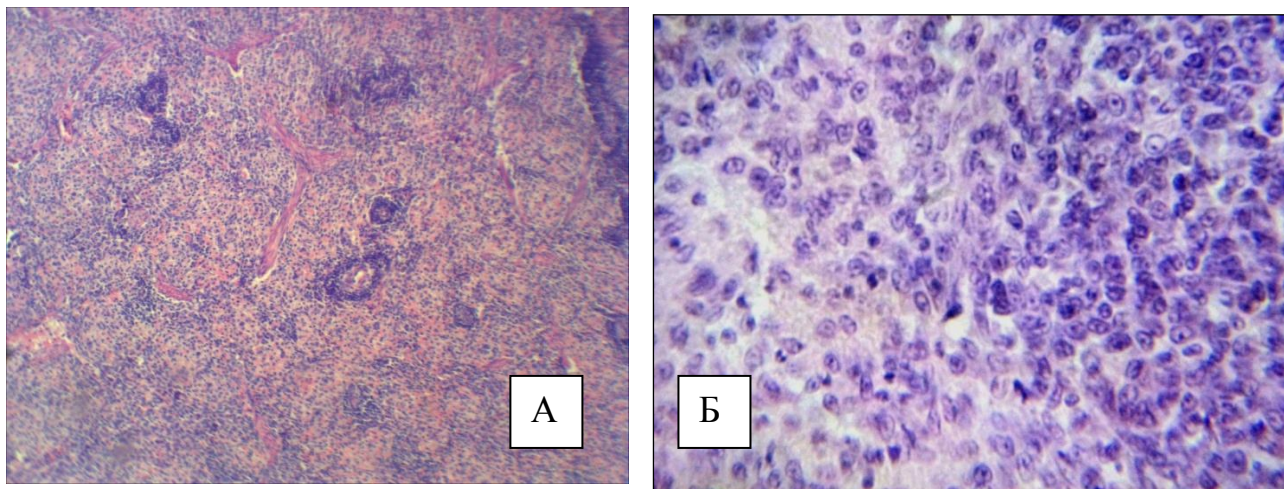


Рис. 16. Фрагмент мікроскопічної будови селезінки новонародженої свійської свині. Гематоксилін Ерліха та еозин. Збільшення x 56 (А); x 280 (Б)

Проведене нами кількісне морфологічне дослідження з позиції оцінки динаміки відносної площі тканинних компонентів селезінки дало можливість виявити певні закономірності, тенденції та критерії, що стосуються структурної організації перебудови та формування структурних елементів селезінки на тканинному рівні. Так, на основі проведених морфометричних досліджень встановлено, що динаміка відносної площі білої пульпи ( $7,14 \pm 0,4$  %) селезінки у поросят віком одна доба відносно новонароджених ( $6,89 \pm 0,45$  %) має тенденцію до збільшення за рахунок зменшення відносної площі червоної пульпи. При цьому розвиток сполучнотканинної строми має тенденцію до збільшення і дорівнює у поросят віку 7 діб  $8,13 \pm 0,37$  %. Водночас, спостерігалася тенденція до зростання сполучнотканинної строми з  $7,19 \pm 0,48$  % у новонароджених до  $7,6 \pm 0,38$  % – у поросят віком одна доба.

Мікроскопічна будова селезінки у поросят віком 7 діб подібна до такої як у поросят попередньої вікової групи. На гістопрепаратах, зафарбованих гематоксиліном та еозином селезінка має добре розвинуту фіброзну капсулу, від якої у середину відходять трабекули. І якщо навіть процеси диференціації її гісто- та цитоструктур повністю ще не завершені у поросят цієї вікової групи, все ж таки на поперечному зрізі органа простежується чітка диференціація червоної та білої пульпи, основними структурними елементами якої є периартеріальні лімфоїдні муфти ( $7,94 \pm 0,38$  %) та лімфоїдні вузлики ( $0,08 \pm 0,024$  %) від загальної відносної площі лімфоїдної тканини. Лімфатичні вузлики, що складають білу пульпу, поодинокі знаходяться в різних місцях паренхіми і залежно від фізіологічного стану часто відмежовані або непомітно переходять у червону пульпу. Периферія лімфатичних вузликів являє собою скупчення, в основному, малих лімфоцитів з інтенсивно темним забарвленням ядер, що надає маргінальній зоні більш інтенсивне забарвлення (рис. 17–А). У реактивних центрах вузликів, які ще знаходяться на стадії формування, клітини (лімфоцити, лімфобласти, ретикулоцити, макрофаги) мають більш світлі, округлі ядра, з широким обідком цитоплазми, що надає цій ділянці світлого

забарвлення. Всередині таких вузликів добре простежується центральна артерія, яка має, зазвичай, ексцентричне положення (рис. 17–Б).

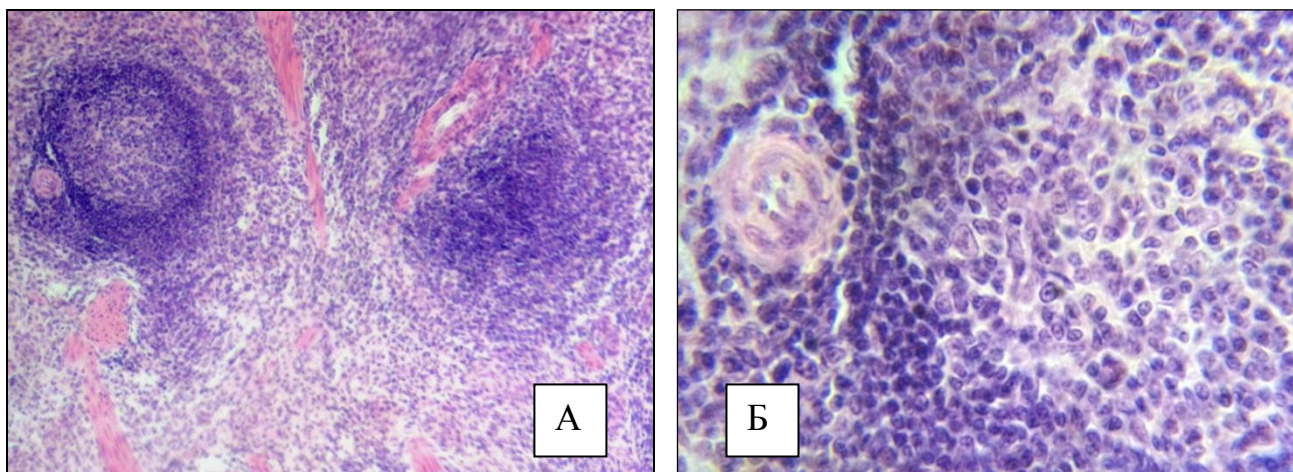


Рис. 17. Фрагмент мікроскопічної будови селезінки свійської свині віком 7 діб. Гематоксилін Ерліха та еозин. Збільшення X 80 (А); X 280 (Б)

За результатами морфометричних досліджень встановлено, що біла пульпа селезінки займає порівняно невелику частину площі й становить у поросят віком 7 діб  $8,02 \pm 0,38$  %. Із віком тварин такий показник збільшувався: порівняно з поросятами віком одна доба у 1,12 рази, порівняно з щойнонародженими у – 1,16 рази.

Гістологічно селезінка поросят віком 14 діб побудована з паренхіми та сполучнотканинної строми, яку формує капсулу та трабекули. Товщина капсули в окремих ділянках різна, а найбільш масивні трабекули виявляються біля воріт селезінки, в них розміщені великі кровоносні судини – трабекулярні артерії та вени. Паренхіма селезінки у поросят чітко диференціюється на червону і білу пульпу. Біла пульпа представлена лімфатичними вузликами ( $0,19 \pm 0,034$  %) та периартеріальними лімфоїдними муфтами ( $9,55 \pm 0,44$  %) з домінуванням останніх. Периартеріальні лімфоїдні муфти представлені клітинами лімфоїдного ряду – лімфоцитами, лімфобластами, ретикулярними клітинами, макрофагами. Вони, зазвичай, розташовані навколо пульпарних артерій.

Лімфоїдні вузлики містяться в різних місцях паренхіми й непомітно переходять в червону пульпу або чітко оконтуровані у червоній пульпі селезінки. Серед них уже з'являлися такі, в яких були сформовані реактивні



центри. Периферія таких лімфоїдних вузликів являє собою скупчення, в основному, малих лімфоцитів з інтенсивно темним забарвленням ядер, що надає маргінальній зоні більш інтенсивне забарвлення. У реактивному центрі клітини мають більш світлі, округлі ядра, з широким обідком цитоплазми, що надає реактивному центру світлого забарвлення.

У лімфоїдних вузликах виділялися периартеріальна зона, центр розмноження, крайова (маргінальна) зона, які не мали між собою чіткої межі. Їх лімфоїдна тканина поділялась на ексцентрично розміщені поруч із центральними артеріями периартеріальні ділянки, що відповідають за клітинний імунітет, та В-залежні зони, відповідальні за гуморальний імунний захист. Тимус-залежні зони, що складають ці ділянки, виконують важливі функції, які сприяють дозріванню клітин лімфоїдного ряду у зрілі Т-клітини на посттимічному ступені диференціювання лімфоцитів. В-зони нараховують значну кількість макрофагів та лімфоцитів, що мають властивість під час антигенної стимуляції перетворюватись у плазматичні клітини. Наявність цих клітин у значній мірі гарантує перебіг реакцій гуморального імунітету. Такі клітини диференціювали за формою, розміром, будовою ядра, інтенсивністю їх забарвлення, розміщенням та локалізацією ядерного хроматину тощо.

Так, за морфологічною будовою і розмірами Т-лімфоцити відповідають малим формам лімфоцитів. Зрілі лімфоцити досягають 6,3–6,5 мкм і мають переважно округле, рідше – бобоподібне ядро та вузьку цитоплазму. Їх ядра інтенсивно сприймають забарвлення. В-лімфоцити дещо більші за розмірами – 8,4–8,6 мкм, тобто за своєю величиною близькі до середніх лімфоцитів. Ядра в них пухкі й не так інтенсивно забарвлюються. Крім того ці клітини мають широку цитоплазму.

Плазматичні клітини мають інтенсивно забарвлену цитоплазму, і, зазвичай, ексцентрично розміщене ядро. Каріоплазма клітин – щільна і багата хроматином, який міг бути розміщений нерівномірно або зібраний у великі глибки. У разі фарбування гематоксиліном та еозином цитоплазма плазматичних клітин мала виражену базофілію.

Макрофаги за своєю будовою подібні до моноцитів, але дещо більші за розмірами. Їм властиві різноманітні розміри з бобовидним ядром. Їх розміри коливаються від 20 до 100 мкм. Це, в основному, клітини овально-круглої або відростчастої форми. В цитоплазмі часто зустрічалися вакуолі, залишки фагоцитованого матеріалу, ділянки зі слабким базофільним забарвленням.

Бластні форми клітин відрізнялися поліморфізмом, але мали й деякі загальні ознаки. Зокрема, велике овальне або овально-видовжене бідне хроматом, пухирцевидне ядро з чітко вираженим, іноді навіть великим ядерцем. Цитоплазма бластних форм виражена гірше, ніж ядро, і у лімфобластів мала вигляд світлого базофільного обідка.

Ретикулоцити видовженої форми, з більш рихлою структурою ядерного хроматину, ніж у лімфоцитів. Цитоплазма після фарбування їх гістопрепаратів гематоксиліном та еозином набувала блідо-рожевого забарвлення. Ядра частіше круглої форми, містять 1–2 чітко виражених ядерця.

Згідно з проведеними морфометричними дослідженнями, відносна площа лімфоїдної тканини у поросят віком 14 діб достовірно ( $p < 0,001$ ) зростає: порівняно з новонародженими поросятами у 1,41 рази, з віковою групою одна доба – у 1,36, з групою 7 діб – у 1,21 рази. У процесі постнатального періоду онтогенезу спостерігається достовірно ( $p < 0,01$ ) зменшення червоної пульпи й тенденція до збільшення сполучнотканинної стромы, які у поросят віком 14 діб становлять, відповідно,  $81,94 \pm 0,38$  % та  $8,32 \pm 0,36$  %.

За даними Мельниченка О. М. (2008), впродовж перших 20-и діб життя відбувається зменшення кількості трабекул та збільшення кількості й розмірів лімфоїдних вузликів, до тог ж центри розмноження ще не виявляються.

Гістологічним дослідженням встановлено, що ззовні селезінка у поросят віком 29 діб вкрита капсулою, що складається зі щільної волокнистої сполучної тканини, яка вміщує чисельні колагенові й еластичні волокна. Між волокнами знаходиться певна кількість гладких м'язових клітин. Всередину органа від капсули відходять трабекули, які являють собою сполучнотканинні тяжі з колагеновими, еластичними та ретикулярними волокнами й невеликою

кількістю непосмугованих міоцитів. Кількість трабекул, які безпосередньо відходять від капсули, значно менша, ніж тих, що містяться всередині органу. Товщина їх, зазвичай, не перевищує товщину капсули. В місцях відгалуження трабекул від капсули утворюється так званий трикутник із розширеною основою. Інколи трабекули, що відходять із протилежних сторін капсули селезінки, з'єднуються між собою, утворюючи сітчастий каркас. У найбільших за розміром трабекулах виявляються трабекулярні артерії та вени.

Паренхіма селезінки поросят віком 29 діб чітко поділяється на білу та червону пульпу. Лімфоїдна тканина, що розміщена у білій пульпі, утворена периартеріальними муфтами різної форми (круглої, овальної, зірчастої), а також лімфоїдними вузликами ( $0,42 \pm 0,04$  % від загальної площі лімфоїдної тканини), кількість яких у цій віковій групі поросят, відносно до попередньої, збільшується. Вони округлої або овальної форми й розміщені у різних місцях паренхіми незакономірно (рис. 18–А). У середині багатьох вузликів виявляли реактивний центр, а на їх периферії знаходиться маргінальна зона у вигляді щільного лімфоцитарного обідка (рис. 18–Б).

У лімфоїдних вузликах селезінки відбувається антигензалежна диференціація лімфоцитів, тому вони мають різноманітний клітинний склад. Клітинна популяція маргінальної зони вузликів селезінки представлена різними клітинними елементами, з-поміж яких переважають малі та середні лімфоцити, ретикулярні клітини, потім – великі лімфоцити та лімфобласти.

У роботах Валькович Є. І. (1992); Welliam J. (2000); Горальського Л. П. зі співавт. (2005) здійснено детальний аналіз гістологічної будови червоної пульпи селезінки. Зазначається, що в ній відбувається контроль стану та руйнування старих та ушкоджених еритроцитів і тромбоцитів, фагоцитоз чужерідних часточок, забезпечення дозрівання лімфоїдних клітин (В-лімфоцити диференціюються в плазмацити) і перетворення моноцитів у макрофаги.

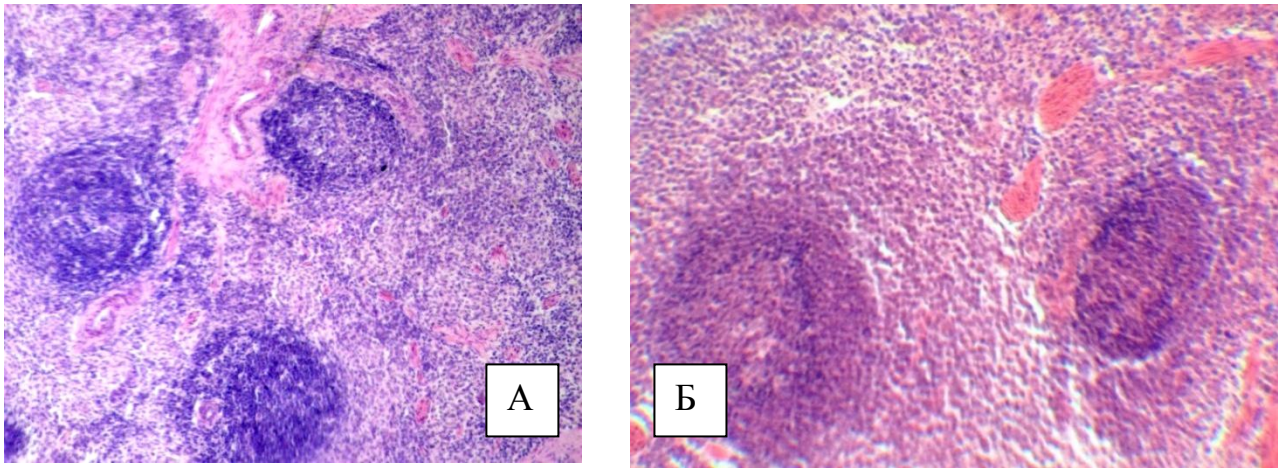


Рис. 18. Фрагмент мікроскопічної будови селезінки свійської свині віком 29 діб. Гематоксилін Ерліха та еозин. Збільшення x 56 (А); x 120 (Б)

Червона пульпа займає близько 70–80 % маси органа селезінки. Її основу формує ретикулярна тканина з численними клітинами крові, які надають цій пульпі червоного кольору, макрофаги та кровоносні судини. Серед кровоносних судин є багато синусоїдних капілярів. Венозні синуси це тонкостінні судини діаметром 20–50 мкм, встелені ендотеліальними клітинами веретеноподібної (паличкоподібної) форми з вузькими (1–3 мкм) щілинами між ними, через які в просвіт синусів із оточуючих тяжів мігрують клітини крові. Зовні ці клітини оточені відростками ретикулярних клітин і ретикулярними волокнами; базальна мембрана є лише в окремих ділянках. Кількість венозних синусів у різних видів тварин неоднакова. Їх багато у кролів, собак, менше – у кішок, великої рогатої худоби та дрібної рогатої худоби.

Червона пульпа селезінки у новонароджених поросят становить  $85,92 \pm 0,43$  %, що пов'язано з наявністю у ній значної кількості артеріол, капілярів, венозних синусів. Відношення білої пульпи селезінки до червоної становить 1:0,08. У червоній пульпі збережені окремі вогнища гемопоезу, зустрічаються макрофаги, ретикулярні клітини, нейтрофільні лейкоцити, які диференціювати при фарбуванні гістопрепаратів гематоксиліном та еозином було досить важко. Відношення показника білої пульпи до червоної у селезінці поросят віком одна доба, відповідно до попередньої, практично не змінюється й становить 1:0,083. У поросят віком 7 діб у червоній пульпі виявлялись численні

артеріоли, капіляри та своєрідні венозні синуси, в порожнинах яких депонуються найрізноманітніші клітинні елементи. У ній знаходилась значна кількість еритроцитів, що надавало їй червоного забарвлення. Крім еритроцитів тут зустрічаються майже всі види клітин крові: лімфоцити, гранулоцити, моноцити, макрофаги. Переважну частину селезінки займала червона пульпа –  $83,85 \pm 0,35$  % (її відносна площа у процесі росту та розвитку тварин, порівняно з поросятами віком одна доба достовірно ( $p < 0,01$ ) зменшувалась).

У поросят віком 14 діб у червоній пульпі виявлялися численні артеріоли, капіляри та своєрідні венозні синуси, в порожнинах яких депонуються найрізноманітніші клітинні елементи та містилась значна кількість еритроцитів, що надавало їй червоного забарвлення. Крім еритроцитів тут зустрічаються майже всі види клітин крові: лімфоцити, гранулоцити, моноцити, макрофаги.

Червона пульпа селезінки поросят віком 29 діб займає значно більшу частину її паренхіми і становить у поросят даної вікової групи  $77,06 \pm 0,57$  %, а співвідношення білої пульпи до червоної становить 1:0,136. У червоній пульпі, яка заповнює простір між лімфатичними вузликами і трабекулами, виявляли багато артеріол, капілярів, венозних синусів. У тварин цієї вікової групи також реєструвалися такі клітини крові: лімфоцити, гранулоцити, моноцити, макрофаги та еритроцити.

За даними Оліяр А. В. (2008), переважну частину лімфоїдної тканини складають періартеріальні лімфоїдні муфти –  $7,03 \pm 0,28$  %, тоді як лімфатичні вузлики без центрів розмноження –  $0,007 \pm 0,002$  %, варіабельність яких є найбільшою ( $V=94,86$  %). Більшу частину площі селезінки становить червона пульпа –  $85,03 \pm 0,43$  %. Ретикулярний остов періартеріальних лімфоїдних муфт представлений незначним шаром дрібновічкової сітки, розташованої навколо артерій, а лімфоїдних вузликів – нечітко вираженою середньовіковою рівномірною сіткою. Аргірофільні волокна червоної пульпи зібрані в пучки, які розташовані під різними кутами один до одного й утворюють великопетлисті сітки.

Дані щодо динаміки відносної площі тканинних компонентів селезінки поросят першого місяця життя наведено в таблиці 4.

Таблиця 4

**Динаміка відносної площі тканинних компонентів селезінки свійської свині у ранньому постнатальному періоді онтогенезу (%) ( $M \pm m$ ;  $n = 5$ )**

Показник	Вік тварин				
	1–2 год після народження	одна доба	7 діб	14 діб	29 діб
Лімфоїдна тканина	6,89± 0,45	7,14± 0,45	8,02± 0,38	9,74± 0,40***	10,48± 0,63
Периартеріальні лімфоїдні муфти	6,89± 0,45	7,13± 0,40	7,94± 0,39	9,55± 0,44**	10,06± 0,62
Лімфоїдні вузлики	–	0,01± 0,005	0,08± 0,024**	0,19± 0,034**	0,42± 0,04***
Червона пульпа	85,92± 0,43	85,26± 0,36	83,85± 0,35**	81,94± 0,38***	77,06± 0,57***
Відношення білої пульпи до червоної	1:0,08	1:0,083	1:0,096	1:0,119	1:0,136
Сполучнотканинна строма	7,19± 0,48	7,6± 0,38	8,13± 0,37	8,32± 0,36	12,46± 0,61***

Примітка: \* -  $p < 0,05$ , \*\* -  $p < 0,01$ , \*\*\* -  $p < 0,001$  (відповідно до попередньої групи)

У роботах Криштофорової Б. В. (2007); Гуральської С. В. (2010) повідомляється, що з віком тварин відбувається природний ріст і розвиток її компонентів, спостерігаються вікові індивідуальні зміни стромально-паренхіматозних структур, значно зростає кількість лімфоїдної тканини, особливо вузликової форми, що узгоджується з результатами інших науковців. Так, за даними Гербут А. О. (2007), Рудика С. К. (1998), відносна площа структурних компонентів білої пульпи селезінки (19 %) найбільша у тварин статевого віку, найменша (15 %) – у молодих тварин. До того ж площа мантийної і крайової зони лімфоїдних вузликів різні: найбільша у молодих тварин (66,4 %), далі у статевозрілих (56,7 %) і старих (54,3 %) тварин. Серед лімфоцитів переважають малі лімфоцити, щільність їх відрізняється в залежності від зони (мантийна чи периартеріальна). Через 30 діб після дії антигена площа білої пульпи селезінки поступово зростає на 8,7 %; найбільше

зростає площа світлих центрів і периартеріальних зон лімфоїдних вузликів, відповідно, у 1,7 і 1,3 рази.

За даними Оліяр А. В. (2008), в селезінці новонароджених поросят відносна площа сполучнотканинної строми становить  $7,93 \pm 0,26$  %, а лімфоїдної тканини –  $7,04 \pm 0,28$  %. За результатами проведених досліджень Панікар І. І. (2015) встановлено, що сполучнотканинна строма у селезінці новонароджених поросят займає  $7,19 \pm 0,48$  %.

Нами встановлено, що на тлі прямолінійного зростання лімфоїдної тканини та зменшення червоної пульпи селезінки, відсоткова частка сполучнотканинної строми з віком поросят зростає і становить у поросят віком 29 діб  $12,46 \pm 0,61$  %, що у 1,5 разів менше порівняно з аналогічними показниками у поросят віком 14 діб, у 1,53 рази з поросятами віком 7 діб, у 1,64 рази – з поросятами віком одна доба і у 1,73 рази порівняно з новонародженими поросятами (рис. 19).

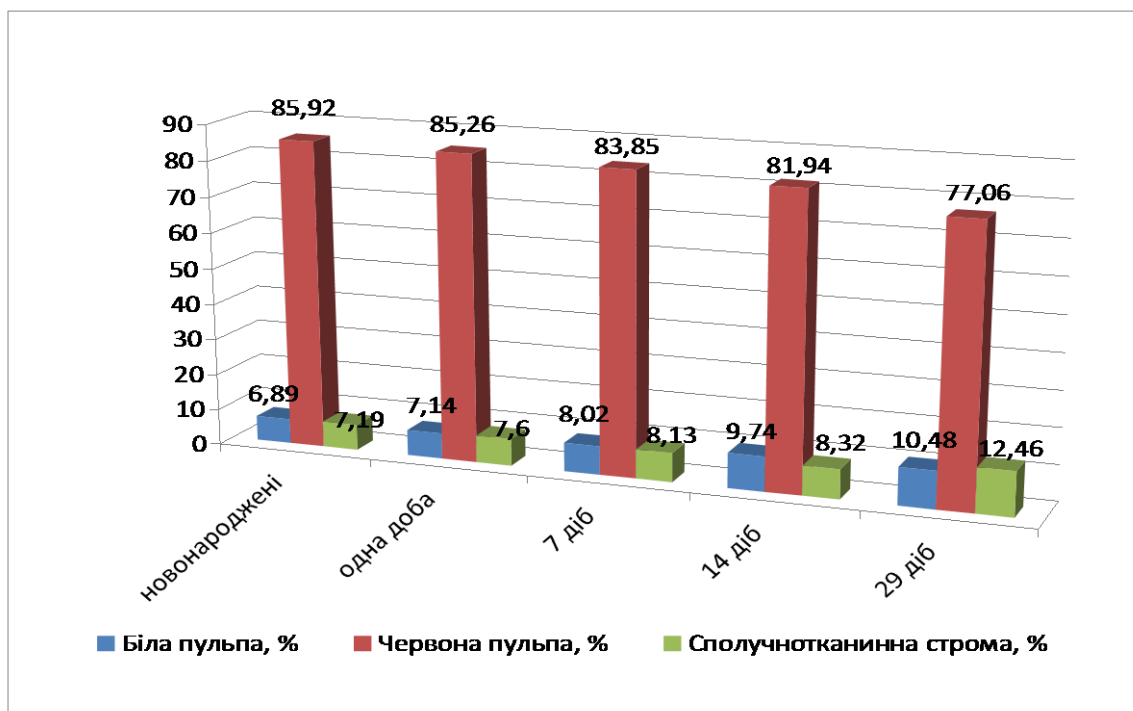


Рис. 19. Відносна площа тканинних компонентів селезінки свійської свині у ранньому постнатальному періоді онтогенезу

Таким чином, згідно з результатами проведеного органометричного аналізу селезінки поросят першого місяця життя, можна стверджувати: у

ранньому періоді постнатального онтогенезу відбувається активний розвиток органа, що виражається збільшенням його лінійних величин (довжини, ширини, товщини) та абсолютної маси. Так, АМ селезінки у поросят із моменту народження до віку 29 діб збільшується прямолінійно, з прогресивним зростанням у 7, 14 та 29 діб. Відносна маса селезінки є прямопропорційною абсолютній масі селезінки та масі тварин. Її показник із віком поросят достовірно зменшується.

Одночасно зі зростанням абсолютної маси селезінки відбувається прямопропорційне зростання її лінійних величин – довжини, ширини та товщини, що збігається з дослідженнями Шарецького А. Н. (1999) та інших науковців. Це свідчить про те, що розвиток і ступінь диференціювання селезінки до народження поросят ще не завершений, а продовжується у перші дні постнатального періоду онтогенезу з подальшим удосконаленням її морфологічної архітекτονіки.

З віком тварин відбувається природній ріст і розвиток її компонентів, спостерігаються вікові індивідуальні зміни стромально-паренхіматозних структур, значно зростає кількість лімфоїдної тканини, особливо вузликів форм. Проведені нами дослідження підтверджують дані Криштофорової Б. В. та Лемещенка В. В. (2007), що після народження тварини певний час зберігають особливості пізнього плодового періоду, а в новонароджений період особливих структурних змін зазнають тканинні і клітинні структури органів імунного захисту. Так, аналіз морфометричних досліджень свідчить, що особливістю селезінки поросят у ранньому постнатальному періоді онтогенезу є ще не завершена диференціація органа на червону та білу пульпу. При цьому відсоткова частка лімфоїдної тканини та сполучнотканинної строми селезінки з віком тварин збільшується, червоної пульпи – зменшується. Відсоткова частка білої пульпи селезінки поросят з моменту народження ( $6,89 \pm 0,45$  %) до віку 29 діб збільшується прямолінійно у 1,52 рази і становить у поросят цієї вікової групи  $10,48 \pm 0,63$  %. Обливістю її динаміки формування є те, що до віку 7 діб білу пульпу селезінки переважно формують периартеріальні лімфоїдні муфти.



До віку 29 діб паренхіма селезінки вже чітко диференціюється на червону і білу пульпи, серед якої у дифузній лімфоїдній тканині з'являються округлої та овальної форми лімфатичні вузлики ( $0,42 \pm 0,04$  % від загальної площі лімфоїдній тканини) зі всіма їх складовими, які розміщені у різних місцях паренхіми незакономірно.

Відсоткова частка червоної пульпи селезінки з віком поросят зменшується: до віку одна доба з моменту народження такий показник залишається практично незмінним, синхронне та достовірне зменшення червоної пульпи спостерігається з віку 7–29 діб. Саме тому у процесі постнатального періоду онтогенезу поросят відношення тканинних компонентів білої пульпи селезінки до червоної знижується й дорівнює у поросят п'ятої дослідної групи  $1:0,136$ . У новонароджених поросят такий показник менший і становить  $1:0,08$ .

#### **2.4. Морфологія лімфатичних вузлів**

Лімфатичні вузли – це периферичні органи лімфоїдного кровотворення та імунного захисту, розташовані в напрямку лімфатичних судин, є біологічними фільтрами лімфи. У них відбувається очищення лімфи від шкідливих для організму речовин, збудників хвороб тощо. Клінічне значення лімфатичних вузлів обумовлене не тільки їх безпосередньою участю в розвитку імунних реакцій, але й можливістю локалізації в них вогнищ інфекції (що поширюються лімфогенно) та появою метастазів злоякісних пухлин. Розташовані лімфатичні вузли на шляху течії лімфи по лімфатичних судинах, протоках і стовбурах. Звільнюючи внутрішнє середовище організму від бактерій, продуктів розпаду клітин, постійно поповнюючи запаси лімфоцитів та плазмоцитів, лімфатичні вузли беруть активну участь у підтримці гомеостазу.

Лімфатичні вузли є найбільш чисельними органами імунної системи. Залежно від локалізації лімфатичних вузлів розрізняють поверхневі та глибокі, ЛВ органів і стінок порожнин. Лімфатичні вузли мають переважно бобоподібну або видовжено-овальну форму. Форма ЛВ та розміри різні (від кількох

міліметрів до кількох сантиметрів) залежно від розташування. Їх довжина коливається від кількох міліметрів до 20 сантиметрів, кількість ЛВ у свійських тварин неоднакова. Так, у коня їх близько 8000, у жуйних – 300, у свині – 190, у собаки – 60.

Вилков І. М. (1980) зазначає, що в ембріогенезі лімфатичні вузли виникають наприкінці другого–на початку третього місяця розвитку. Вони утворюються в результаті накопичення мезенхімальних клітин навколо кровоносних судин. Зовнішній шар мезенхіми диференціюється в сполучнотканинну капсулу, від якої у середину вузла відходять трабекули. До 49 доби ембріонального розвитку (ранній плідний період) у плодів свиней передній відділ травлення анатомічно сформований, але візуально виявити лімфатичні вузли не вдається. Міграція лімфоцитів у лімфатичні вузли ротоглотки та розвиток цих вузлів відбувається швидше ніж заселення та формування вузлів стравоходу та шлунку. Вищезазначене, ймовірно, обумовлене гетерехроністю розвитку переднього відділу травного тракту. У віці 7 тижнів візуально помітні навколоушні та нижньощелепові лімфатичні вузли. У плодів у віці 12 тижнів візуально виявляються заглоткові латеральні та медіальні лімфатичні вузли, глибокі шийні, ліві трахеобронхіальні та біфуркаційні, лімфатичні вузли малої кривизни шлунку та власне селезінки.

За даними Гавриліна П. М., Перепечаєвої Н. Г., Тішкіної Н. М. (2009), більшість лімфатичних вузлів формується в другій половині ембріонального періоду. Закладка лімфовузла має вигляд клубка лімфатичних судин, занурених у мезенхіму, клітини якої інтенсивно проліферують. Лімфатичні судини на периферії закладки зливаються, утворюючи крайовий синус, а їх стінки разом із навколишньою мезенхімою формують капсулу й трабекули. Формування умовно-функціональних зон морфологічно відбувається інтенсивніше там, куди раніше мігрують малі лімфоцити. В період внутрішньоутробного розвитку нарощення кількості, розміру та абсолютної маси лімфатичних вузлів переднього відділу травного тракту відбувається до 112-ї доби.

Упродовж плодового періоду формується капсула лімфатичних вузлів, трабекулярний апарат та система синусів, а також полінодозні вузли. В лімфатичних вузлах ротоглотки ці процеси мають більш інтенсивний перебіг.

У плодів віком 84 доби у вузлах починають утворюватися примітивні первинні лімфоїдні вузлики, розташовані між субкапсулярним синусом і центром вузла, але ближче до зовнішньої частини органа.

До 112-ї доби внутрішньоутробного розвитку в лімфатичних вузлах відбувається поділ та формування кіркової та мозкової речовини. В мозковій речовині до цього часу виявляють м'якоті шнури. Формується паракортикальна зона. Найбільш чисельними клітинами лімфатичних вузлів є малі лімфоцити. Кількість їх становить 80–90 %. Вони щільно розташовані в корі й більш розріджено в іншій частині вузла. На ретикулярні клітини припадає 6–20 %, 0,33–1,33 % – баластні форми клітин. Макрофаги та клітини в стані мітотичного поділу не перевищують 0,33–1 %.

Результати проведених досліджень Пестової І. В. (2009) свідчать, що лімфатичні вузли ротоглотки, стравоходу та шлунку у новонароджених поросят є анатомічно сформованими. У поросят віком одна доба лімфатичні вузли мають інтенсивне коричневе або сіре забарвлення. Зустрічаються як полінодозні, так і мононодозні лімфатичні вузли.

Регіонарними лімфатичними вузлами ротоглотки є привушні, заглоткові латеральні та медіальні, нижньощелепні й додаткові нижньощелепні лімфатичні вузли. Лімфатичні вузли ротоглотки є найбільш стабільним утворенням по сінтопії в усі вікові періоди. Максимальна кількість лімфатичних вузлів ротоглотки спостерігається в 3-місячному віці (рис. 20). До трьох років у зв'язку з процесами інволюції їх число скорочується.

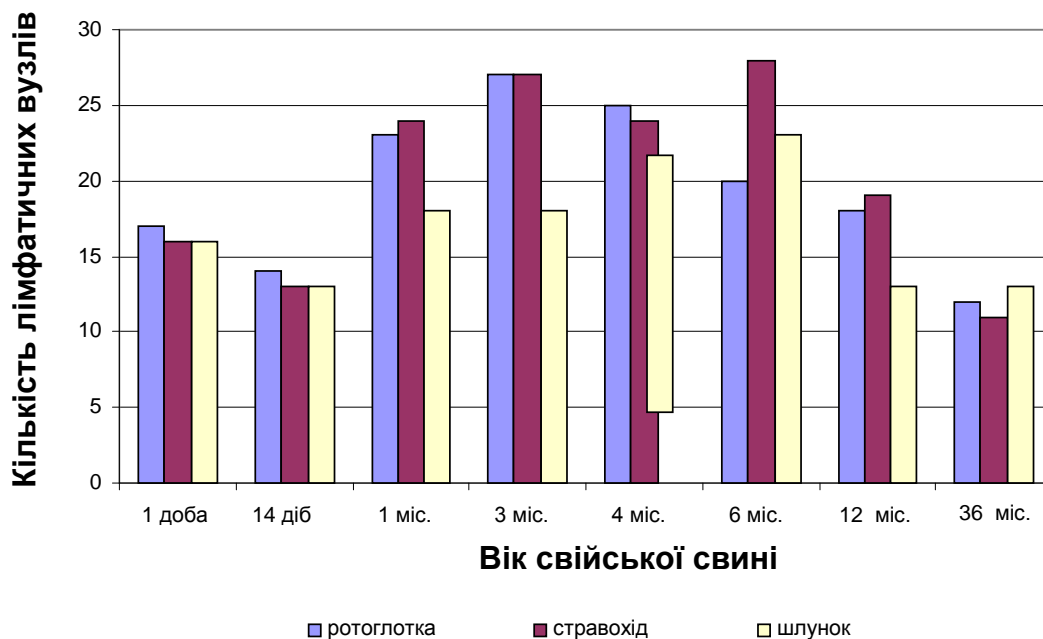


Рис. 20. Динаміка змін загального числа лімфатичних вузлів ротоглотки, стравоходу і шлунка свійської свині в постнатальному періоді онтогенезу

Регіонарними лімфатичними вузлами стравоходу є глибокі шийні, бронхіальні (ліві трахеобронхіальні, біфуркаційні, дорсальні трахеальні), середостіння каудальні. Крім того, від нижньої третини грудної частини стравоходу лімфатичні судини в більшості випадків і у низхідному напрямку через стравохідний отвір діафрагми в черевну порожнину, де підходять до лімфатичних вузлів малої кривизни шлунка. Число лімфатичних вузлів стравоходу з періоду новонародженості збільшується до 3-місячного віку. Їх кількість залишається на одному рівні до 6-ти місяців і знижується до трьох років.

Регіонарні лімфатичні вузли шлунка свині становлять три основні групи (лімфатичні вузли малої кривизни, селезінкові та лімфатичні вузли привратника), які поділяються на більш дрібні підгрупи. Кількість лімфатичних вузлів шлунка збільшується до 6-місячного віку. Число кардіальних і лівих шлункових лімфатичних вузлів стабілізується до цього періоду і залишається на подібному рівні аж до трирічного віку. Кількість лімфатичних вузлів селезінки та напдпривратника після шести місячного віку зменшується.

До моменту народження лімфатичні вузли краніального брижового лімфоцентру сформовані по всій довжині кишечника. У брижі тонкої кишки знаходяться найбільші та морфологічно зрілі брижові лімфатичні вузли. Мононодозні лімфатичні вузли округлої форми лежать з лівого і правого боків брижі, а полінодозні – тільки з правого боку. Полінодозні лімфатичні вузли мають подовжню спрямованість, а мононодозні лімфатичні вузли лежать, як правило, поперечно по ходу кишки.

Інтенсивний ріст усіх вузлів відбувається в перший місяць після народження, що, ймовірно, пов'язано з періодом відлучення і переходом на інший тип годівлі, а також із віковими змінами. Далі відзначається збільшення маси до 4–6-місячного віку, що свідчить про підвищення імунологічної зрілості. Максимальну абсолютну масу в цей період мали додаткові нижньощелепні, біфуркаційні, середостінні каудальні, кардіальні, ліві шлункові й лімфатичні вузли привратника. Від 4–6 до 12-и місяців – період максимального розвитку лімфоїдної тканини у вузлах. До трирічного віку відбуваються процеси згасання імунологічних функцій у лімфатичних вузлах.

За даними Панфилова А. Б. (1991, 2002), Петренкова С. В. (2006) у постнатальному періоді онтогенезу одноденних поросят у дванадцятипалій кишці зустрічається від одного до трьох лімфатичних вузлів, абсолютна маса їх становить  $12,5 \pm 6,3$  мг. З часом кількість лімфатичних вузлів збільшується; до року може досягати від 3-х до 4-х. Абсолютна маса їх збільшується до чотиримісячного віку і дорівнює  $355,0 \pm 110,0$  мг, у віці 36 місяців і старше –  $235,0 \pm 21,2$  мг. За будовою лімфатичні вузли дванадцятипалої кишки – мононодозні.

Лімфатичні вузли тонкої кишки полінодозні, розташовані в два ряди ліворуч і праворуч від брижі. Загальна кількість вузлів у двох рядах становить від 12 до 57. Лімфатичні вузли тонкої кишки займають 75–85 % від загальної кількості вузлів тонкої кишки. Число клубових лімфатичних вузлів варіюється від 1 до 14 і займає від 8 до 20 % від загального числа лімфатичних вузлів

тонкої кишки. Лімфатичні вузли клубової кишки – полінодозні. Абсолютна маса всіх лімфатичних вузлів тонкої кишки –  $15,8 \pm 1,32$  грам.

У більшості випадків нижньощелепні ЛВ мають бобоподібну форму, на якій знаходиться випукла та ввігнута поверхні. Нижньощелепні лімфатичні вузли, згідно з їх розташуванням є поверхневими і знаходяться у щойнонароджених поросят у підщелепному проміжку, латерально від рострального кінця піднижньощелепної слинної залози. Вони мають округлу або бобоподібну форму, де виявляється ввігнута і випукла поверхні.

Лімфатичні вузли краніального брижового лімфоцентру за будовою моно- та полінодозні: мононодозні мають видовжено-овальну форму й знаходяться з правого та лівого боку брижі; полінодозні – містяться з правого боку брижі тонкої кишки. Їх кількість значно більша, ніж мононодозних. Брижові лімфатичні вузли у новонароджених тварин містяться по всій довжині кишечника. У брижі тонкої кишки виявляються найбільш великі за розміром та морфологічно сформовані брижові лімфатичні вузли. За будовою вони моно- та полінодозні. Мононодозні лімфатичні вузли мають видовжено-овальну форму і розташувати з правого та лівого боків брижі, і, як правило, у поперечному напрямку щодо положення порожньої кишки. Полінодозні лімфатичні вузли знаходяться з правого боку брижі тонкої кишки. Їх значно більше, ніж мононодозних. Вони мають поздовжнє положення відносно до напрямку кишечника і, у більшості випадків, сформовані у вигляді конгломератів довжиною близько 70 мм, за рахунок скупчення кількох окремих вузлів (навіть до кількох десятків), які містяться у загальній тонкій сполучнотканинній оболонці, що, відповідно, має внаслідок цього нерівномірну поверхню.

Згідно з органометричними дослідженнями, абсолютна маса ЛВ у щойнонароджених поросят має мінімальні значення і залежить від їх топографії: більшою вона є у нижньощелепових лімфатичних вузлів ( $0,18 \pm 0,01$ г), меншою у брижових ( $0,034 \pm 0,002$  г). Їх відносна маса дорівнює  $0,0149 \pm 0,001$  та  $0,0028 \pm 0,0002$  % відповідно. Довжина лімфатичних вузлів

коливається від  $7,9 \pm 0,08$  мм у нижньощелепних до  $4,8 \pm 0,068$  мм – у брижових, ширина їх, відповідно, становить  $5,6 \pm 0,1$  та  $3,9 \pm 0,13$  міліметрів.

Криштофорова Б. В. (2007) зазначає, що абсолютна маса ЛВ з віком тварин, порівняно з іншими лімфоїдними органами, змінюється несуттєво. Соматичні лімфатичні вузли мають більшу абсолютну масу та лінійні параметри порівняно з вісцеральними. Відносна маса ЛВ коливається в межах сотих або тисячних часток відсотка. За даними наших досліджень, динаміка абсолютної маси ЛВ поросят на ранніх етапах постнатального періоду онтогенезу збільшується прямолінійно. Більш прогресивне її збільшення характерно для нижньощелепного ЛВ зі вираженими піками зростання у віці 7; 14 і 29 діб (рис. 21).

Відносна маса лімфатичних вузлів коливається в сотих і тисячних частках відсотка, залежно від їх топографії та морфофункціонального стану і є прямопропорційною абсолютній масі ЛВ і масі тіла тварин. Із віком поросят ВМ лімфатичних вузлів зменшується. Проте впродовж першої доби життя значення її показників зростає. Це пов'язано з тим, що внаслідок стресових чинників під час народження та адаптації організму поросят до умов навколишнього середовища маса поросят віком одна доба зменшується майже у 1,15 рази, порівняно з поросятами новонародженими з  $1206,2 \pm 36,4$  г до  $053,6 \pm 36,12$  г відповідно, а абсолютна маса ЛВ практично не змінювалася. Далі з віку одна доба до віку 29 діб ВМ лімфатичних вузлів прямолінійно зменшується і становить у нижньощелепних ЛВ –  $0,0090 \pm 0,0001$  %, у брижових ЛВ вона у 6,4 рази менша та дорівнювала  $0,0014 \pm 0,0002$  % (рис. 22).

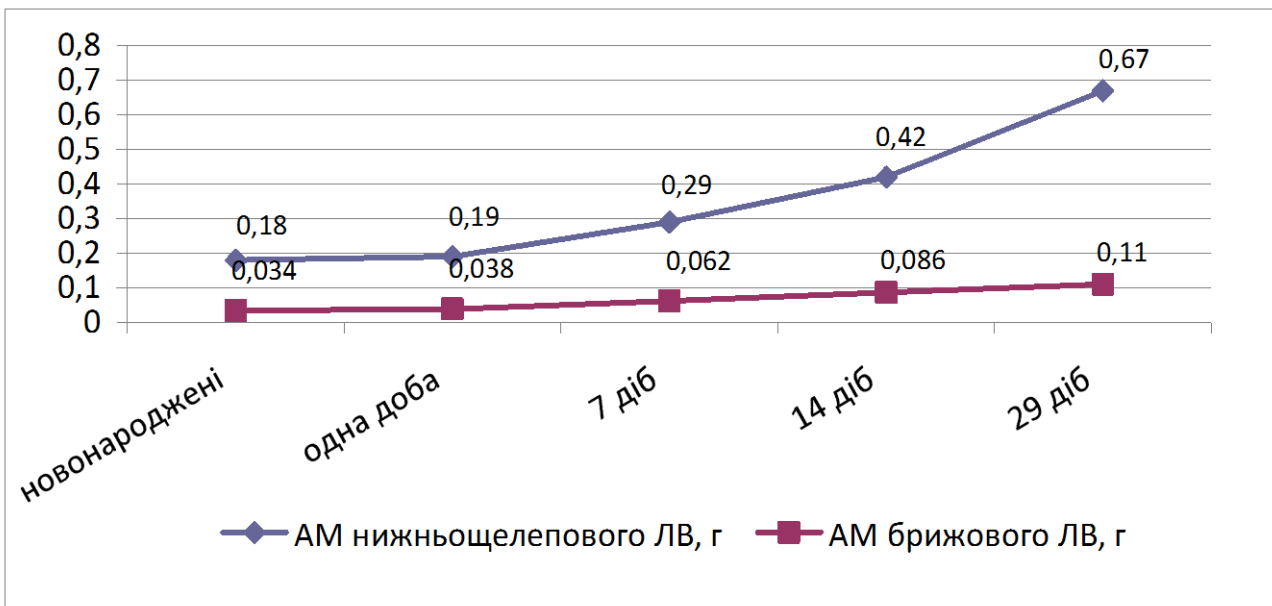


Рис. 21. Динаміка абсолютної маси ЛВ свійської свині на ранньому етапі постнатального періоду онтогенезу

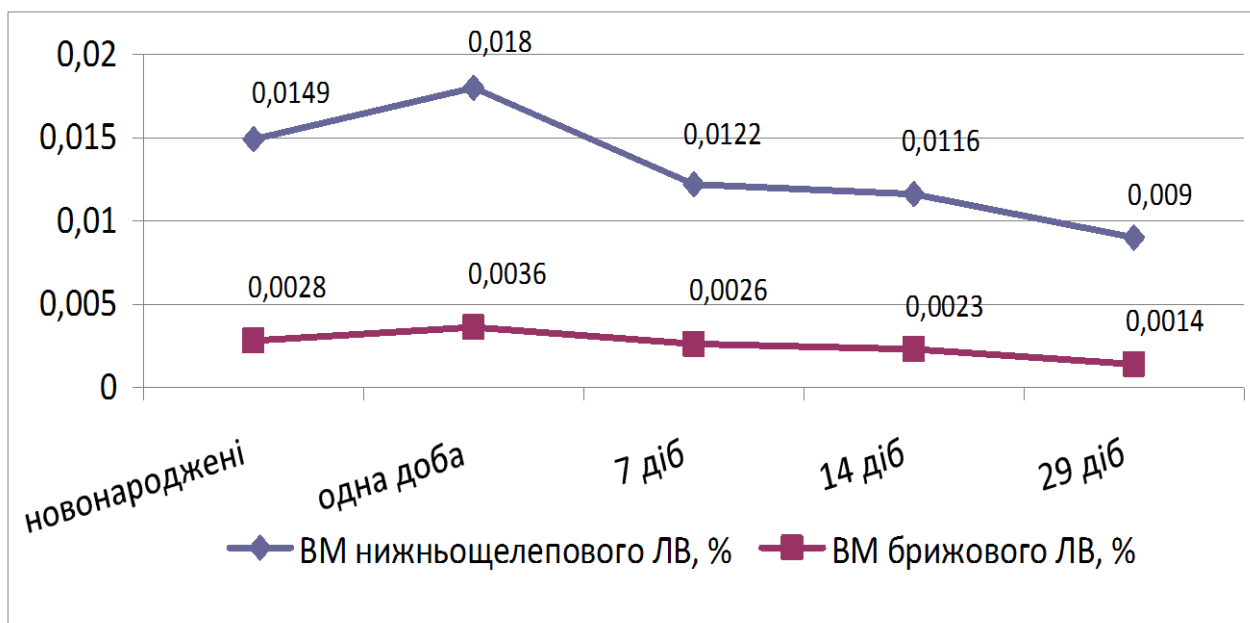


Рис. 22. Динаміка відносної маси ЛВ свійської свині на ранньому етапі постнатального періоду онтогенезу

Лінійні параметри ЛВ безпосередньо залежать від їх морфотопографії, фізіологічного навантаження та віку тварин: довжина нижньощелепних лімфатичних вузлів поросят віком 29 діб становить  $14,1 \pm 0,1$  мм, ширина –  $11,6 \pm 0,1$  мм; лінійні параметри брижових ЛВ є меншими і відповідно дорівнюють  $9,9 \pm 0,171$  мм та  $8,8 \pm 0,15$  мм (рис. 23, 24).



З часу народження до віку 29 діб відбувається подальший ріст і розвиток ЛВ. Так, довжина та ширина ЛВ поросят на ранньому етапі постнатального періоду онтогенезу прямолінійно зростає: довжина нижньощелепних вузлів у поросят віком 29 діб порівняно з поросятами віком 14 діб зростає у 1,1 рази, порівняно з поросятами віком 7 діб – у 1,2 рази, віком одна доба – у 1,7 рази у новонароджених – у 1,8 рази. Їх ширина відповідно збільшується у 1,3; 1,4; 2,0 та 2,1 рази. Лінійні розміри порожньокишкових ЛВ у постнатальному періоді онтогенезу також зростають: довжина у 1,2; 1,3; 2,0; 2,1 рази, ширина у 1,2; 1,4; 2,1 та 2,3 рази відповідно (рис. 23, 24).

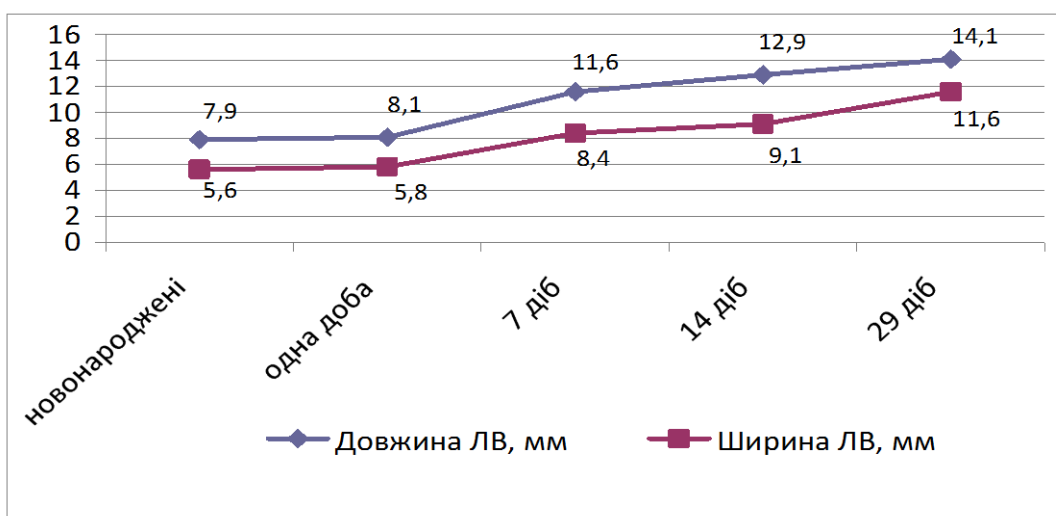


Рис. 23. Органометричні показники нижньощелепних ЛВ свійської свині у ранньому постнатальному періоді онтогенезу

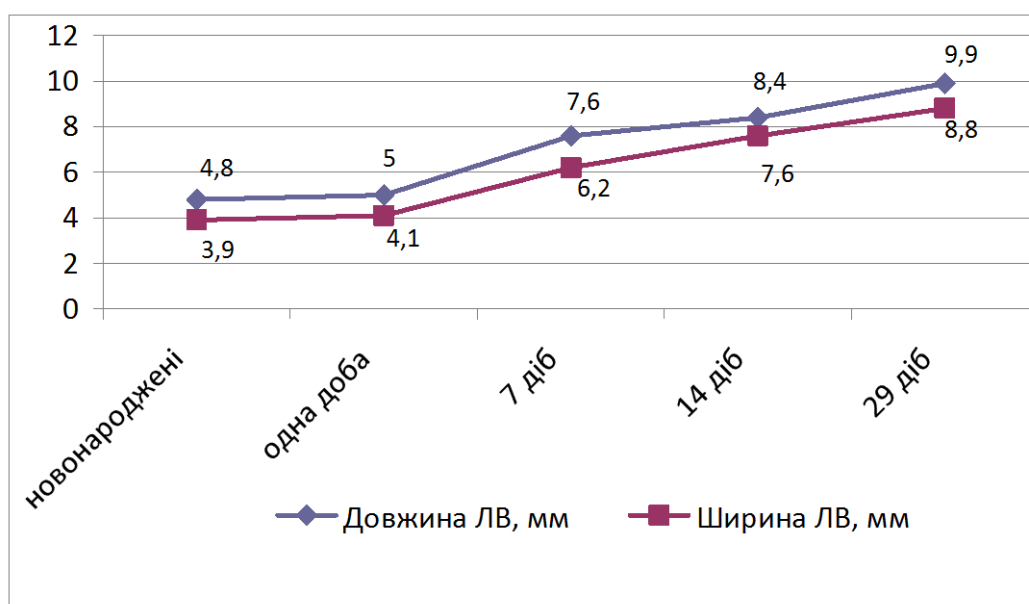


Рис. 24. Органометричні показники порожньокишкових ЛВ свійської свині у ранньому постнатальному періоді онтогенезу

Дані щодо органометричних показників лімфатичних вузлів поросят першого місяця життя наведено в таблиці 5.

Таблиця 5

**Органометричні показники лімфатичних вузлів свійської свині у ранньому постнатальному періоді онтогенезу (M ± m; n = 5)**

Показник	Вік тварин				
	1–2 год після народження	одна доба	7 діб	14 діб	29 діб
Маса тварин, г	1206,2 ± 36,4	1053,6 ± 36,12	2366,4 ± 35,56***	3602,4 ± 30,5***	7436,6 ± 36,12***
<b>Нижньощелепові лімфатичні вузли</b>					
Абсолютна маса, г	0,18± 0,01	0,19± 0,011	0,29± 0,007***	0,42± 0,006***	0,67± 0,008***
Відносна маса, %	0,0149± 0,001	0,0180± 0,002***	0,0122± 0,0005***	0,0116± 0,0002	0,0090± 0,0001***
Довжина, мм	7,9± 0,08	8,1± 0,06	11,6± 0,13***	12,9± 0,09	14,1± 0,10
Ширина, мм	5,6± 0,10	5,8± 0,08	8,4± 0,10***	9,1± 0,07	11,6± 0,10***
<b>Брижові лімфатичні вузли порожньої кишки</b>					
Абсолютна маса, г	0,034± 0,002	0,038± 0,001	0,062± 0,001***	0,086± 0,001***	0,11± 0,012
Відносна маса, %	0,0028± 0,0002	0,0036± 0,0002*	0,0026± 0,0001**	0,0023± 0,0001	0,0014± 0,0002**
Довжина, мм	4,8± 0,068	5,0± 0,105	7,6± 0,162***	8,4± 0,165**	9,9± 0,171***
Ширина, мм	3,9± 0,13	4,1± 0,14	6,2± 0,12***	7,6± 0,14***	8,8± 0,15***

Примітка: \*- p<0,05, \*\* - p<0,01, \*\*\* - p<0,001 (відповідно до попередньої групи)

Таким чином, дослідження вагових і лінійних параметрів ЛВ свійської свині у ранньому постнатальному періоді онтогенезу дає підстави зробити висновок про те, що макроскопічна будова лімфатичних вузлів, як й інші органи імунної системи, підлягає значним перебудовам, які обумовлюють зміну характеру її діяльності та морфофункціональної активності і, як наслідок,

мікроскопічного становлення та розвитку їх складових на цито- та гістологічному рівнях.

Морфологічно і функціонально лімфатичний вузол ділиться на кілька складових, які отримали назву "компартмент". Усі структури компартмента концентруються навколо округлих утворень, розташованих в області паракортекса (глибокої кори). Ці структури називаються "одиниці глибокої кори" – ЕГК, що в сукупності й формує структурно-функціональну одиницю лімфатичного вузла – компартмент.

Лімфатичні вузли вкриті сполучнотканинною капсулою, від якої всередину органа відходять трабекули. В роботах багатьох науковців (Волкова О. В., 1982; Вовк А. С., 1970; Гавриліна П. М., 2006, Гавриліна П. М. зі співавт. 2009; Горальського Л. П., зі співавт., 2005; Єфанова Н. В., 1996) вказується на будову ЛВ за сегментарним принципом. Для ЛВ свині при цьому характерне часткове зрощення сегментів. Гаврилін П. М. зі співавт. (2009) зазначають, що на мікроскопічному рівні такі органи мають вигляд конгломератів із частково зрощених дрібних вузлів із загальним сполучнотканинним остовом, а для сегментів ЛВ характерний принцип морфологічної полярності паренхіми.

За даними Рудика С. К. зі співавт. (2001), Криштофорової Б. В. (2007), Козлова І. С. (2009), Вилкова І. Н. (1980) та інших науковців, до складу сполучнотканинної стромы відносять капсулу та трабекули (хіларні та капсулярні), які побудовані зі щільної, переважно з колагенових волокон, сполучної тканини з пучками міоцитів, невеликої кількості фібробластів, фіброцитів та незначної кількості еластичних волокон. У ЛВ містяться заглиблення – ворота, через які у них входять артерія і нерви, а виходять вена та виносні лімфатичні судини. У свині приносні лімфатичні судини входять у вузол через його ворота, а виносні виходять по його периметру. У зв'язку з цим кіркова речовина з лімфатичними вузликами розташована в центрі, а мозкова – вздовж периферії вузла.

За даними Вороніна Є. С. зі співавт. (2002), основу органа складає ретикулярна тканина, в тяжах якої розташовані формені елементи крові, головним чином, лімфоцити на різних стадіях розвитку і функціонування, клітини ретикулярної тканини, що утворюють за допомогою десмосу єдиний синцитий.

У роботах Александровської О. В. зі співавт. (1987); Быкова В. Л. (1998); Козлова Н. А. (2004); Галактіонова В. Г. (2005) та ін. повідомляється, що фібробласти – це основні клітини, які беруть безпосередню участь у формуванні міжклітинних структур. Фібробласти є великими клітинами, що містять світле овальне ядро з 12-ма ядерецьями і значним обсягом слабкобазофільної цитоплазми. Електронно-мікроскопічно в цитоплазмі фібробласта видно всі органели – розвинена гранулярна ендоплазматична мережа, що складається з видовжених цистерн із прикріпленими полісомами великих розмірів; чітко виражені елементи апарату Гольджі, чимало мітохондрій, є лізосоми. У периферичній зоні цитоплазми розташовані мікрофіламенти з актину і міозину, за активності яких забезпечується утворення на зовнішній поверхні клітини виступів і рух фібробласта.

Перицити входять до складу стінки дрібних кровоносних судин — артеріол, венул, капілярів і оточені власною базальною мембраною. Зовні від базальної мембрани розташовуються клітини адвентицію, що містять (як і серицити) овальне ядро, багате глибокими гетеро хроматину, і мають цитоплазму з нечисленними органелами. На внутрішній поверхні плазмолемі перициту, на стороні назовні від судини, містяться численні піноцитозні бульбашки. На стороні, прилеглій до стінки судини, таких бульбашок значно менше. Існує припущення, що перицити беруть участь у транспорті дрібно-молекулярних речовин через стінку судини.

Безпосередньо під капсулою знаходиться краєвий синус, куди надходить лімфа по аферентним (приносним) лімфатичним судинам. Із кураєвого синусу лімфа надходить у проміжні синуси, що пронизують усю товщу лімфатичного вузла, та збирається в еферентній (виносній) лімфатичній судині, яка нарешті

виносить її в грудний проток. Місце виходу судини отримало назву «ворота вузла», через які у вузол проходять кровоносні судини.

Під капсулою розташовується кіркова речовина лімфатичного вузла, тимуснезалежна зона, що містить переважно В-лімфоцити. Для коркового шару характерне компактне розміщення численних лімфоїдних вузликів, де відбувається антитілоутворення. Кульберг А. Я. (1985); Коляков Я. Є. (1986); Сапин М. Р. (1987); Виренков Ю. Є. зі співавт. (1995) та інші зазначають, що в ході імунної відповіді первинні лімфатичні вузлики значно збільшуються в розмірі за рахунок проліферації клітин: при цьому утворюється зародковий центр (центр розмноження). Розвиток зародкових центрів відбувається тільки під впливом антигенної стимуляції. У разі припинення надходження антигенів із лімфою розміри їх зменшуються і через 15 тижнів вони зникають.

У гермінативних центрах в основному концентруються В-лімфоцити. Пожарська Т. Д. зі співавт. (1975); Павлова І. Г. (1978); Медуницин Н. В. із співавт. (1980) стверджують, що переважаючим типом клітин ц центрах розмноження є великі лімфоцити, а в ділянках кори, що оточують центри, – малі. В-клітини з імуноглобулінами IgM і IgG зустрічаються, в основному, в крайовій зоні та лімфоїдних вузликах. Клітини з комплементпозитивними рецепторами встановлені в гермінативних центрах і крайовій зоні; лімфоцити з Fc-IgM-рецепторами, навпаки, в лімфоцитах периферичної зони лімфоїдних вузликів. Mai G. et al. (1988), а також Петров Р. В. (1982) вважають, що лише після формування вузликів починається інтенсивна міграція IgM-позитивних клітин. За кірковою речовиною лімфатичного вузла знаходиться паракортикальна зона, утворена дифузною лімфоїдною тканиною. Вона відноситься до тимусзалежної й заповнена Т-лімфоцитами, які належать до рециркулюючого фонду клітин. Зарахування паракортикальної зони до тимусзалежної пов'язано з тим, що після видалення виличкової залози паракортикальна зона атрофується, а при клітинному типі імунної відповіді ця зона значно збільшується, що свідчить про участь саме паракортикальної зони лімфовузла у функціонуванні Т-системи імунітету.

Смирнова Т. С. (1987), Пол У. (1987) у паракортикальній зоні (глибокій корі) виділяє центр і периферію. Вони відрізняються один від одного морфологічними властивостями. У центрі майже немає ретикулярних волокон, тоді як на периферії вони мають вигляд щільної мережі. Обидві зони містять, головним чином, малі лімфоцити. У паракортикальній зоні розташовуються особливі різновиди макрофагів, інтердігитальні клітини, що володіють унікальними морфологічними особливостями стромальних елементів, з численними переплетеними пальцевидними відростками. Вважається, що за допомогою глікопротеїдів ці клітини індукують проліферацію і диференціацію Т-лімфоцитів в ефекторні клітини клітинного імунітету.

У порожньокишкових лімфатичних вузлах мозкова речовина представлена, в основному, ретикулярними клітинами і пучками колагенових волокон. Особливістю лімфатичного вузла свійської свині є його сегментарна будова; він побудований з «нодулярних одиниць». Мозкова речовина лімфатичного вузла складається з комплексу структурних утворень лімфоїдної тканини і мозкових тяжів – стрічкоподібних, анастомозоподібних утворень, розташованих по ходу дрібних кровоносних судин. Форма тяжів визначається й підтримується сплетінням ретикулярних волокон.

За даними Хлыстовой З. С. (1987), у структурі мозкової речовини на частку м'якушевих тяжів припадає близько половини обсягу. У м'якушевих тяжках, в основному, знаходяться В-лімфоцити і плазматичні клітини. У мозковій речовині є значна кількість мозкових синусів, що знаходяться між м'якушевими тяжками. Порожнина синуса встелена береговими ретикулярних клітинами, а в просвіті синусів знаходяться макрофаги, які фагоцитують антиген із лімфи і можуть мігрувати з ними в гермінативні центри. У постнатальному періоді онтогенезу свійської свині великої білої породи в брижових лімфатичних вузлах тонкої кишки були виявлені наступні види клітин: лімфоцити (від  $88 \pm 4,8$  до  $93 \pm 2,4$ ), ретикулярні клітини (від  $2,0 \pm 2,4$  до  $6,0 \pm 2,4$ ), незрілі плазматичні клітини (від  $1,0 \pm 2,4$  до  $2,0 \pm 2,4$ ), плазмобласти (від  $2,0 \pm 2,4$  до  $11,0 \pm 4,8$ ), імунобласти і мітози ( $1,0 \pm 2,4$ ), макрофаги ( $2,0 \pm 2,4$ ).

Проведені Панфиловим О. Б., (1991) імуноцитохімічні дослідження показали, що клітини, які дають позитивну реакцію на лужну фосфатазу, є В-лімфоцитами. В-лімфоцити розподілені дифузно в корі, міжвузликівій зоні, а також невеликими групами в мозкових тяжах. Лімфоцити з активністю кислої фосфатази – Т-лімфоцити – переважно зустрічаються по периферії лімфоїдних вузликів, а поодинокі Т-клітини є і в центрі їх. На тімусзалежній території лімфатичного вузла розташовані, в основному, Т-лімфоцити, але в цій же зоні виявляється незначна кількість В-лімфоцитів, що локалізуються близько посткапілярних венул і в місцях переходу глибокої кори в мозкову речовину.

Видякіна М. А. (2002, 2003) у своїх роботах повідомляє, що найбільша кількість імунобластів зустрічається в гермінативних центрах. Кількість ретикулярних клітин кори від 8,0 % і до 20,0 % – у мозковій речовині лімфатичних вузлів тонкої кишки. Клітини, що діляться мітотично, частіше виявляються в мезентеріальних лімфатичних вузлах тонкої кишки. За даними Э. О. Бадриєвої (1979), коркова речовина брижових лімфатичних вузлів у щурів займає більшу площу, ніж мозкова. У ній розташовано безліч чітко виражених вузликів, в основному, зі світлими центрами. Світлі центри містять бласти і великі лімфоцити. Виявлено високий вміст плазматичних клітин (в основному, в м'якушевих тяжах). Досліджуючи брижові лімфатичні вузли Байкальської нерпи Кутирьов І. О. (2004) зазначає, що у світлому центрі лімфоїдного вузлика переважають середні й малі лімфоцити (36,1 % і 22,3 % відповідно). Значну частину займають малодиференційовані форми клітин – великі лімфоцити і бласти. Є невелика кількість плазматичних і клітин, що діляться мітотично. Ретикулярні клітини – близько 9,1 %. Зустрічаються макрофаги та клітини, що діляться мітотично.

Клітинний склад лімфатичних вузлів неоднорідний по відношенню до лімфоїдних органів у зв'язку зі складними внутрішньо- і міжсистемними зв'язками. Тому він постійно рухливий, а у вузлах весь час відбувається «аналіз» клітинного вмісту. Зазначені процеси обумовлюють перебіг

імунологічних реакцій та швидкий обмін імунологічною інформацією. Кожен структурний компонент вузла має певний набір клітинних елементів.

За результатами наших досліджень, також досліджень інших авторів можна стверджувати, що у поросят раннього постнатального періоду понад половини усієї площі зрізу лімфатичних вузлів свиней припадає на кіркову речовину, проте чіткої межі між кірковою і мозковою речовинами не спостерігається. Ділянка розміщення лімфатичних вузликів у комплексі з іншими структурними утвореннями (кіркова речовина) знаходиться в центрі органа, а мозкова речовина – на периферії. У поросят у ввігнуту поверхню ЛВ проникають аферентні лімфатичні судини, а через випуклу поверхню виходять еферентні.

В залежності від топографії лімфовузлів (соматичні чи вісцеральні) співвідношення кірковою речовини до мозкової різне. За даними М. Р. Сапіна (1996), площа кіркової речовини брижових лімфовузлів варіює в широких межах і займає 25 – 63 %.

Проведеним дослідженням нами встановлено, що лімфатичні вузли у поросят на момент народження морфологічно сформовані й мають певні морфометричні особливості, які проявляються відповідним співвідношенням їх тканинних компонентів, залежно від їх топографії та морфофункціонального стану. Було встановлено що відносна площа лімфоїдної тканини у різних ЛВ новонароджених поросят домінує над сполучнотканинною строюю. Її відсоток найбільший у брижових лімфатичних вузлах ( $87,21 \pm 0,76$  %), а сполучної тканини у нижньощелепових ( $12,76 \pm 0,8$  %).

У відсотковому співвідношенні більша частина лімфоїдної тканини припадає на кіркову ( $38,81 \pm 0,76$  % у нижньощелепових;  $61,52 \pm 0,72$  % у брижових) та мозкову ( $43,34 \pm 0,46$  % та  $25,69 \pm 0,80$  % відповідно) речовину. Найбільшу відносну площу займає дифузна лімфоїдна тканина –  $37,05 \pm 0,72$  % у соматичних та  $58,79 \pm 0,80$  % у вісцеральних лімфатичних вузлах. Відносна площа лімфатичних вузликів була мінімальною  $1,76 \pm 0,178$  % та  $2,73 \pm 0,182$  %



відповідно, до того ж найбільший відсоток із них –  $1,02 \pm 0,109$  % та  $2,0 \pm 0,143$  % займають вузлики без центрів розмноження.

Отже, у поросят лімфатичні вузли ще до моменту народження морфологічно сформовані й мають певні морфометричні особливості, які проявляються відповідним співвідношенням тканинних компонентів, залежно від їх топографії та морфофункціонального стану.

За даними Оліяр А. В. (2008), у поросят віком одна доба із соматичних лімфовузлів відносна площа лімфоїдної тканини найменша в поверхневому шийному ( $80,69 \pm 0,50$  %), а найбільша – у нижньощелепному ( $82,94 \pm 0,65$  %), серед вісцеральних – у селезінковому ( $84,23 \pm 0,61$  %) і краніальному середостінному ( $90,21 \pm 0,41$  %) відповідно. В соматичних лімфатичних вузлах у кірковій речовині переважає дифузна лімфоїдна тканина. До того ж відносна площа її менша, ніж мозкової, тоді як у вісцеральних навпаки. Відносна площа лімфоїдних вузликів більша в нижньощелепному ( $1,84 \pm 0,17$  %) і селезінковому ( $3,35 \pm 0,23$  %) лімфатичних вузлах. Характерно, що площа лімфоїдних вузликів без центрів розмноження переважає над такою, лімфоїдних вузликів з центрами розмноження як у соматичних, так і у вісцеральних лімфатичних вузлах.

За даними Пестової І. В. (2009), у лімфатичних вузлах ротоглотки, стравоходу і шлунку у новонародженого поросяти ідентифікуються всі морфофункціональні зони: кіркова речовина, представлена переважно первинними лімфоїдними вузликами і, рідше, вторинними, паракортикальна зона, мозкова речовина і система синусів. Основними клітинами лімфоїдного ряду є лімфоцити –  $66,67$ – $96,67$  %. Проліферативна активність лімфоцитів вище в гермінативних центрах лімфатичних вузлів стравоходу і шлунку, ніж у нижньощелеповому лімфатичному вузлі. Найвища щільність лімфоцитів на одиницю площі – у паракортикальній зоні. На тимусзалежній території лімфатичного вузла розташовані в основному Т-лімфоцити, число їх варіює від  $86$  до  $97$  %. Т-лімфоцити в гермінативних центрах зустрічаються у новонароджених поросят у кількості  $36$  %, до 6-місячного віку пул Т-клітин знижується до  $23$  %.

Максимальний розвиток та імунологічна зрілість лімфатичних вузлів завершується до 3–4-місячного віку. Найбільша кількість імунобластів 1,33–6,67 % відзначається у місячному віці, плазмобластів – 15 % в 3–4 місяці, пік незрілих і зрілих плазматичних клітин спостерігається у свиней віком три місяці й становить 2,33–5,33 % та 5,33–8,33 % відповідно. Диференціація клітин, здатних до вироблення антитіл (імунобласти, плазмобласти, незрілі та зрілі плазмоцити), відбувається переважно в гермінативних центрах вторинних лімфоїдних вузликів кори і в м'якушевих тяжках мозкової речовини. Найбільший відсоток клітин, які мітотично діляться, реєструється у свиней у віці 1–3 місяці. Кількість макрофагів збільшується до віку 14 діб і зберігається на подібному рівні до 12-місячного віку.

Число макрофагів у вузлах збільшується в напрямку від ротоглотки до шлунку. З 4-х місяців і до року спостерігається стабілізація співвідношення клітинних популяцій і лімфоцитопоезу. У трирічних свиней реєструється згасання лімфоцитопоезу в органі, відзначаються ознаки інволюції: згладжування морфофункціональних зон, поява ареактивності лімфоїдних вузликів і зменшення в них лімфоцитів. Відносне число Т-лімфоцитів у зародкових центрах знижується до трирічного віку до 12 %. Відбувається значне зниження імунокомпетентних клітин і зростає число ретикулярних. Із віком у лімфатичних вузлах збільшується кількість сполучної тканини, потовщується капсула, трабекули.

Гістологічно у новонароджених поросят у стінках переднього відділу травного тракту виявляється дифузна лімфоїдна тканина, одиночні й згруповані лімфоїдні вузлики (мигдалики). У мигдаликах і стінці шлунку зустрічаються тільки первинні лімфоїдні вузлики. У власній пластинці слизової оболонки стравоходу у добових поросят лімфоїдна тканина представлена дифузно розкиданими клітинами пухкої волокнистої неоформленої сполучної тканини і скупченнями лімфоцитів із 20–42 клітин. У стінці стравоходу первинні лімфоїдні вузлики (без гермінативних центрів) формуються до віку 14 діб. Диференціація лімфоїдних вузликів на купол і гермінативний центр у

піднебінних мигдаликах і стінці шлунку відбувається до кінця першого місяця, а в стінці стравоходу – в 3-місячному віці.

Основним типом клітин лімфоїдної тканини переднього відділу травного тракту є лімфоцити. Кількість лімфоцитів у первинних лімфоїдних вузликах піднебінних мигдаликів, стравоходу і шлунку поступово знижується до 64,33 % у зв'язку з утворенням гермінативних центрів. У мигдаликах Т-лімфоцити розташовуються переважно в міжвузликовій лімфоїдній тканині – 88–98 %. У гермінативних центрах їх число становить 18–30 %. У лімфоїдних утвореннях стінки стравоходу і шлунку Т-клітини частіше зустрічаються в куполах і в товщі слизової оболонки невеликими групами.

У лімфоїдних утвореннях переднього відділу травного тракту площа і кількість лімфоїдних вузликів із гермінативними центрами збільшуються до 4–6-місячного віку. У цей період кількість імунобластів досягає 3,33–4,33 %, плазмобластів – 7–10,67 %, незрілих плазматичних клітин – 1,33–2,67 %, зрілих плазмоцитів – до 8 %, макрофагів – 2–4,33 %, здорових та клітин, які мітотично діляться, до 3 %, що вказує на підвищену імунологічну активність у цьому віці. З періоду 4–6-ти місяців і до року в лімфоїдної тканини відзначається певна гістологічна стабільність. У віці 3-х років і старше в поодиноких лімфоїдних вузликах і мигдаликах починаються інволютивні зміни.

Проведеним дослідженням нами з'ясовано, що у поросят віком одна доба морфотопографія лімфатичних вузлів була подібною, до тварин попередньої вікової групи. Нижньощелепні лімфатичні вузли бобовидної, овальної й видовженої форми та пружної консистенції. Їх поверхня на поперечному зрізі білувато-сірого кольору з рожевим відтінком, помірно волога, малюнок збережений.

Порожньокишкові лімфатичні вузли розташовуються по всій довжині кишечника. Монодозні ЛВ видовженої форми, полідозні – у вигляді скупчень, до складу яких входить значна кількість (від 10 і більше) невеликих за розмірами лімфатичних вузлів, які поєднує загальна сполучнотканинна основа.

Органометричними дослідженнями встановлено тенденцію до зростання абсолютної та достовірне зростання відносної маси лімфатичних вузлів у поросят віком одна доба відносно до новонароджених. Довжина та ширина лімфатичних вузлів також зростала, проте їх різниця була не достовірною.

Лімфатичні вузли у поросят віком 7 діб мають подібну морфологічну будову та розміщення, як у поросят попередніх вікових груп. Проте їх абсолютна маса та лінійні параметри достовірно зростають, про що свідчать проведені нами органометричні дослідження. Так, у поросят третьої дослідної групи нижньощелепові лімфатичні вузли мають більшу абсолютну масу ( $0,29 \pm 0,007$  г) та лінійні проміри (довжину  $11,6 \pm 0,13$  мм, ширину  $8,4 \pm 0,1$  мм) порівняно з брижовими ЛВ порожньої кишки, в яких такі параметри відповідно дорівнюють  $0,062 \pm 0,001$  г,  $7,6 \pm 0,162$  мм та  $6,2 \pm 0,12$  мм. Відносна маса, відповідно, є меншою у брижових лімфатичних вузлах ( $0,0026 \pm 0,0001$  %), у нижньощелепових такий показник більший у 4,7 рази і становить ( $0,0122 \pm 0,0005$  %).

Відносно до попередньої вікової групи, у поросят віком 7 діб вагові та лінійні параметри лімфатичних вузлів достовірно зростають. Так, АМ нижньощелепних вузлів достовірно ( $p < 0,001$ ) збільшуються у 1,53 рази, довжина ( $p < 0,001$ ) у 1,43, ширина ( $p < 0,001$ ) у 1,45 рази. Аналогічні зміни органометричних параметрів, спостерігаємо і у брижових лімфатичних вузлах, у 1,94; 1,52 та 1,5 рази відповідно.

Лімфатичні вузли у поросят віком 14 діб мають таку ж анатомічну будову та розміщення, як і у поросят попередніх вікових груп. Абсолютна маса лімфатичних вузлів порівняно з відповідними органами тварин віком 7 діб достовірно ( $p < 0,001$ ) зростає й становить у нижньощелепових  $0,42 \pm 0,006$  г, у брижових вона є у 4,9 рази меншою й дорівнює  $0,086 \pm 0,001$  г. Відносна маса ЛВ з віком поросять зменшується і, становить, відповідно  $0,0116 \pm 0,0002$  та  $0,0023 \pm 0,0001$  %.

У поросят двохтижневого віку відбувається прямолінійне збільшення лінійних параметрів як нижньощелепових, так і брижових ЛВ. Так, довжина

нижньощелепних вузлів у поросят віком 14 діб порівняно з поросятами попередньої вікової групи достовірно ( $p < 0,001$ ) зростає у 1,11 раза, порівняно з віком одна доба у 1,59 раза та новонародженими поросятами – у 1,62 раза. Ширина ЛВ, відповідно збільшується у 1,08; 1,62 та 1,63 раза. Параметри довжини брижових ЛВ також достовірно ( $p < 0,001$ ) зростають, відповідно, у 1,1; 1,68; 1,75 раза, лінійні параметри ширини – у 1,22; 1,85 та 1,95 раза. Найбільшу абсолютну масу серед дослідних лімфатичних вузлів поросят віком 14 діб мають нижньощелепні ЛВ ( $0,42 \pm 0,006$  г), меншу – брижові ( $0,086 \pm 0,001$  г). Відносна маса лімфатичних вузлів коливається в сотих і тисячних частках відсотка і найменшою є у брижових ( $0,0023 \pm 0,0001$  %) і більшою у 5 разів у нижньощелепних ( $0,0116 \pm 0,0002$  %) ЛВ.

Лімфатичні вузли поросят віком 29 діб, так само як і у попередніх вікових групах тварин, розташовані на шляху течії лімфи по лімфатичних судинах, протоках і стовбурах: нижньощелепний ЛВ знаходиться в міжщелеповому просторі, порожньокишкові – по всій довжині кишечника по напрямку краніальної брижової артерії.

Форма ЛВ та розміри різноманітні (від кількох міліметрів до кількох сантиметрів) залежно від їх розташування. У більшості випадків нижньощелепові ЛВ мають бобоподібну форму, на якій знаходиться випукла та ввігнута поверхні.

Порожньокишкові лімфатичні вузли за будовою моно- та полінодозні: мононодозні мають видовжено-овальну форму й знаходяться з правого та лівого боків брижі; полінодозні містяться з правого боку брижі тонкої кишки. Їх кількість значно більша, ніж мононодозних. Полінодозні ЛВ у поросят віком 29 діб мають поздовжнє розташування відносно до напрямку кишечника. Вони у більшості випадків мають вигляд конгломератів (скупчення окремих вузлів, до кількох десятків), які знаходяться у загальній сполучнотканинній оболонці.

За результатами органометричних досліджень, у тварин з першої доби до 29-ти діб життя відбувається активний ріст і розвиток ЛВ, що проявляється збільшенням їх довжини, ширини та абсолютної маси.

Так, у поросят віком 29 діб найбільш суттєва різниця за показниками абсолютної маси лімфатичних вузлів спостерігається у новонароджених тварин. При цьому абсолютна маса нижньощелепних ЛВ у поросят віком 29 діб дорівнює  $0,67 \pm 0,008$  г, відповідно до поросят віком 14 діб ( $0,42 \pm 0,006$  г) зростає на 0,25 г, порівняно з поросятами віком 7 діб ( $0,29 \pm 0,007$  г) на 0,38 г, з поросятами віком одна доба ( $0,19 \pm 0,011$  г) на 0,48 г, із новонародженими тваринами ( $0,18 \pm 0,01$  г) на 0,49 грам. Абсолютна маса порожньокишкових ЛВ також зростає, відповідно, на 0,024 г; 0,048 г; 0,072 г; 0,076 г і становить у поросят п'ятої дослідної групи  $0,11 \pm 0,012$  грам. Результати дослідження динаміки відносної площі тканинних компонентів нижньощелепних лімфатичних вузлів поросят першого місяця життя наведено в таблиці 6.

Таблиця 6

**Динаміка відносної площі тканинних компонентів нижньощелепних лімфатичних вузлів свійської свині, %, (M ± m; n = 5)**

Показник	Вік тварин				
	1–2 год. після народження	1 доба	7 діб	14 діб	29 діб
Сполучнотканинна строма	12,76 ± 0,8	12,82 ± 0,46	7,78 ± 0,35***	7,14 ± 0,49	5,08 ± 0,30***
Лімфоїдна тканина	82,15 ± 0,72	82,88 ± 0,44	91,12 ± 0,33***	92,03 ± 0,45	94,21 ± 0,31***
Кіркова речовина	38,81 ± 0,76	39,77 ± 0,49	57,83 ± 0,37***	69,84 ± 0,51***	75,47 ± 0,33***
Дифузна лімфоїдна тканина	37,05 ± 0,37	37,89 ± 0,28	50,15 ± 0,34	58,99 ± 0,41	60,61 ± 0,39
Лімфоїдні вузлики, всього	1,76 ± 0,178	1,88 ± 0,146	7,68 ± 0,435***	10,85 ± 0,302***	14,85 ± 0,117***
Лімфоїдні вузлики без центр. розмнож.	1,02 ± 0,109	1,27 ± 0,086**	4,77 ± 0,245***	3,89 ± 0,179**	5,91 ± 0,173***
Лімфоїдні вузлики з центр. розмнож.	0,74 ± 0,054	0,61 ± 0,03*	2,91 ± 0,111***	6,96 ± 0,125***	8,94 ± 0,153***
Мозкова речовина	43,34 ± 0,46	43,11 ± 0,80	33,29 ± 0,34***	22,19 ± 0,37***	18,74 ± 0,50***
Відношення кіркової речовини до мозкової	1:0,89	1:0,92	1:1,74	1:3,15	1:4,02
Інші структури	5,09 ± 0,38	4,3 ± 0,35	1,1 ± 0,131***	0,83 ± 0,076	0,79 ± 0,073

Примітка: \* -  $p < 0,05$ , \*\* -  $p < 0,01$ , \*\*\* -  $p < 0,001$  (відповідно до попередньої групи)

Результати дослідження динаміки відносної площі тканинних компонентів порожньокишкових лімфатичних вузлів поросят першого місяця життя наведено в таблиці 7.

Таблиця 7

**Динаміка відносної площі тканинних компонентів порожньокишкових лімфатичних вузлів свійської свині, %, (M ± m; n = 5)**

Показник	Вік тварин				
	1–2 год. після народження	1 доба	7 діб	14 діб	29 діб
Сполучнотканинна строма	9,29 ± 0,72	9,32 ± 0,44	6,73 ± 0,33***	6,21 ± 0,29	4,03 ± 0,28***
Лімфоїдна тканина	87,21 ± 0,76	87,34 ± 0,45**	92,51 ± 0,38***	94,08 ± 0,51**	95,25 ± 0,29*
Кіркова речовина	61,52 ± 0,72	61,58 ± 0,44	77,79 ± 0,33***	84,21 ± 0,45***	84,96 ± 0,3
Дифузна лімфоїдна тканина	58,79 ± 0,80	58,8 ± 0,49	71,9 ± 0,32***	70,03 ± 0,47***	70,43 ± 0,32
Лімфоїдні вузлики, всього	2,73 ± 0,182	2,78 ± 0,179	5,89 ± 0,228***	14,18 ± 0,30***	13,45 ± 0,716
Лімфоїдні вузлики без центр. розмнож.	2,0 ± 0,143	1,87 ± 0,098	3,38 ± 0,123***	6,61 ± 0,196***	5,24 ± 0,175***
Лімфоїдні вузлики з центр. розмнож.	0,73 ± 0,051	0,91 ± 0,087	2,51 ± 0,174***	7,57 ± 0,125***	8,21 ± 0,154***
Мозкова речовина	25,69 ± 0,80	25,76 ± 0,49	14,72 ± 0,347***	8,87 ± 0,343***	11,09 ± 0,107***
Відношення кіркової речовини до мозкової	1:2,39	1:2,39	1:5,46	1:9,49	1:10,35
Інші структури	6,5 ± 0,298	3,34 ± 0,212***	0,76 ± 0,058***	0,29 ± 0,036***	0,72 ± 0,044***

Примітка: \* - p<0,05, \*\* - p<0,01, \*\*\* - p<0,001 (відповідно до попередньої групи)

Так, у поросят віком 7 діб відносна площа лімфоїдної тканини лімфатичних вузлів порівняно з попередніми віковими групами поросят достовірно (p<0,001) зростає. Це відбувається, беззаперечно, за рахунок достовірного зростання кіркової та зменшення мозкової речовини ЛВ. Так, відносна площа лімфоїдної тканини нижньощелепних ЛВ у поросят третьої дослідної групи становить 91,12±0,33 %, що у 1,11 раза більше порівняно з

новонародженими поросятами. У цьому разі відносна кількість мозкової речовини зменшується у 1,3 раза.

Такі зміни тканинних компонентів у бік зростання лімфоїдної тканини у поросят віком 7 діб відбуваються, в основному, за рахунок зростання кількості лімфатичних вузликів, особливо з центрами розмноження, відносна площа яких зростає у 4,1 раза порівняно з поросятами попередньої вікової групи. У цьому разі достовірно ( $p < 0,001$ ) зростає й відносна кількість дифузної лімфоїдної тканини з  $37,89 \pm 0,44$  % у поросят віком одна доба до  $50,15 \pm 0,31$  % у поросят віком 7 діб. У результаті цього сумарна відносна площа лімфоїдних візликів з центрами розмноження у поросят даної вікової групи достовірно зростає у 3,75 рази порівняно з таким показником у поросят віком одна доба. У цьому разі відносна площа сполучнотканинної основи значно зменшується й становить  $7,78 \pm 0,35$  %, що у 1,6 раза менше, порівняно з поросятами другої та першої дослідних груп.

Аналогічний та подібний процес перерозподілу відносної площі тканинних компонентів у постнатальному періоді онтогенезу поросят відбуваються і у порожньокишкових лімфатичних вузлах. Такі перетворення гістоструктур ЛВ, беззаперечно, свідчать про поетапну перебудову та подальше удосконалення і формування морфологічної архітекtonіки органів імунної системи у процесі індивідуального розвитку поросят внаслідок адаптації їх організму до умов зовнішнього середовища.

Морфометричні дослідження лімфатичних вузлів поросят віком 29 діб показали, що найбільший відсоток тканинних компонентів цих вузлів займає лімфоїдна тканина – у нижньощелепових  $94,21 \pm 0,31$  %, у брижових –  $95,25 \pm 0,29$  %. Сполучнотканинна строма займає незначну площу зрізу ЛВ і відповідно, становить  $5,08 \pm 0,30$  і  $4,03 \pm 0,28$  % (рис. 25, 26).

Кіркова речовина органа займає значну частину –  $75,47 \pm 0,33$  % у нижньощелепових,  $84,96 \pm 0,30$  % – у брижових (рис. 3.73; 3.74). У кірковій речовині переважає дифузна лімфоїдна тканина ( $60,61 \pm 0,39$  % у нижньощелепових та  $70,43 \pm 0,32$  % – у брижових ЛВ). До того ж, відносна



площа її більша, ніж мозкової речовини. Відносна площа лімфоїдних вузликів займає  $14,85 \pm 0,117$  та  $13,45 \pm 0,716$  % відповідно. Аналіз морфометричних досліджень дав змогу виявити зміни відносної площі сполучної та лімфоїдної тканин у віковому аспекті. Так, відносна площа сполучної тканини у нижньощелепових лімфатичних вузлах у поросят віком 29 діб порівняно з попередніми групами тварин зменшується: порівняно з поросятами віком 14 діб на 2,06 %, порівняно із поросятами віком 7 діб – на 2,7 %, порівняно з поросятами віком одна доба на 7,74 % та новонародженими поросятами на 7,68 %. Лімфоїдна тканина, відповідно, збільшується на 2,18 %, 3,09 %, 11,33 % та 12,06 % (рис. 25).

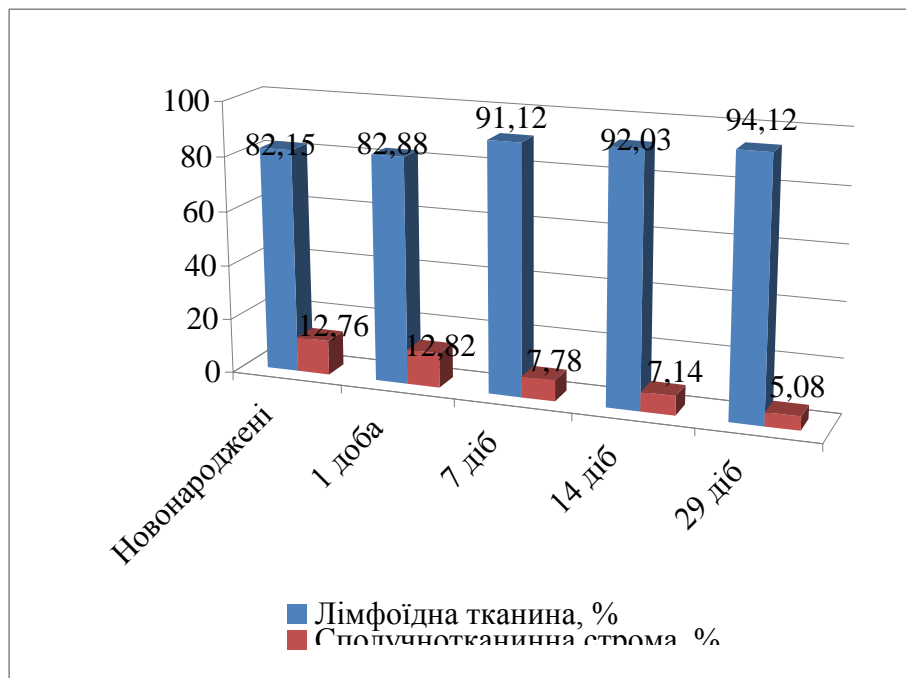


Рис. 25. Відносна площа тканинних компонентів нижньощелепних лімфатичних вузлів свійської свині у ранньому постнатальному періоді онтогенезу

Подібні зміни тканинних компонентів на ранньому етапі постнатального періоду онтогенезу спостерігаємо і у брижових ЛВ. Так, відсоток сполучнотканинної строми у поросят віком 29 діб, порівняно з новонародженими, зменшується на 5,26 %, відсоток лімфоїдної тканини, навпаки, збільшується на 8,04 % (рис. 26).

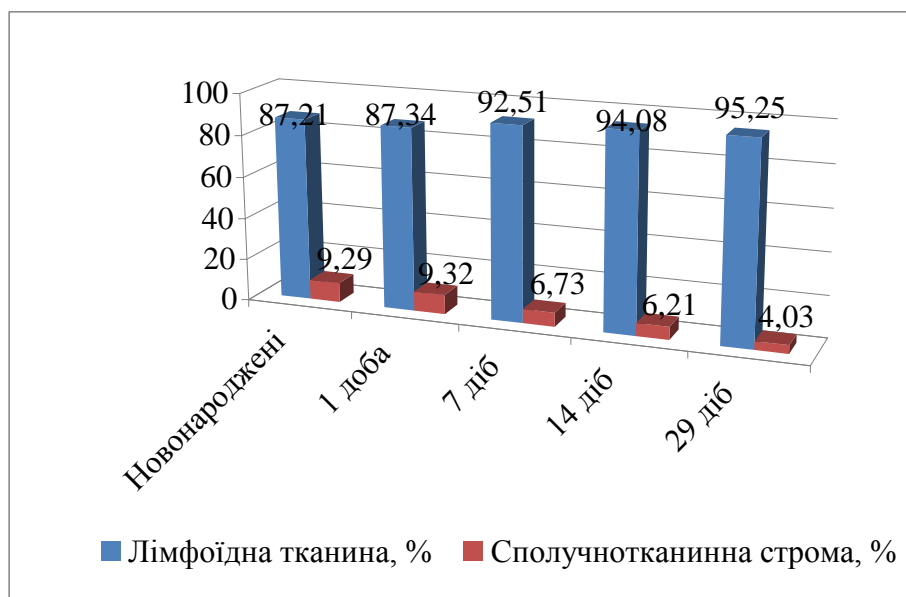


Рис. 26. Відносна площа тканинних компонентів порожньокишкових лімфатичних вузлів свійської свині у ранньому постнатальному періоді онтогенезу

Таким чином, результати проведених досліджень свідчать, що відносна площа кіркової речовини у процесі розвитку та росту тварин достовірно збільшується за рахунок зростання відносної площі дифузної лімфоїдної тканини та лімфоїдних вузликів.

У поросят дослідних груп понад половину всієї площі зрізу лімфатичних вузлів припадає на кіркову речовину: її відносна площа достовірно збільшується порівняно з попередніми групами тварин за рахунок зростання відносної площі дифузної лімфоїдної тканини та лімфоїдних вузликів. Зауважимо, що кількість лімфоїдних вузликів із високою реактивністю зародкових центрів з віком поросят зростає, кількість лімфатичних вузликів без центрів розмноження зменшується. Відносна площа мозкової речовини лімфовузлів із віком поросят зменшується (рис. 27; 28).

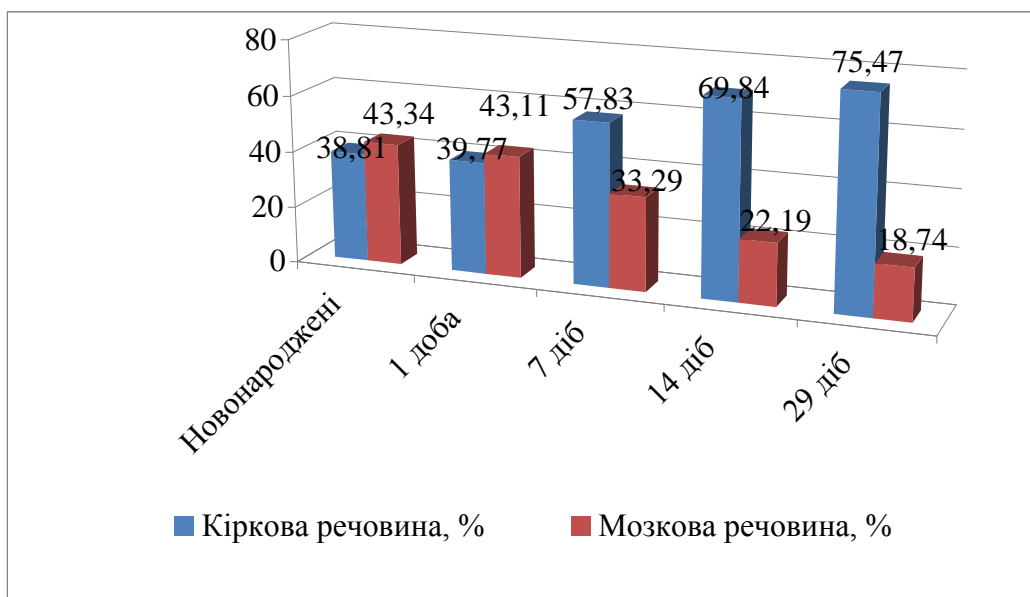


Рис. 27. Відносна площа тканинних компонентів нижньощелепних лімфатичних вузлів свійської свині у ранньому постнатальному періоді онтогенезу

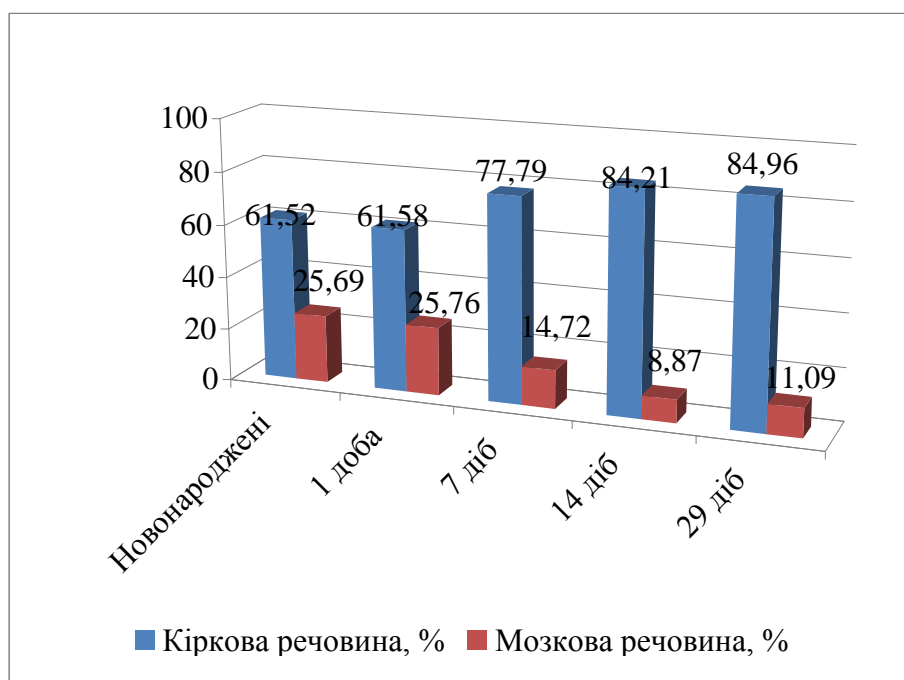


Рис. 28. Відносна площа тканинних компонентів порожньокишкових лімфатичних вузлів свійської свині у ранньому постнатальному періоді онтогенезу

У наукових працях зустрічається чимало інформації щодо гістологічної будови лімфатичних вузлів різних видів тварин. Зазначається, що лімфоїдний вузлик представляє собою скупчення лімфоїдної тканини, зовні якої розташований шар плоских ретикулярних клітин. Мікроструктура вузлика підтримується сіткою ретикулярних волокон. За інтенсивної реакції на

антигени кількість вузликів у лімфовузлі може збільшуватись. Розрізняють первинні й вторинні вузлики.

Первинні вузлики – компактні скупчення малих лімфоцитів (В-лімфоцитів) рециркулюючої популяції, пов'язаних із ретикулярними клітинами та особливим видом дендритних клітин, що мають багато відростків і виконують функцію АПК для Т-клітин та макрофагів. Зустрічаються первинні вузлики в лімфатичних вузлах лише за відсутності антигенного впливу (в ембріональний період). Під впливом антигенів вони перетворюються на вторинні вузлики.

Вторинні вузлики складаються з корони та гермінативного центру (центр розмноження, світлий центр). Корона – це скупчення малих лімфоцитів на периферії вузлика, містить В-клітини рециркулюючої популяції, В-клітини пам'яті та незрілі плазмоцити, що мігрують із гермінативного центру. Красников Г. А. (2001); Gray D. (1991) зазначають що для світлих гермінативних центрів характерна наявність у них дендритних клітин, що виконують роль АПК для наявних у вузликах Т-хелперів. Найбільш відповідальною ділянкою, де відбувається секреція антитіл є м'якотні тяжі.

За даними Виренкова Ю. Е. (1995) та інших науковців, Т-хелпери за допомогою інтерлейкінів стимулюють перетворення В-лімфоцитів на В-лімфобласти (імунобласти), що мають великі розміри й помітний обідок базофільної цитоплазми. В-лімфоцити – це клітини імунної пам'яті, що утворились і потрапили в проміжні лімфатичні синуси. В-імунобласти переміщуються у мозкові тяжі й диференціюються у плазматичні клітини, які секретують імуноглобуліни. В світлих центрах вузликів є вільні макрофаги, які здатні до фагоцитозу продуктів розпаду лімфоцитів, що гинуть при інтенсивній антигенній стимуляції.

Глузман Д. Ф. зі співавт. (2008), Melchers F. (1997), Von Andriah J, (2000) та інші в своїх роботах вказують, що паракортикальна зона (глибока кора) це Т-залежна зона лімфатичного вузла. В ній здійснюється дозрівання Т-клітин, що надійшли із тимусу, та їх антигензалежна проліферація й диференціювання

з формуванням різних субпопуляцій. Утворена ця зона дифузною лімфоїдною тканиною, яка представлена Т-клітинами, що лежать у петлях ретикулярної тканини з антигенпрезентуючими клітинами. Останні мають цитоплазматичні відростки, що охоплюють лімфоцити, проникаючи між відростками сусідніх клітин. Окрім того в цій зоні є інтердигітуючі клітини, які представляють антиген у комплексі з білками ГКГ першого класу Т-лімфоцитам-кілерам, які через Т-імунобласти перетворюються в цитотоксичні лімфоцити – ефекторні клітини клітинного імунітету. Зустрічаються також плазмоцити, що мігрують із вузликів у мозкову речовину та лімфатичні синуси (проміжні) й посткапілярні венули з високим кубічним ендотелієм із щілинними просторами, що обумовлює міграцію Т- та В-лімфоцитів із судинного русла. Розміри паракортикальної зони ЛВ непостійні, – вони залежить від характеру імунної відповіді.

Науковцями в минулому столітті (Карпуть І. М. (1986), Фоменко Г. Н. (1999), Бородін Ю. І з іспівавт. (1992), Вершигора А. Ю. (2005) та іншими) проведено детальний аналіз гістологічної будови мозкової зони лімфатичного вузла ссавців. Мозкова речовина утворена стрічкоподібними розгалуженими та анастомозуючими тяжами лімфоїдної тканини (мозковими або м'якотними тяжами), між якими розташовані сполучнотканинні трабекули та мозкові лімфатичні синуси. Мозкові тяжі є В-залежною зоною й містять багато плазмоцитів, менше В-лімфоцитів та макрофагів. Плазмоцити тут дозрівають, можуть знаходитися тривалий час, активно секретуючи антитіла в лімфу або надходити в неї, а далі – в кровотік

Циркуляція лімфи у вузлі – один із головних факторів функціонування цього органа. Шляхом току лімфи у вузлі є лімфатичні синуси. Це система особливих внутрішньоорганних лімфатичних судин у кірковій та мозковій речовині, що забезпечує повільний рух лімфи через вузол, у процесі якого вона очищується (приблизно на 99 %) від різних часточок, антигенів і збагачується на антитіла, клітини лімфоїдного ряду та макрофаги

За даними Горальського Л. П. зі співавт. (2005); Гаврилина П. М. (2005); Гаврилiна П. М., Лещова М. О. (2007), лiмфатичнi судини, розмiщенi всерединi новоутворених лiмфовузлiв, формують систему промiжних синусiв: промiжнi кiрковi синуси (простiр мiж трабекулами i фолiкулами); промiжнi мозковi синуси (простiр мiж мозковими тяжами i трабекулами) та воротний синус, iз якого лiмфа потрапляє до виносних лiмфатичних судин. Дiаметр усiх синусiв ЛВ значно перевищує дiаметр приносних судин, тому течiя лiмфи повiльна, що забезпечує тривалий контакт її з рiзними клiтинами. В лiмфатичних вузлах функцiональнi сегменти формуються в басейнах, що приносять до лiмфатичних судин вiд крайового синуса до воротного потовщення капсули з переважним розвитком у них Т-залежних зон.

Стiнки синусiв встеленi плоскими клiтинами, базальна мембрана вiдсутня, є багато мiжклiтинних щiлин. У просвiтi синусiв знаходиться сiтка вiдростчастих ретикулярних клiтин i волокон (вони уповiльнюють рух лiмфи) з фiксованими на них блукаючими макрофагами, лiмфоцитами, плазмоцидами.

Гаврилiн П. М. зі співавт. (2009) у своїх роботах зазначають що дефiнiтивна гiстоархiтектонiка сегментiв ЛВ у свинi формується до кiнця молочного перiоду. В ЛВ функцiональнi сегменти формуються в басейнах приносних лiмфатичних судин вiд крайового синуса до воротного потовщення капсули з переважним розвитком у них Т-залежних зон.

За даними Тiшкiної Н. М. (2005); Криштофорової Б. В., Прокушенкової (2008), у поросят з ознаками недорозвинення у пренатальний перiод онтогенезу вiдбувається затримка розвитку лiмфоїдної тканини (як вузликової, так i дифузної). З вiком у ЛВ кiлькiснi й якiснi адаптивнi перетворення паренхіматозних структур вiдбуваються з рiзною iнтенсивнiстю, що визначає неоднаковий рiст, розвиток i життєздатнiсть поросят у неонатальний перiод.

У роботах Тiшкiної Н. М. (2005, 2008) зазначено, що лiмфатичнi вузли новонароджених поросят характеризуються достатньо високим ступенем розвитку лiмфоїдної паренхіми з чiтким диференцiюванням її на мозкову та кiркову зони, з наявнiстю в нiй реактивних структур – лiмфоїдних вузликiв.

Кількість вузликової лімфоїдної тканини в усіх ЛВ новонароджених поросят мінімальна і представлена в основному вузликами без центрів розмноження. У вісцеральних ЛВ поросят вузлики з центрами розмноження зустрічаються досить часто. Наявність первинних і вторинних вузликів у ЛВ поросят віком одна доба узгоджується з даними Оліяр А. В. (2003); Гаврилiна П. М. зі співавт. (2006) та Козлова І. С. (2009). Однак, Скибіцький В. Г. (1984) у своїх роботах стверджує, що сформовані лімфатичні вузлики у ЛВ поросят віком одна доба відсутні.

У новонароджених тварин в окремих вісцеральних ЛВ лімфоїдні вузлики формуються не тільки на основі кіркового плато, а й мозкових тяжів. Розвиток чисельних вузликів у мозковій речовині вузлів у поєднанні з різнорівневим їх утворенням на бічних поверхнях ОГК виявляється феноменом наскрізної дифузної локалізації вузликової лімфоїдної тканини в межах сегментів вузлів. Горальський Л. П. (2003), Гаврилiн П. М. (2009) вважають, що «глибину» проникнення лімфоїдних вузликів в товщу паренхіми ЛВ можна вважати за один із критеріїв інтенсивності антигенної стимуляції компартментів цих периферійних лімфоїдних органів. Кількість лімфоїдних вузликів із центрами розмноження з віком поросят зростає.

Таким чином, на момент народження поросят лімфатичні вузли морфологічно сформовані й містять не тільки дифузну лімфоїдну тканину, а й лімфатичні вузлики.

Формування структурно-функціональних одиниць ЛВ із віком поросят пов'язано, насамперед, з інтенсивним формуванням лімфоїдних вузликів на основі кіркової речовини та розміщенням їх у вигляді скупчень у центральній зоні ЛВ і на їх периферії. Такі морфологічні особливості ЛВ у поросят, із наскрізним характером локалізації лімфоїдних вузликів в їхній паренхімі, про що свідчать наші дослідження, пов'язані з видовими особливостями тварин і співпадають із даними інших дослідників (Гаврилiн П. М. (2001), Оліяр А. В. (2004), Криштофорова Б. В. (2007), Шахов В. П. (2009). Крім того, за даними Гаврилiна П. М. зі співавт. (2009), дефінітивна гістоархітектоніка сегментів ЛВ

у свині свійської з наскрізним характером локалізації лімфоїдних вузликів в їхній паренхімі, в основному, формується до кінця молочного періоду.

За даними Пестової І. В. (2009), максимального розвитку та імунологічної зрілості лімфатичні вузли сягають до 3–4-місячного віку. Найбільшу кількість імунобластів (1,33–6,67 %) зареєстровано наприкінці першого місяця життя, плазмобластів – 15 % у віці 3–4 місяці, пік незрілих та зрілих плазматичних клітин спостерігається у свиней у віці 3 місяці й становить 2,33–5,33 % і 5,33–8,33 % відповідно. Диференціація клітин, здатних до вироблення антитіл (імунобласти, плазмобласти, незрілі та зрілі плазмоцити), відбувається переважно в ферментативних центрах вторинних лімфоїдних вузликів кори та м'якотних тяжках мозкової речовини.

Зовні лімфатичні вузли новонароджених поросят вкриті сполучнотканинною капсулою, від якої в глибину органа відходять трабекули, що спільно формують сполучнотканинну строму. Строма ЛВ утворена щільною волокнистою неоформленою сполучною тканиною, в якій також виявляються гладкі м'язові клітини – міоцити. У поросят цієї вікової групи трабекули брижових лімфатичних вузлів часто формують суцільні тяжі по периметру капсули органа. Паренхіма підщелепових лімфатичних вузлів міститься в часточках. Паренхіма ЛВ поросят утворена лімфоїдною тканиною з численними кровоносними судинами та сполучнотканинною стромою. Основу лімфоїдної тканини утворює ретикулярна тканина, в якій розташовані лімфоїдні клітини. Між ретикулярними волокнами цієї тканини виявлені ніжні колагенові волокна. Лімфоїдна тканина ділиться на кіркову та мозкову речовини, а також розміщену між ними паракортикальну зону. Проте у лімфатичних вузлах новонароджених поросят чіткої межі між кірковою і мозковою речовинами не спостерігається. Лімфоїдна тканина представлена поодинокими лімфатичними вузликами та дифузною лімфоїдною тканиною, з нещільним розміщенням субпопуляції лімфоїдних клітин.

У новонароджених поросят у кірковій речовині ЛВ міститься домінуюча кількість компактно розташованих малих лімфоцитів, – саме вони формують



лімфоїдні вузлики, де відбувається утворення антитіл. У процесі імунної відповіді, внаслідок антигенної стимуляції, первинні лімфоїдні вузлики значно збільшуються у розмірах за рахунок проліферації клітин, утворюється реактивний центр, і лімфоїдні вузлики набувають статусу вторинних. Кількість лімфоїдних вузликів знаходиться в прямій залежності від топографії лімфатичних вузлів. Їх кількість із віком поросят зростає.

У кірковій речовині ЛВ містяться лімфоїдні вузлики – своєрідні округлої або овальної форми скупчення різноманітних клітин: великих лімфоцитів та лімфобластів, малих і середніх лімфоцитів, ретикулярних клітин і макрофагів (рис. 29).

У середині лімфоїдних вузликів часто виявляються світлі центри. У ЛВ новонароджених поросят лімфоїдних вузликів досить багато, проте вони містяться не в кірковій речовині, а поблизу воріт, тобто у глибині вузла.

Вищезазначене пов'язано з тим, що лімфа у них приноситься не до випуклої сторони ЛВ, а до воріт органа. Мозкова речовина лімфатичних вузлів представлена, в основному, ретикулярними клітинами і пучками колагенових волокон.

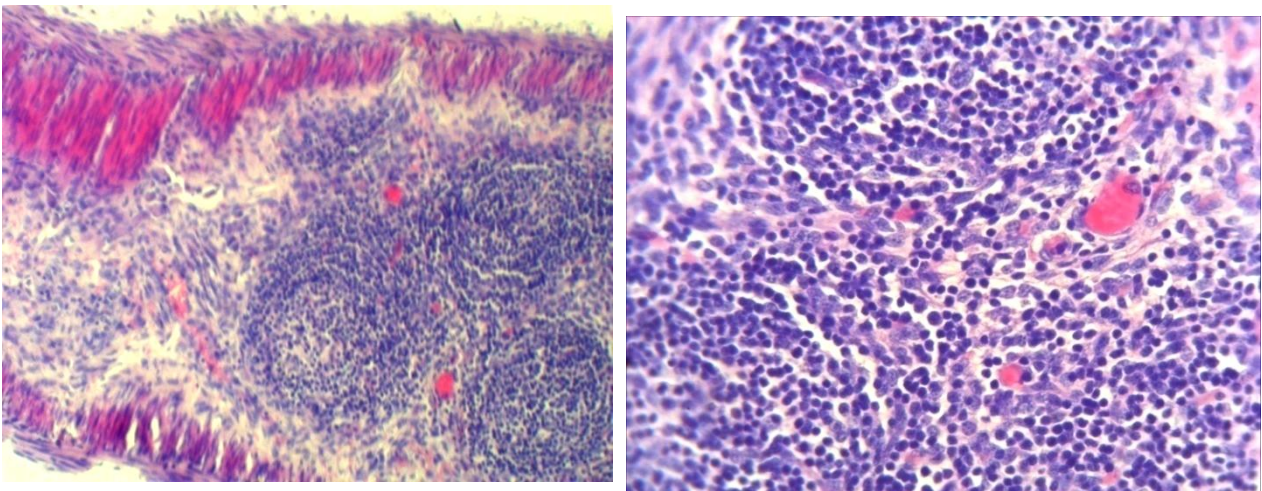


Рис. 29. Фрагмент мікроскопічної будови порожньокишкового лімфатичного вузла новонародженої свійської свині: а – капсула; б – трабекули; в – кіркова речовина; г – мозкова речовина; д – лімфатичні вузлики; е – світлий центр лімфоїдного вузлика; ж – мантийна зона. Гематоксилін Ерліха та еозин

За мікроскопічного дослідження лімфатичних вузлів спостерігаємо поділ їх структури на кіркову і мозкову речовини та систему синусів.

Лімфатичні вузли покриті сполучнотканинною капсулою, від якої вглибину вузла відходять трабекули, побудовані з колагенових волокон, із-поміж яких зустрічається незначна кількість фібробластів, фіброцитів та гладкі м'язові клітини. У капсулі виявляються й еластичні волокна. Лімфоїдна тканина поросят віком одна доба представлена лімфоїдними вузликами та дифузною лімфоїдною тканиною, з нещільним розміщенням субпопуляції лімфоїдних клітин.

За нашими даними, лімфоїдні вузлики мають різноманітну форму – овальну, округлу та розміри – великі, середні, малі. Вони чітко виділяються у гістологічній структурі лімфатичних вузлів. Значна частина вузликів має чітко виражені центри розмноження. Цитоструктура лімфоїдних вузликів представлена різноманітними клітинами: малими та середніми лімфоцитами, великими лімфоцитами й лімфобластами, ретикулярними клітинами і макрофагами. Проліферативна активність лімфатичних вузлів була на значному рівні, на що вказує значна кількість мітозів у реактивному центрі лімфатичних вузликів.

Від лімфоїдних вузликів у мозкову речовину лімфатичних вузлів тягнуться м'якушеві тяжі, які у поросят мають напрямок до капсули. Проте багато лімфатичних вузликів займають центральне положення. Синуси лімфатичних вузлів складаються з ретикулярної тканини й мають світліше забарвлення, тому що не містять стільки лімфоцитів, як лімфоїдні вузлики і м'якушеві тяжі.

Згідно з даними морфометричних досліджень тканинних компонентів лімфатичних вузлів у поросят віком одна доба, так само, як і у поросят попередньої вікової групи, більшу частину лімфоїдної тканини займає кіркова та мозкова речовина, найменший відсоток займає сполучнотканинна основа. При цьому ступінь розвитку відносної площі лімфоїдної тканини та сполучнотканинної основи у лімфатичних вузлах поросят другої дослідної групи практично не відрізняється від відповідних показників у новонароджених тварин.

Паренхіма лімфатичних вузлів поросят віком 7 діб, так само, як і у поросят попередніх вікових груп, утворена лімфоїдною тканиною з численними кровоносними судинами та сполучнотканинною строюю. Строма сформована капсулою, трабекулами та ворітним потовщенням, які утворені щільною волокнистою неоформленою сполучною тканиною з відповідними клітинами та структурою міжклітинної речовини.

Лімфоїдна тканина представлена лімфоїдними вузликами та дифузною лімфоїдною тканиною, з нещільним розміщенням субпопуляції лімфоїдних клітин (рис. 30–А). Лімфоїдні вузлики, за нашими даними чітко виділяються у гістологічній структурі лімфатичних вузлів. В окремих ділянках вони зливаються між собою (рис. 30–Б). Вузлики мають різноманітну форму – овальну, округлу та розміри – великі, середні, малі (рис. 30–А). У значної частини вузликів були чітко сформовані центри розмноження, які займають значну частину лімфоїдних вузликів, що свідчить про динамічне відтворення складних механізмів адаптації організму до умов утримання й дії антигенів, так як у звичайних умовах усі організми піддаються постійному антигенному подразненню, тому завжди виявляється значна кількість лімфоїдних вузликів, які перебувають на різних стадіях розвитку.

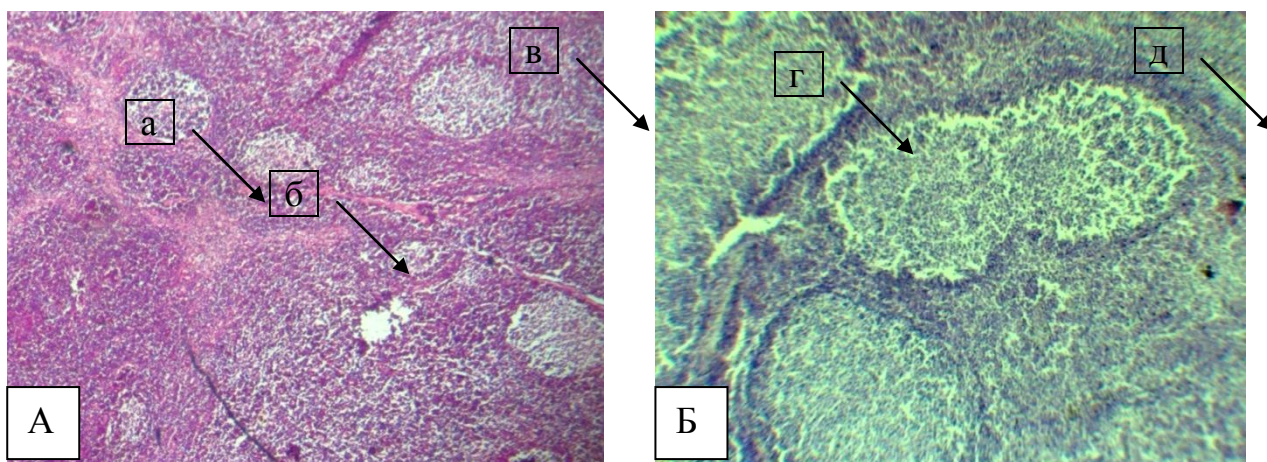


Рис. 30. Фрагмент мікроскопічної будови порожньокишкового лімфатичного вузла свійської свині віком 7 діб: а – кіркова речовина; б – лімфатичний вузлик; в – дифузна лімфоїдна тканина; г – трабекула; д – злиття лімфатичних вузликів. Гематоксилін Ерліха та еозин. Збільшення X 56 (А)

У світлих центрах (В-зонах) лімфоїдних вузликів виявлялись ретикулярні клітини, макрофаги, середні та великі лімфоцити, бластні форми, плазматичні клітини, які відрізняються за своєю будовою та інтенсивністю зафарбування. Навколо реактивних центрів, у вигляді темної обручки, знаходилась темна мантийна зона, утворена, передусім, малими та середніми лімфоцитами.

М'якушеві тяжі лімфатичних вузлів, в основному, мають напрямок до капсули. Вони, зазвичай, були сформовані зі щільної ретикулярної тканини та лімфоцитів, які знаходяться у ній. Крайові синуси ЛВ мають значні розміри і сформовані з ретикулярної тканини.

У результаті проведених нами морфометричних досліджень встановлено, що кількісне співвідношення тканинних компонентів у лімфатичних вузлах безпосередньо залежить від їх топографії та віку поросят. Згідно з нашими морфометричними даними кількісна динаміка відносної площі лімфоїдної тканини у лімфатичних вузлах упродовж раннього постнатального періоду онтогенезу зумовлена перебудовою відносної площі кіркової та мозкової речовини ЛВ та їх сполучнотканинної основи.

На гістологічному рівні лімфатичні вузли поросят віком 14 днів побудовані зі сполучнотканинної стромы, паренхіми та системи синусів. Сполучнотканинну строму формують капсула – вкриває вузол зовні та трабекули – відходять від капсули і проникають у паренхіму. Вони утворені щільною сполучною тканиною, в якій виявляється значна кількість гладких міоцитів. При фарбуванні гістопрепаратів гематоксилином та еозином у ЛВ поросят віком 14 днів на тлі його гістоархітектоніки чітко виділяються приносні артерії, які через ворота ЛВ відходять у напрямку лімфоїдних вузликів (рис. 31). Паренхіма ЛВ представлена ретикулярною тканиною, у якій є чимала кількість лімфоцитів, макрофагів, лімфобластів. У ній чітко сформовані кіркова та мозкова речовини. Система синусів ЛВ представлена крайовим підкапсулярним, проміжними кірковими і мозковими та ворітним синусами, стінки яких вистелені ендотеліоцитами, між якими є значна кількість макрофагів.

Кіркова речовина ЛВ у поросят віком 14 діб, так само, як і у тварин попередніх вікових груп, сформована лімфоїдними вузликами, кількість яких із центрами розмноження у даної вікової групи тварин зростає. Водночас, значну відносну площу (близько 70 %) паренхіми лімфатичних вузлів займає дифузна лімфоїдна тканина.

У поросят даної вікової групи лімфатичні вузлики різко відмежовані від оточуючої тканини. Навколо лімфатичних вузликів виділяється чіткий, у вигляді тоненької обручки обідок, що свідчить про сформованість лімфатичних вузликів у поросят раннього віку постнатального періоду онтогенезу. Лімфоїдні вузлики мають різні розміри (малі, середні, великі) та форму (округлу, видовжену). В окремих порожньокишкових ЛВ лімфоїдні вузлики формуються не тільки на основі кіркової речовини, а й мозкових тяжів. Такий розвиток лімфоїдних вузликів у мозковій речовині ЛВ можна вважати наслідком інтенсивності антигенної стимуляції периферійних лімфоїдних органів. До того ж вони часто зосереджені групами у вигляді незначних скупчень, що знаходяться як у центрі органа, так і на периферії.

Мозкова речовина лімфатичних вузлів, як правило, сформована ретикулярними клітинами і пучками колагенових волокон, де знаходиться значна кількість мозкових тяжів. Останні, в основному, мають напрямок до капсули і побудовані переважно з ретикулярної тканини та лімфоцитів, які знаходяться у ній.

Цитоструктура лімфоїдних вузликів м'якушевих тяжів ЛВ поросят представлена різноманітною популяцією клітинних елементів: малими та середніми лімфоцитами, великими лімфоцитами та лімфобластами, ретикулярними клітинами й макрофагами (рис. 31).

Для лімфатичних вузлів характерна велика кількість середніх та малих лімфоцитів. Кількість великих лімфоцитів, лімфобластів, ретикулярни клітин та макрофагів незначна.

Малі лімфоцити мають округле ядро з чітко вираженою ядерною мембраною. Ядерний хроматин представлено великими полігональними

глибками, нерівномірно розміщеними по периметру ядра. Середні лімфоцити мали округлу або дещо овальну форму, ядра – з чітко вираженою ядерною оболонкою. Такі клітини характеризуються більш вираженим обідком цитоплазми, ніж малі лімфоцити. Великі лімфоцити мають велике, овальної або ж бобовидної форми ядро і тонку ядерну мембрану. Невеликі глибки ядерного хроматину дифузно розташовані у каріоплазмі, а більші за розміром, в основному, знаходяться по всьому периметру ядра ближче до ядерної оболонки. Великі лімфоцити мають значну кількість цитоплазми.

Згідно з даними морфометричних досліджень тканинних компонентів ЛВ поросят у постнатальному періоді онтогенезу, відносна площа лімфоїдної тканини зростає, тоді як сполучнотканинної стромі зменшується.

Так, у нижньощелепних лімфатичних вузлах поросят віком 14 діб відносна площа лімфоїдної тканини, порівняно з новонародженими поросятами достовірно ( $p < 0,001$ ) зростає на 9,88 %, тваринами однодобового віку – на 9,15 %, поросятами віком 7 діб на 0,91 % і становить  $92,03 \pm 0,45$  %.

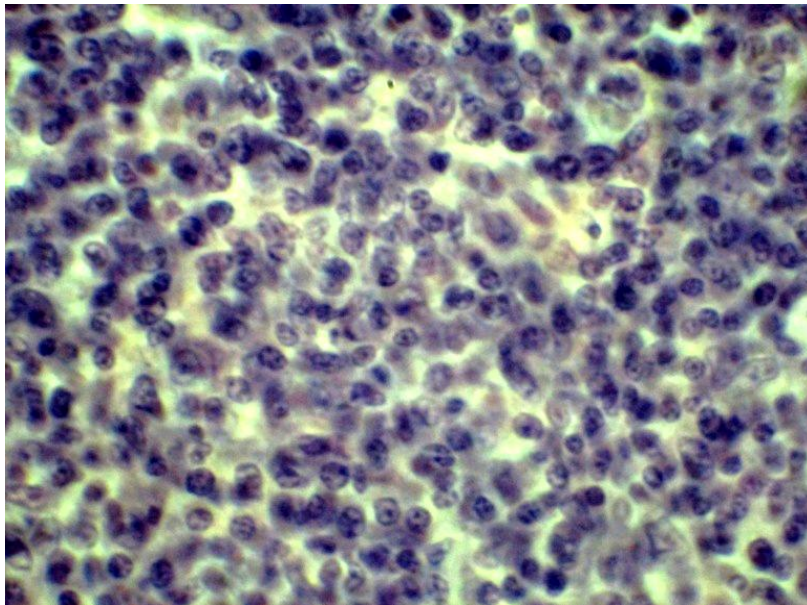


Рис. 31. Фрагмент мікроскопічної будови лімфоїдного вузлика нижньощелепного ЛВ свійської свині віком 7 діб. Гематоксилін Ерліха та еозин. Збільшення X 280

У порожньокишкових ЛВ відносна площа лімфоїдної тканини, відповідно, зменшується на 6,96 %; 6,74%; 1,57 % і дорівнює  $94,08 \pm 0,51$  %.

Отже у кірковій речовині ЛВ переважає дифузна лімфоїдна тканина. Відносна площа її більша, ніж мозкової, особливо це характерно для брижових лімфатичних вузлів.

Відносна площа лімфоїдних вузликів без центрів розмноження, як і з ними, у нижньощелепових та брижових лімфатичних вузлах має значні коливання: їх загальна кількість серед дифузної лімфоїдної тканини зростає, при цьому лімфоїдні вузлики з центрами розмноження переважають, над такими без центрів розмноження.

Результати проведених нами досліджень свідчать, що лімфоїдні вузлики мають овальну та округлу форму й за розмірами поділяються на великі, середні й малі. У поросят віку 29 діб вони частіше мали середні розміри: у більшості з них виявлялися чітко сформовані розширені реактивні центри, а на периферії у вигляді тоненької обручки – мантійна зона. Це свідчило про їх сформованість та морфофункціональну активність. Такий морфофункціональний стан і розвиток лімфатичних вузликів, на нашу думку, вказував на динамічне відтворення складних механізмів адаптації організму до умов утримання та дії антигенів, так як за звичайних умов усі організми піддаються постійному антигенному подразненню й тому завжди виявляється значна кількість лімфатичних вузликів, які перебувають на різних стадіях розвитку.

Лімфатичні вузли поросят віком 29 діб вкриті сполучнотканинною капсулою, від якої в глибину вузла відходять перегородки – трабекули, що складаються, в основному, зі щільної сполучної тканини. У поросят даної вікової групи трабекули у більшості випадків витончені й мають вигляд ниткоподібних видовжених структур. При фарбуванні за методом Ван-Гізона у сполучній тканині капсули і трабекул переважають колагенові волокна .

Паренхіма лімфатичних вузлів ділиться на кіркову і мозкову речовини, а також розміщену між ними паракортикальну зону. Проте чіткої межі між кірковою і мозковою речовинами не спостерігається. Ділянка розміщення лімфоїдних вузликів у комплексі з іншими структурними утвореннями (кіркова речовина) знаходиться в центрі органа, а мозкова речовина – на периферії. У

кірковій речовині крім лімфоїдних вузликів, кількість яких із центрами розмноження у даної вікової групи тварин зростає, виявляється дифузна лімфоїдна тканина.

За нашими даними лімфатичні вузлики мають овальну й округлу форму і за розмірами поділяються на великі, середні та малі. У поросят віком 29 днів вони мають переважно середні розміри. У більшості з них виявляються чітко сформовані розширені реактивні центри, а на периферії у вигляді тоненької оброчки – мантийної зони. Завдяки такій будові ці вузлики, виразно виділяються у паренхімі органа й мають чіткі межі. Це свідчило про їх сформованість та морфофункціональну активність у поросят на ранньому етапі постнатального періоду онтогенезу. В окремих місцях лімфатичні вузлики зливаються між собою або формують незначні скупчення в окремих центральних ділянках чи на периферії ЛВ. Поодинокі лімфоїдні вузлики не мають виражених реактивних центрів. Цитоструктура лімфатичних вузлів була представлена малими та середніми лімфоцитами, великими лімфоцитами й лімфобластами, ретикулярними клітинами і макрофагами.

Мозкова речовина ЛВ сформована ретикулярними клітинами і пучками колагенових волокон. У ній знаходиться значна кількість мозкових тяжів, які мають переважно напрямок до капсули. Побудовані вони, в основному, з ретикулярної тканини та різноманітних клітинних елементів, із-поміж яких: малі, середні й великі лімфоцити, лімфобласти, ретикулярні клітини та макрофаги.

Кількість вузликів із центрами розмноження як у нижньощелепових, так і брижових більша, ніж таких без центрів розмноження.

Таким чином, проведені гістологічні та морфометричні дослідження свідчать, що на час народження свійської свині лімфатичні вузли мають усі морфофункціональні структури, характерні даному органу, з диференціюванням на мозкову та кіркову речовину, між якими знаходиться паракортикальна зона. Кіркова речовина міститься у центрі, мозкова – на периферії.



## **2.5. Морфологія лімфоїдної тканини, асоційованої зі слизовими оболонками органів**

Чимало науковців (Першин Б. Б. зі співавт. (2001); Ratcliffe M. J. (2002); Чумаченко В. В. (2004); Кухаркина О. В. (2007); Сепиашвили Р. І. (2008); Пестова І. В. (2009) та інші) в своїх роботах зазначають, що первинним етапом захисту організму від проникнення в організм екзогенної мікрофлори є поверхневі клітинні структури та асоційовані з ними гуморальні фактори – асоційовані з покривним епітелієм шкіри та імунні утворення (мигдалики, поодинокі та групові лімфоїдні вузлики), які локалізовані в слизових оболонках органів травлення, дихання, сечовидільної та статеві системи. Особливе значення мають імунокомпетентні структури шкірного покриву – шкірно-асоційована лімфоїдна тканина, яка включає кератотимоти, дендритні клітини (клітини Лангерганса), нейтрофільні гранулоцити, тканинні базофіли та лімфоцити.

У роботах Гелієва А. Б. зі співавт. (2001); Першина Б. Б. (2001); Дранніка Г. Н. (2005); Ройта А. зі співавт (2006), Хаїтова Р. М. (1998, 2006); Холодної Л. С. (2007); Овчаренко Л. С. (2008); Пестової І. В. (2009) зазначається, що органи травлення, дихання, сечових і статевих шляхів є «вхідними воротами» для антигенів, тому тут міститься багато лімфоїдних візликів і їх скупчень, які утворюють лімфоїдну тканину, асоційовану зі слизовими оболонками. Це невеликі скупчення ретикулярної тканини, які здатні до лімфоїдного кровотворення і є важливою ділянкою в ланцюгу захисних реакцій, що обумовлено особливостями локалізації їх в організмі.

За даними Панфілова А. Б., Пестової І. В. (2008, 2009), у пренатальний період розвитку до 49-и діб внутрішньоутробного розвитку свині свійської слизова оболонка переднього відділу травного тракту в своєму складі не має чіткої диференціації на шари, але їх формування простежується. В цей період виявляються перші малі лімфоцити в стінках ротоглотки та шлунку. В стінці ротоглотки з'являються як поодинокі переважно малі лімфоцити, так і їх скупчення у власній пластинці слизової оболонки з 15–32 клітин, що

розташовуються в тонкій сітці ретикулярного синцитію та мезенхіми. Схожі процеси відбуваються і в стінці шлунку, хоча й менш інтенсивно. У стінці стравоходу перші лімфоцити з'являються до розвитку плода, локалізація їх має дифузний характер. Виникнення перших клітин лімфоїдного ряду в стінці тонкої та товстої кишок зареєстровано у плодів поросят на 49–56 добу. Перші лімфоцити були виявлені у плодів свиней спочатку в стінках клубової, порожньої, ободової та прямої, а пізніше і дванадцятипалої кишки. У плодів у різних відділах кишки лімфоїдна диссеминація різна. В стінці дванадцятипалої кишки в власній пластинці зустрічаються поодинокі малі лімфоцити. В стінці порожньої кишки лімфоцити утворюють округлі скупчення, що складаються з  $16,66 \pm 3,95$  клітин. Розташовуються вони у власній пластинці, ближче до внутрішнього м'язового шару. В стінці клубової кишки малі лімфоцити утворюють скупчення з 2–9 клітин. У стінці сліпої та ободової кишок у власній пластинці виявляються окремі лімфоцити. В слизовій оболонці прямої кишки у тварин даної вікової групи лімфоїдна інфільтрація виражена чіткіше в порівнянні з попередніми відділами й займає значну частину власної пластинки. Лімфоцити утворюють скупчення з  $27,80 \pm 4,95$  клітин. У плодів віком 84 доби в стінці ротоглотки візуально виявляються парні піднебінні мигдалики, гортанного та татрубних. У цей період у мигдаликах формуються первинні лімфоїдні вузлики. В піднебінних мигдаликах у цей період починається формування крипт (рис. 32). У шлунку відбувається формування первинних лімфоїдних вузликів, які розташовуються на межі власної пластинки та підслизової основи. В клубовій, порожній, ободовій та прямій кишках формуються попередники вузликів. Найбільші лімфоїдні утворення виявлені в стінці прямої кишки, зокрема біля крипт.

У первинних лімфоїдних вузликах, що знаходяться на стадії формування, передусім виявляються малі лімфоцити, а ближче до центру розташовуються небагаточисельні баластні форми клітин, як правило, зі світлим ядром. Поруч із попередниками вузликів розташовуються окремі відростчасті клітини.

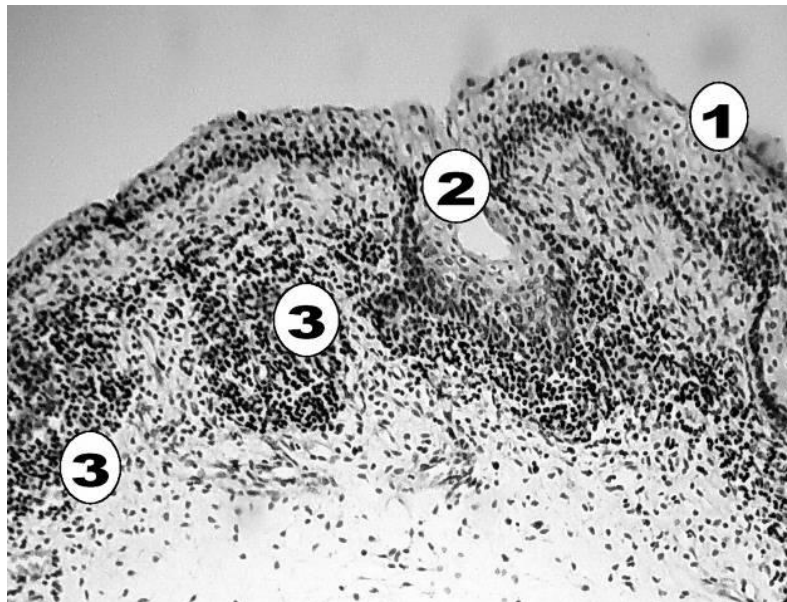


Рис. 32. Первинні лімфоїдні вузлики та крипти в піднебінному мигдалику плода свійської свині віком 84 діб: 1 – епітелій; 2 – крипта що формується; 3 – первинний лімфоїдний вузлик. Забарвлення гематоксиліном та еозином. Збільшення x 100.

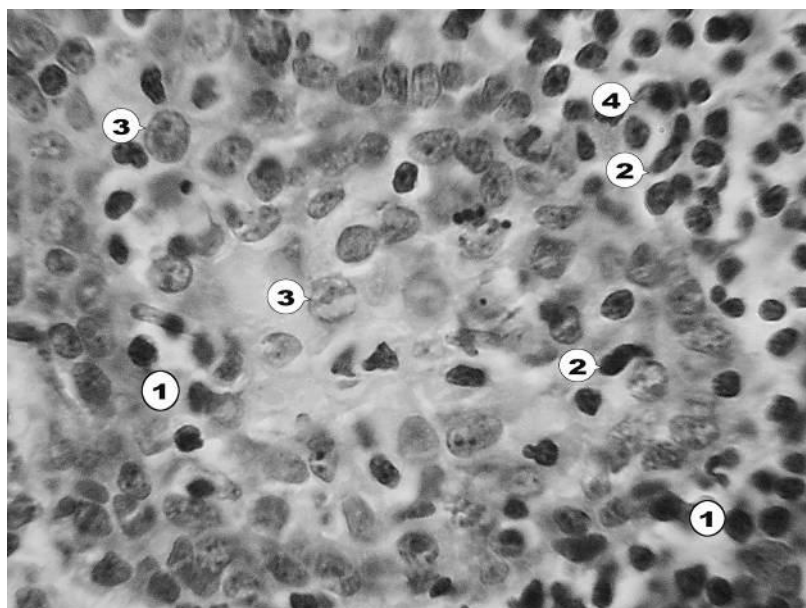


Рис. 33. Клітинний склад первинного лімфоїдного вузлика піднебінного мигдалика у плода свійської свині віком 84 діб: 1 – лімфоцити; 2 – ретикулярні клітини; 3 – імунобласт; 4 – макрофаг. Забарвлення гематоксиліном та еозином. Збільшення x 1000.

У свійської свині віком 112 діб на час народження в стінках ротоглотки візуально виявляються язиковий та піднебінний. Дані щодо площі і кількості лімфоїдних вузликів мигдалин ротоглотки у плодів наведено у таблиці 8.

Абсолютна маса піднебінних та гортанних мигдаликів більша в 3 ти 2 раза у порівнянні з 84-денними тваринами відповідно, що свідчить про посилений ріст мигдаликів в даний період. В мигдаликах диференціюються первинні лімфоїдні вузлики та між вузликова зона. В пізній плідний період відбувається поступове збільшення кількості й розмірів лімфоїдних вузликів. Герминативні центри впродовж усього внутрішньоутробного періоду не виявляються. В стінці стравоходу помітні лише невеличкі скупчення малих лімфоцитів. У стінці шлунку візуально виявлено первинні лімфоїдні вузлики, розташовані переважно на межі кардинальної та пілоричної зон.

Таблиця 8

**Площа і кількість лімфоїдних вузликів мигдалин рото глотки  
у плодів свійської свині віком 112 діб,  $M \pm m$   
(Панфілова А. Б., Пестова І. В. (2008, 2009))**

Мигдалики	Площа, см <sup>2</sup>	Кількість лімфоїдних вузликів	Щільність лімфоїдних вузликів на 1 см <sup>2</sup>
1. Піднебіння:			
- ліве	0,96±0,06	162,4±3,04	169,9±2,98
- праве	0,93±0,08	161,6±2,13	170,3±3,23
2. Гортанні	0,02±0,00	10,60±1,28	500,0±22,36
- ліве	0,02±0,00	10,20±1,20	480,0±25,50
- праве	0,17±0,02	15,80±0,48	99,8±12,65
3. Трубарні	0,17±0,01	18,00±1,30	102,6±7,15
- ліве	0,59±0,04	53,40±1,43	89,64±1,96
- праве	1,14±0,21	114,6±1,32	101,8±0,96
4. М'якого піднебіння	0,96±0,06	162,4±3,04	169,9±2,98
5. Язикові	0,93±0,08	161,6±2,13	170,3±3,23

У стінці тонкої кишки плода свійської свині віком 112 діб лімфоїдні утворення візуально видно не чітко, а в стінці товстої кишки вони стають помітні макроскопічно. У стінці сліпої кишки кількість одиничних лімфоїдних вузликів варіює від 5 до 13, а на 1 см<sup>2</sup> становить 1,90–0,80. У стінці ободової кишки налічується 1,62–0,54 вузликів на 1 см<sup>2</sup>. В стінці прямої кишки загальна кількість лімфоїдних утворень становить від 87 до 110, а на 1 см<sup>2</sup> – 19,77–3,66.

У цей час гістологічно вони поділяються на одиничні лімфоїдні вузлики власної пластинки та підслизової основи і тільки лімфогландулярні комплекси підслизової основи. У лімфогландулярних комплексах 3–7 лімфоїдних вузликів оточують крипти (рис. 34). У лімфоїдних утвореннях кишечника чітко видно купол і міжвузликова зона. Гермінативні центри в цих органах виникають після народження.



Рис. 34. Лімфогландулярний комплекс у стінці прямої кишки плода свійської свині віком 112 діб: 1 – епітелій; 2 – просвіт крипти; 3 – лімфоїдні вузлики. Обробка сріблом за Більшовским. Ок.  $\times 10$  Об.  $\times 60$ .

В процесі розвитку лімфоїдної тканини у лімфоїдних вузликах виявляються ретикулярні клітини до 9–16 %, бластні форми клітин і клітини з фігурами мітозу – 0,33–1,0 %.

Таким чином, лімфоїдні утворення в стінках травного тракту свиней до часу народження сформовані майже на всьому протязі. У них диференціюються первинні лімфоїдні вузлики, гермінативні центри відсутні. Отже, лімфоїдні утворення травної трубки готові виконувати свої функції в плодовий період, але, можливо, їх діяльність експресується організмом матері. Закладка лімфоїдної тканини травного тракту у вигляді скупчень малих лімфоцитів протікає гетерохронно – спочатку в стінках ротоглотки, шлунку, клубової, ободової та прямої кишках, а після цього – у стінках стравоходу,

дванадцятипалої та сліпій кишок. У пренатальному періоді онтогенезу парні піднебінні, надгортанні та тубарні мигдалики вперше візуально визначаються у свійської свині у віці 84 доби. Мигдалики язика і м'якого піднебіння формуються лише до моменту народження. У стінці стравоходу й тонкої кишки лімфоїдні вузлики в період внутрішньоутробного розвитку не виявлені. У свійської свині віком 112 діб візуально виявляються поодинокі первинні лімфоїдні вузлики в стінках шлунку і товстої кишки. У міру розвитку лімфоїдної тканини в лімфоїдних вузликах виявляються ретикулярні клітини до 9–16 %, бластні форми клітин і клітини з фігурами мітозу – 0,33–1,0 %.

За даними Пестова І. В. (2009), у передньому відділі травного тракту новонароджені поросята мають розвинену лімфоїдну тканину, представлену в ротоглотці миндаликами й одиночними лімфоїдними вузликами, а в стінці шлунку – лімфоїдними вузликами. У стравоході поодинокі лімфоїдні вузлики виявляються у поросят у віці 14 діб.

Із поодиноких лімфоїдних вузликів із високою щільністю залягання в ротоглотці сформувалися піднебінні, надгортанні, тубарні, мигдалики язика і мигдалики м'якого піднебіння. Піднебінні, надгортанні й тубарні мигдалики є парними, а мигдалики язика та м'якого піднебіння – непарними.

Загальна площа парних піднебінних, надгортанних мигдалин і мигдалини м'якого піднебіння з віком збільшується, досягає максимуму в однорічному віці дорівнюючи 32,77 см<sup>2</sup>, 3,10 см<sup>2</sup> і 6,19 см<sup>2</sup> відповідно. Площа тубарних мигдалин досягає найбільших значень у свиней у віці 6 місяців (3,12 см<sup>2</sup>). Після цього площа мигдаликів має тенденцію до зниження у зв'язку з інволюцією. Площа мигдаликів язика з віком зростає, оскільки збільшується власна площа язика й, відповідно, зростає площа взаємодії слизової оболонки з антигенами корму. Крім того відстань між лімфоїдними вузликами збільшується, а їх кількість зменшується.

У постнатальному онтогенезі в усіх мигдаликах ротоглотки спостерігається поступове зменшення кількості лімфоїдних вузликів (рис. 35). Особливо різке зниження числа лімфоїдних вузликів на 1 см<sup>2</sup> відбувається у

віці від одної доби до віку 14 діб. Ймовірно це пов'язано зі швидким ростом організму, і ротоглотки зокрема та збільшенням розмірів лімфоїдних вузликів.

У стінках ротоглотки свійської свині крім мигдаликів є й поодинокі розташовані лімфоїдні вузлики. Вони зустрічаються латерально від піднебінних мигдалин у слизовій оболонці небно-язикових дуг, краніально від парних піднебінних мигдаликів і в слизовій оболонці язиково-надгортанної складки, розташовані дифузно. Максимальна їх кількість спостерігається в 3–4-місячному віці, а в язиково-надгортанній складці у віці 12 місяців. У свійської свині віком до трьох років їх кількість знижується.

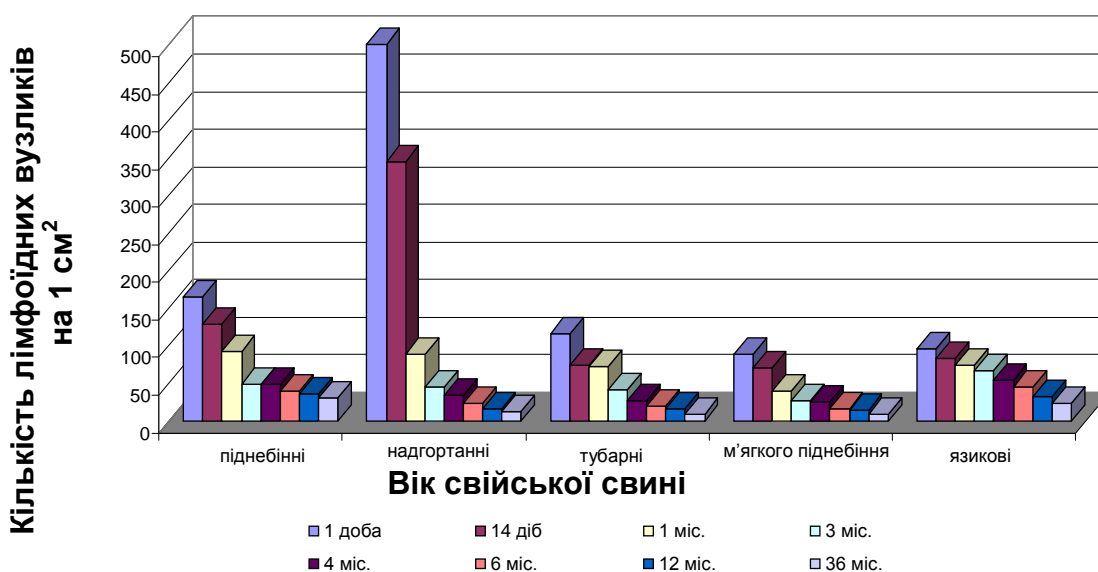


Рис. 35. Динаміка кількості лімфоїдних вузликів у мигдаликах ротоглотки свійської свині у постнатальному періоді онтогенезу

У стравоході у новонароджених поросят лімфоїдні вузлики візуально не виявлені, вони з'являються на прикінці другого тижня життя поросят. Лімфоїдні вузлики округлої або овальної форми, лежать у власній пластинці слизової оболонки і в підслизовій основі. У стінці стравоходу щільність лімфоїдних вузликів на  $1 \text{ cm}^2$  зменшується в каудальному напрямку. Величина їх варіює у віковому аспекті від  $0,001$  до  $0,2 \text{ cm}^2$ . З віком їх кількість у свиней поступово збільшується і досягає максимуму у віці 4-х місяців, становлячи в краніальній частині  $43,21 \pm 9,35$  ( $p \leq 0,05$ ), у середній –  $13,86 \pm 0,81$  ( $p \leq 0,05$ ) вузликів на  $1 \text{ cm}^2$ , далі відбувається зменшення їх числа (рис. 36).

У стінці шлунку в усіх морфофункціональних зонах у власній пластинці слизової оболонки і в підслизовій основі також розташовуються поодинокі, дифузно розкидані лімфоїдні вузлики, за винятком беззалозистої частини, розташованої від кардіального отвору до дивертикулу, де вони відсутні. Лімфоїдні вузлики мають овальну, грушоподібну або округлу форму. Найбільша щільність розміщення лімфоїдних вузликів на 1 см<sup>2</sup> майже у всіх вікових періодах відмічається в стінці дивертикула шлунку, найменша спостерігається в фундальній частині (рис. 37). Щільність лімфоїдних вузликів на 1 см<sup>2</sup> у всіх відділах шлунку у віці 14 діб знижується; далі відбувається збільшення числа лімфоїдних утворень у стінці шлунку. У кардіальній частині найбільша щільність лімфоїдних вузликів відзначається у свиней у віці 4-х місяців і становить 31,09±3,57 (p ≤ 0,05) на 1 см<sup>2</sup>, у пілорічній – у віці 3–4-х місяців – 38,63±3,87 (p ≤ 0,05) на 1 см<sup>2</sup>. Кількість вузликів на 1 см<sup>2</sup> у фундальному відділі збільшується до 4-місячного віку, а після чого поступово знижується.

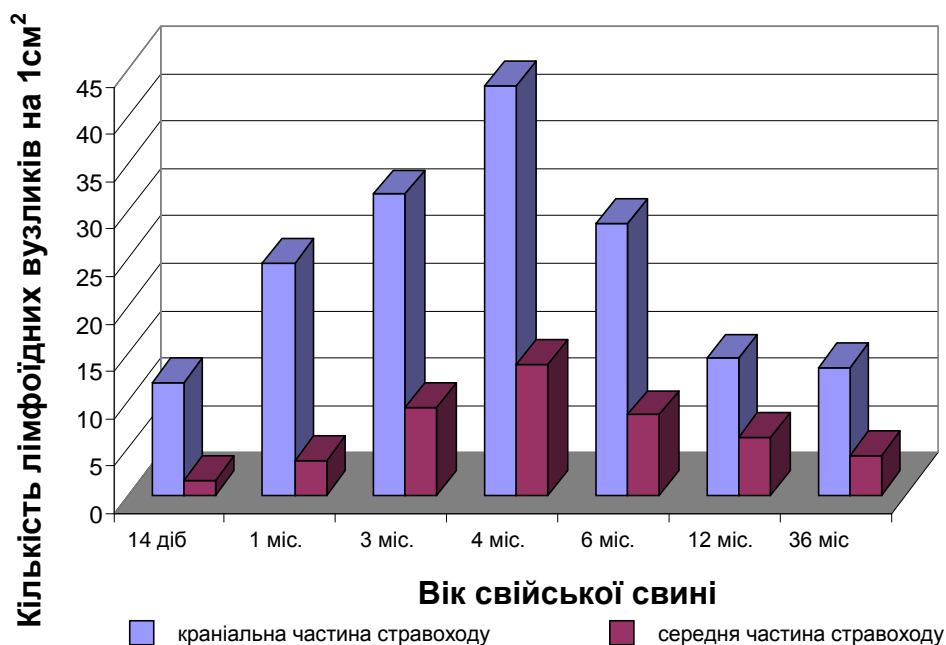


Рис. 36. Динаміка лімфоїдних вузликів у стінці стравоходу свійської свині у постнатальному періоді онтогенезу



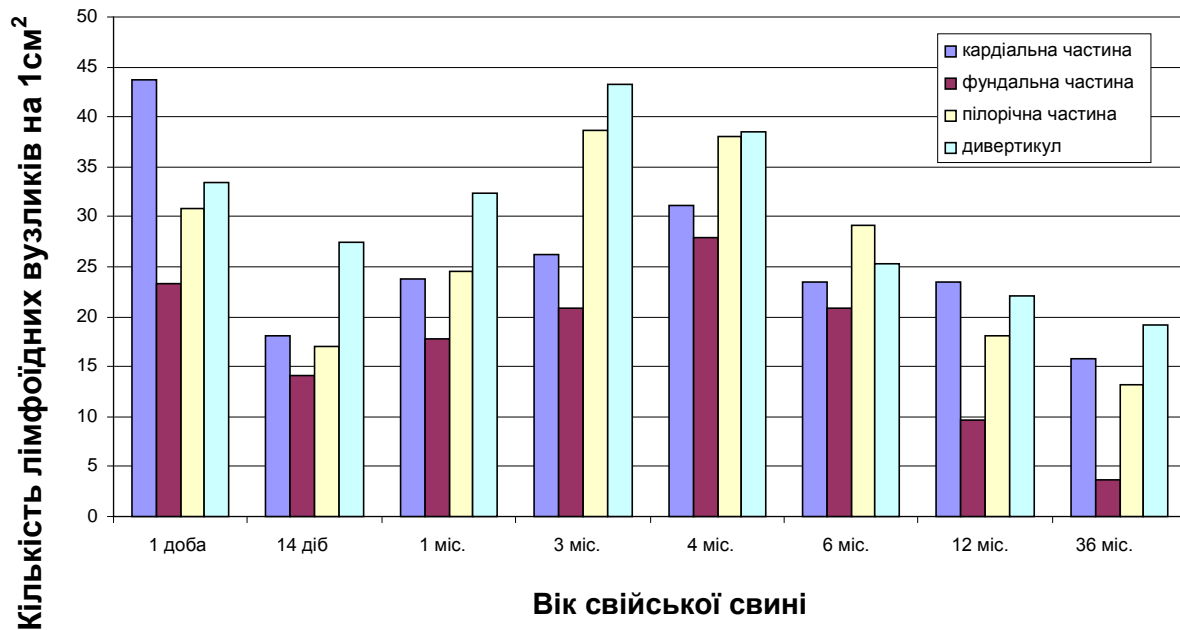


Рис. 37. Динаміка кількості поодиноких лімфоїдних вузликів у стінці шлунку свійської свині у постнатальному періоді онтогенезу

У дивертикулі щільність лімфоїдних вузликів досягає максимуму у свиней віком 3 місяці –  $43,27 \pm 1,86$  ( $p \leq 0,05$ ) вузлика на  $1 \text{ см}^2$ . Інтенсивне зростання лімфоїдних вузликів настає у найбільш несприятливий період для тварини (відлучення, зміна типу годівлі, умов утримання тощо), коли організм тварини частіше піддається різним антигенними впливам. До трьох років життя свиней у всіх морфофункціональних зонах шлунку відзначається зниження кількості лімфоїдної тканини.

За даними Gonzalez-Ariki S., Husband AJ. (1998); Яриліна А. А. (1999); В. Б. Шадлінського, Н. Г. Алієва (2005), Кухаркіна О. В. (2007) та інших, в імунній системі слизових оболонок можна умовно виділити дві ділянки: індуктивну (лімфоїдна тканина) та ефекторну (безпосередньо слизова оболонка). В першій відбуваються процеси імунологічного розпізнання, презентації антигену, а також формується популяція антигенспецифічних лімфоїдних клітин. У ефекторній ділянці накопичуються Т-лімфоцити, що забезпечують клітинно-опосередковані форми захисту слизових оболонок.

Мигдалики ссавців, згідно з сучасними науковими даними, є периферійними органами імунного захисту. Завдяки своєму специфічному

розташуванню вони першими одержують інформацію про антигени, котрі надходять в організм із кормом, водою і повітрям. Під їх впливом у мигдаликах проходить диференціація Т- і В-лімфоцитів в ефекторні клітини, які забезпечують місцевий та загальний імунітети. Водночас існує думка, що в мигдаликах також утворюються В-лімфоцити, тобто, вони поєднують у собі функції центрального і периферичного органу імуногенезу.

Парні піднебінні мигдалики (ПМ) розташовані в м'якому піднебінні з боку язикового відділу глотки і мають вигляд пластинок овальної форми, товщина яких зменшується від центру до периферії, ПМ мають чітко виражені ростральний і каудальний кінці, латеральний і медіальний краї та дорсальну і вентральну поверхні. Ростральний закруглений кінець направлений до твердого піднебіння, а каудальний звужений – до піднебінної дуги. Між каудальними кінцями мигдаликів розташована частина м'якого піднебіння, що утворює його язичок. Медіальний край прилягає до шва м'якого піднебіння, латеральний межує з боковою стінкою язикового відділу глотки. Вентральна ввігнута поверхня направлена в порожнину язикового відділу продовженням шва твердого піднебіння і розташовані сосочки різної висоти. Крім шва на слизовій оболонці розташовані отвори первинних крипт. Їх більше в лівому мигдалику ( $122,0 \pm 2,99$ ), ніж у правому ( $116,2 \pm 3,9$ ). Дорсальна опукла поверхня направлена в носовий відділ глотки і вкрита м'язами м'якого піднебіння. Між мигдаликами з дорсальної поверхні розташована глибока борозна.

Загальна абсолютна маса мигдаликів залежить від живої маси свиней і становить у семимісячних тварин  $12,2 \pm 0,45$  г, а відносна маса складає 0,02%

Слизова оболонка, що вкриває мигдалики з вентральної поверхні побудована з багат шарового плоского незроговілого епітелію та власної пластинки. Епітелій складається з базального, остистого і поверхневого шарів. Епітеліоцити базального шару мають стовпчасту форму, остистого – багатогранну і поверхневого – плоску. Власна пластинка розташована під епітелієм. Її поверхневий шар утворює сосочки, котрі впинаються в епітелій, через що його товщина нерівномірна. В ділянці шва від власної пластинки

відходить перегородка, яка під слизовою оболонкою розділяє мигдалики. З латерального краю і в кінці мигдаликів власна пластинка поділяється на зовнішні і внутрішні листки. Перший листок продовжується у власну пластинку слизової оболонки оточуючих мигдалики органів, другий – огортає мигдалики з дорсальної поверхні й з'єднується з міжмигдаликовою перегородкою. Таким чином, власна пластинка слизової оболонки формує їх капсулу. Від капсули відходять трабекули, які поділяють мигдалики на часточки. Капсула і трабекули утворюють сполучнотканинну строму мигдаликів, побудовану із пухкої колагенової оформленої сполучної тканини. Крім колагенових волокон у ній виявляються й еластичні волокна, які не мають певної орієнтації. В сполучнотканинній стромі знаходяться кровоносні та лімфатичні судини, а по периферії мигдаликів – ще й залози.

Залози мигдаликів складні, розгалужені, альвеолярно-трубчасті, слизового типу. Їх звивисті вивідні протоки відкриваються на поверхню слизової оболонки по краях мигдаликів, минаючи крипти. Завдяки цьому крипти, які пронизують мигдалики, не дренуються секретом їх залоз, що призводять до тривалої затримки в них часточок корму, ґрунту з мікроорганізмами, в тому числі й збудниками інфекційних хвороб. Внаслідок цього мигдалики депонують у собі мікроорганізми, які за певних умов проникають в їхні тканини, викликаючи запалення, що особливо яскраво проявляються при ангінозній формі сибірськи, за якої в патологічний процес втягуються ще й травні відділи глотки та нижньощелепні вузли. В останні відтікає лімфа від ПМ і глотки.

На слизовій оболонці мигдаликів, як вказувалося вище, знаходяться отвори первинних крипт (ПК). По ходу трабекул вони направлені в товщу мигдаликів. Від них відгалужуються вторинні крипти (ВК), котрі проникають у часточки, де діляться на 2–3-третинні крипти (ТК), які закінчуються сліпо. Крипти – це заглиблення слизової оболонки в товщу мигдаликів. Їхня стінка побудована так, як і слизова оболонка, товщина якої в міру розгалуження зменшується. Контури стінок ВК і, особливо ТК, нечіткі внаслідок інфільтрації

їх лімфоцитами. В порожнині крипти виявляються десквамовані епітеліоцити, лімфоцити, клітинний детрит і часточки корму. Діаметр ПК становить  $192,70 \pm 9,90$  мкм, ВК –  $10,96 \pm 4,48$  і ТК –  $58,54 \pm 2,71$  мкм.

Паренхіма часточок мигдаликів побудована із лімфоїдної тканини, яка, в свою чергу, утворена ретикулярною тканиною з розташованими в ній клітинами лімфоїдного ряду. Крім останніх у паренхімі знаходяться гранулоцити, моноцити, кочові й осілі макрофагоцити. Ретикулярна тканина складається з ретикулоцитів і міжклітинної речовини, із значною кількістю ретикулярних волокон. Серед них виявляються, особливо у свиней старшого віку, і ніжні пучки колагенових волокон. У паренхімі мигдаликів виявляються численні кровоносні та лімфатичні капіляри й судини.

Дослідженнями Ястребова М. Л. (2003), Овчаренко Л. С. зі співавт. (2004), Холодної Л. С. (2007) та ін. встановлено особливості гістологічної будови мигдаликів. За гістологічною будовою мигдалики – це скупчення лімфоїдної тканини у вигляді лімфатичних вузликів, розташовані у власному шарі слизової оболонки. Вони подібні до лімфоїдних вузликів кіркової речовини лімфатичних вузлів, у яких чітко сформовані центри розмноження. Слизова оболонка в місці їх розташування утворює глибокі крипти, що вкриті багат шаровим плоским незроговілим епітелієм. В епітелії лімфоїдних утворень знаходяться спеціалізовані адсорбуючі епітеліальні М-клітини, що представляють Ag лімфоцитам. З часом групові лімфатичні вузлики беруть участь у заселенні лімфоцитами слизових оболонок. Основа мигдаликів відділена від оточуючої тканини сполучнотканинною капсулою. Строма мигдаликів представлена ретикулярною тканиною, а паренхіма – лімфоцитами, макрофагами, АПК, гранулоцитами та іншими клітинами, які беруть участь у розвитку запального процесу, елімінації інфекційних агентів. Тут утворюються імуноглобуліни основних класів. Площа, яку займають у мигдаликах їх структурні елементи, неоднакова. Так, на епітелій припадає 8,22 % площі мигдаликів, на просвіт крипт – 4,87, на сполучну тканину 15,59 % і на паренхіму 71,32 %. Неоднакову площу займають у паренхімі мигдаликів і її

структурі первинні лімфоїдні вузлики 1,12 % площі паренхіми, вторинні лімфоїдні вузлики – 42,2 % і дифузна лімфоїдна тканина – 56,68 %.

Лімфоїдна тканина (ЛТ) має три рівні структурної організації. Вона представлена первинними та вторинними лімфоїдними вузликами (ПЛВ, ВЛВ) і розташована дифузно між ними. Вузлики знаходяться поблизу крипт і характеризуються щільнішим розташуванням в них лімфоїдних клітин, а ніж в дифузній ЛТ. Ретикулярні волокна в центрі вузликів не мають певного напрямку, а на периферії – орієнтовані по колу й формують оболонки. В оболонці багатьох вузликів виявляються і ніжні колагенові та еластичні волокна (рис. 38).

ПЛВ зустрічаються рідко і мають переважно кулясту форму. Лімфоїдні клітини в них розташовані рівномірно, з однаковою щільністю. Їх діаметр становить  $133,07 \pm 3,51$  мкм. Для ВЛВ, яких виявляється чимала кількість, характерна наявність світлих (реактивних, зародкових) центрів, що свідчить про їх участь в імуногенезі. Світлі центри оточені мантиєю. В ділянці останньої лімфоїдної клітини розташовані щільніше, ніж у світлих центрах. Площа світлих центрів перевищує площу вузликів, яку займає мантия. Там, де мантия контактує із стінкою крипт, вона ковпачкоподібно розширена. ВЛВ мають переважно кулясту й овальну форму. Діаметр кулястих вузликів малого діаметра –  $184,86 \pm 3,18$  мкм, середнього –  $296,67 \pm 3,15$  і великого –  $422,95 \pm 11,77$ . Довжина овальних вузликів становить  $317,39 \pm 7,24$  мкм, а найбільша ширина –  $194,90 \pm 5,19$ . У дифузній лімфоїдній тканині ретикулярні волокна не мають певної орієнтації. Лімфоїдні клітини в ній розташовані рівномірно.

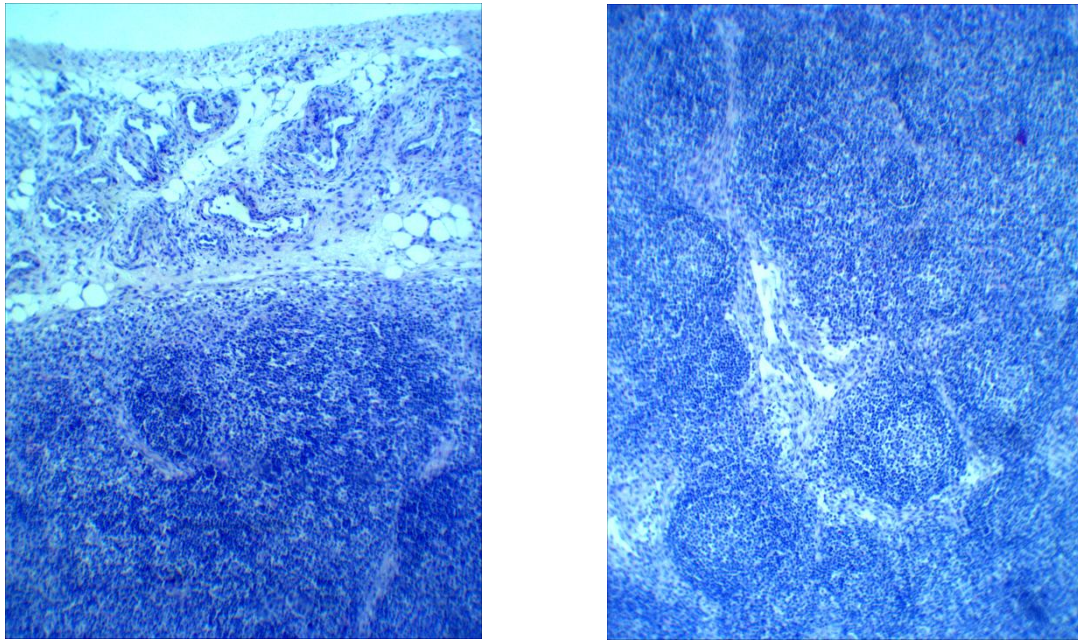


Рис. 38. Фрагмент гістологічного препарату мигдалика свійської свині віком 9 діб. Забарвлення гематоксилином Ерліха та еозином. Збільшення X 120.

Савченко І. Г. (1998); Дранник Г. Н. (2005); Вертегел Т. (2008); Овчаренко Л. С. (2008) у своїх дослідженнях зазначали, що в епітелії лімфоїдних утворень мигдаликів знаходяться спеціалізовані адсорбуючі епітеліальні М-клітини, що представляють антиген лімфоцитам. У подальшому групі лімфатичні вузлики беруть участь у заселенні лімфоцитами слизових оболонок. Лімфоцити з кровотоку крізь судини проходять у дифузну лімфоїдну тканину мигдаликів (Т-залежну зону) та інфільтрують епітелій крипт над лімфатичними фолікулами. Вони є В-залежною зоною, де відбувається проліферація, первинна стимуляція та диференціювання ефекторних В-клітин.

Шадлінський В. Б., Алієв Н. Г. (2005) та інші автори зазначають, що лімфоїдні утворення стравоходу розташовуються в підслизовій основі та власній пластинці слизової оболонки. Вони утворені лімфоїдними вузликами та дифузною лімфоїдною тканиною. Лімфоїдні вузлики мають різну форму, як правило, вони округлі, овальні та неправильної багатогранної форми. Центри розмноження лімфоцитів у лімфоїдних вузликах відсутні, що спостерігається впродовж усього постнатального онтогенезу. Лімфоїдні вузлики розташовуються в стінці стравоходу не хаотично, а залягають біля залоз,

особливо вони чисельні поруч із вивідними протоками. Відсутність центрів розмноження у лімфоїдних вузликів пояснюється короткочасним впливом на слизову оболонку під час ковтання. Як у лімфоїдних вузликів, так і у дифузної лімфоїдної тканини строми є ретикулярна тканина. В лімфоїдній тканині переважають малі та середні лімфоцити (50–70 %), постійно виявляються ретикулоцити, плазмоцити та плазмобласти, макрофаги, великі лімфоцити. Виявляють також макрофагально-лімфоцитарні та плазмоцитарно-лімфоцитарні острівці. Утворення подібних асоціацій пояснюється необхідністю обміну інформацією, що, ймовірно, є важливим у формуванні імунної відповіді.

Роботи багатьох науковців свідчать, що стан природної резистентності та реактивності органів травлення залежить від особливостей морфофункціонального стану лімфоїдних структур, асоційованих із слизовими оболонками трубкоподібних органів. За даними Хем А., Норман Д. (1983); Ratcliffe M. J. (2002); Ройт А. зі співавт. (2006) вищезазначені лімфоїдні утворення у поросят сформовані лімфоїдними бляшками кишечника, численними лімфоїдними вузликами, що містяться у слизовій оболонці, дифузною лімфоїдною тканиною, лімфоїдними клітинами власної пластинки та міжепітеліальними лімфоцитами. У стравоході це поодинокі скупчення дифузної лімфоїдної тканини, у слизовій оболонці шлунку тканина утворює скупчення у вигляді вузликів.

Однак, у дослідників немає єдиної думки щодо особливостей морфології лімфоїдних утворів слизової оболонки, шлунка і кишечника, структура яких свідчить про наявність або відсутність повноцінного клітинного і гуморального захисту організму добових і неонатального періоду тварин. Особливо дискусійним залишаються питання про наявність або відсутність реактивності утворів (лімфоїдних вузликів із гермінативними центрами) в СО органів травлення.

За даними багатьох авторів (Криштофорова Б. В. (2005, 2008); Гаврилін П. М., Слесаренко В. В. (2005); Прокушенкова Є. Г. (2008); Оліяр А. В. (2008)

та інших), у продуктивних тварин віком одна доба в усіх лімфоїдних утвореннях виявляються не тільки первинні, але й вторинні (з гермінативними центрами) лімфоїдні вузлики, що свідчить про імунокомпетентність.

Хлистова З. С. (1987); Корабльова Т. Р. (1997); Прокушенкова Є. Г. (2008) зазначають, що у поросят віком одна доба імунні структури шлунку представлені інтраепітеліальними лімфоцитами, дифузною лімфоїдною тканиною та лімфоїдними вузликами, що локалізуються в усіх частинах шлунку і мають різний рівень диференціації. Наявність світлих центрів у лімфоїдних вузликах уже у тварин віком одна доба свідчить про їх активне морфофункціональне становлення. З віком у тварин відбувається інтенсивне утворення імунокомпетентних структур у СО шлунку, особливо вторинних ЛВЗ.

За даними Гавриліна П. М., Слесаренко В. В. (2005), Прокушенко Є. Г. (2005, 2007, 2008) лімфоїдні структури СО шлунка та кишечника поросят характеризуються поетапним розвитком: на першому етапі відбувається інфільтрація лімфоцитами епітелію СО шлунка; на другому – утворення скупчень лімфоцитів у вигляді дифузної лімфоїдної тканини; на третьому – формування ЛВЗ. У поросят віком одна доба лімфоїдні вузлики локалізуються в підслизовій основі шлунку, в той час як 90,0 % вузликів 20-денних поросят виявляються в гландулярному шарі слизової оболонки органа.

Лімфоїдні структури шлунка поросят утворені інтерепітеліальними лімфоцитами, дифузною лімфоїдною тканиною і лімфоїдними вузликами (ЛВЗ). Інтерепітеліальні лімфоцити розмішені у базальній частині поверхневого та ямкового епітелію. Дифузною лімфоїдною тканиною переважає у СО кардіальної зони шлунка. У поросят віком одна доба всі ЛВЗ локалізуються у підслизовій основі шлунка. ЛВЗ кардіальної зони шлунка поросят віком одна доба із живою масою за породними показниками мають овальну форму (висота 89,06 – 140,89 мкм, ширина – 132,86–186,15 мкм), розміри ЛВЗ також більші й мають грушеподібну форму, купол яких контактує з м'язовою пластинкою СО. Переважна частина ЛВЗ знаходиться на початковій стадії диференціювання, без



світлих центрів і з нечітко вираженою сполучнотканинною капсулою. Із гермінативними центрами ЛВЗ виявляються лише у тварин із живою масою, відповідною породним показникам, або більшою.

У підслизовій основі фундальної зони шлунка поросят ЛВЗ дорівнює 86,54–158,23 мкм, а ширина – 136,84–178,24 мкм. У фундальній зоні ЛВЗ із гермінативними центрами виявляються частіше, ніж у кардіальній. Сітки ретикулярних волокон у центрі ЛВЗ із гермінативними центрами потоншуються, розріджуються й фрагментуються.

У пілоричній зоні органа у поросят ЛВЗ мають менші розміри (висота 82,45–126,54 мкм, ширина – 63,51–121,83 мкм), як і з вищою (висота – 80,30–103,24 мкм і ширина – 72,43–115,34 мкм). У даній зоні шлунка локалізовані менші за розмірами ЛВЗ, інфільтрація лімфоцитами більш інтенсивна.

Загальною закономірністю є постійне розташування ЛВЗ на межі між багат шаровим пласким незроговілим і залозистим епітелієм малої кривини шлунка. Нерідко тут виявляються ЛВЗ розташовані парами, що мають як загальну, так і власну капсулу.

За даними Хлистової З. С. (1987) та інших авторів, існування ЛВЗ не завжди пов'язано з екзогенною стимуляцією. Утворення ЛВЗ із гермінативними центрами зумовлюють ендогенні фактори, які забезпечують імунний статус внутрішнього середовища організму, а також пов'язані з інтенсивною трансформацією пренатальних структур.

Із віком у тварин відбувається інтенсивне утворення імунокомпетентних структур у СО шлунка, особливо вторинних ЛВЗ. У поросят віком 5 діб у кардіальній зоні шлунка ЛВЗ проникають своїм куполом у м'язову пластинку СО, що спричинено їх зростанням. У пілоричній зоні шлунка поросят збільшується висота ЛВЗ (на 12,16–16,05%) і особливо ширина (на 53–98,09 %). Збільшення як нижніх, так і верхніх інтервалів висоти (на 16,50 –14,26 %) і ширини (на 1,36–28,08 %) ЛВЗ виявляється у тварин віком 5 діб і у малій кривій шлунка. Пухка волокниста сполучна тканина навколо ЛВЗ інтенсивно інфільтрована лімфоцитами.

У кардіальній зоні шлунка поросят віком 10 діб відбувається менш інтенсивне збільшення висоти ЛВЗ (на 11,68–15,69 %). ЛВЗ із світлими центрами виявляються вже у власній пластинці СО. Максимальне зростання (на 60,03–324,07 %) висоти ЛВЗ СО шлунка у тварин віком 10 діб виявляється у фундальній зоні разом зі значним зменшенням їх ширини (на 37,15 – 53,33 %). Переважна частина ЛВЗ фундальної та пілоричної зон шлунка розташована у власній пластинці СО і має дещо грушеподібну форму. Максимальне збільшення як висоти (на 26,29 – 27,87 %), так і ширини (на 31,96 – 57,49 %) ЛВЗ відбувається в пілоричній зоні, а також на малій кривині органа (на 4,17 – 8,55 % і 18,38 – 63,08 %).

У поросят віком 20 діб у подальшому зростають лінійні параметри ЛВЗ шлунка. Близько 90,0 % ЛВЗ кардіальної зони органа локалізуються у власній пластинці СО. Їх основу формує ретикулярна строма, що утворює сплетіння з аргирофільних волокон між залозами і під їх дном. Зростання як нижніх, так і верхніх інтервалів висоти й ширини ЛВЗ відбувається також у СО фундальної зони шлунка. Більшість ЛВЗ локалізуються у власній пластинці СО з одночасним руйнуванням залоз. Поряд із переважною більшістю ЛВЗ із світлими центрами виявляються й такі, що перебувають на початковій стадії розвитку. У поросят віком 20 діб висота ЛВЗ у пілоричній зоні шлунка збільшується на 2,80–10,61 %, а ширина – на 16,57–25,21 %. ЛВЗ, які локалізуються у власній пластинці СО овальної або грушеподібної форми. ЛВЗ виявляються безпосередньо під багат шаровим пласким незроговілим епітелієм малої кривини шлунка зі значним збільшенням їх лінійних параметрів.

Отже, лімфоїдні структури СО шлунка поросят розвиваються поетапно: I етап – інфільтрація лімфоцитами епітелію СО шлунка; II етап – утворення скупчень лімфоцитів у вигляді дифузної лімфоїдної тканини; III етап – формування ЛВЗ. У становленні ЛВЗ СО шлунка поросят є певні закономірності. На початковому етапі розвитку ЛВЗ у підслизовій структурі шлунка утворюються скупчення дифузної лімфоїдної тканини овальної форми, що не мають чітко вираженої сполучнотканинної капсули. В подальшому купол

ЛВЗ впинається у м'язову пластинку СО, що властиво поросяткам віком 5 діб. На наступному етапі (10 діб) ЛВЗ проникають крізь м'язову пластинку, а згодом (20 діб) виявляються у власній пластинці СО. У поросят віком 20 діб у СО шлунка ЛВЗ хоч і перебувають на різних етапах розвитку, але переважна їх кількість містить гермінативні центри. Тепер відбувається диференціація парієтальних клітин й утворення вільної соляної кислоти у шлунковому соку, що свідчить про перехід тварин на споживання дефінітивного корму.

Разом із тим Маслянко Р. П. (1990) доводить, що розвиток ЛВЗ завершується вже на 2-му тижні після народження. Утворення капсули і міграція лімфоцитів, на його думку, відбувається тільки після народження тварин у неонатальшш період. Потоцький М. К. зі співавт. (1994) використовуючи модифікацію методики Т. Гельмана, виявили ЛВЗ у шлунках свиней лише 3-місячного віку, їх максимальна концентрація була в кардіальній зоні, тоді як у фундальній і пілоричній вони спостерігалися поодинокі. Крім того, як доводять автори, ЛВЗ шлунка поросят містяться в товщі СО або в підслизовій основі й не мають світлих центрів. Андронеску А. (1970), навпаки, доводить, що ЛВЗ шлунка виявляють у м'язовій пластинці СО пілоричної зони. Припустимо, що за даною методикою у СО шлунка поросят віком одна доба не завжди вдається виявити ЛВЗ через їх локалізацію у підслизовій основі.

Окрім імунокомпетентних утворень стінка шлунка поросят (віком одна доба і новонароджених) містить лімфатичні судини, що свідчить про можливість проникнення поживних речовин у лімфу. Інтраорганне лімфатичне русло шлунка утворене капілярами, посткапілярами і судинами. Сітки лімфатичних капілярів формують аферентні ЛС, що численно анастомозують у підслизовій основі, м'язовій і серозній оболонках. Із сіток лімфатичних капілярів формуються ЛС, які в кардіальній зоні шлунка прямують до його малої кривини. У фундальній зоні слабозвивисті ЛС проходять до 2/3 діаметра шлунка аналогічно кардіальній і тільки у верхній третині змінюють свій напрямок під кутом  $45^{\circ}$  у бік дивертикулу і впадають у шлункові ЛВ. Численні ЛС із бічних стінок з'єднуються у 12–15 судин, які також спрямовані до

шлункових ЛВ. Біля основи дивертикулу шлунка капіляри, зливаючись у 5–7 аферентних ЛС, формують магістраль, що, огинаючи стравохід, впадає в шлункові ЛВ розташовані поодиноці або групами на малій кривині органа.

Структура ЛВ шлунка поросят характерна для даного виду тварин. ЛВ утворені капсулою, трабекулами, що формують їх сполучнотканинну строму, і паренхімою, до складу якої входить мозкова і кіркова зони та синуси.

У добових поросят з живою масою за породними показниками відносна площа (ВП) сполучнотканинної строми ЛВ досягає  $11,56 \pm 0,92$  %, лімфоїдної тканини –  $85,87 \pm 0,86$  %, кіркової зони –  $41,39 \pm 4,56$  %, тоді як мозкової –  $44,17 \pm 4,82$  %. У 5-, 10- і 20-денних поросят на відміну від новонароджених (віком одна доба) відбувається збільшення ВП лімфоїдної тканини в ЛВ на тлі зменшення сполучнотканинної строми. ВП лімфоїдної тканини ЛВ шлунка у тварин віком 5 діб збільшується (на 3,38 %) за рахунок зростання ВП кіркової зони. Зменшується ВП строми шлункових ЛВ у тварин віком 10 діб ( $8,54 \pm 2,51$  %), ВП лімфоїдної паренхіми кіркової зони збільшується на 14,40 % (порівняно з поросятами віком 5 днів). У тварин віком 20 діб ВП сполучнотканинної строми, як і мозкової зони, ЛВ зменшується (на 1,65 і 2,61 % відповідно), досягаючи мінімуму серед усіх груп тварин що досліджувалися. Разом із тим ВП лімфоїдної тканини зростає лише на 0,48 %. У віці 20 діб у поросят ВП первинних ЛВЗ збільшується на 0,52 %, а вторинних – на 0,94 %. Дослідження свідчать, що у поросят віком одна доба у шлункових ЛВ переважають паренхіматозні компоненти. З віком у них відбувається збільшення ВП кіркової зони ЛВ і передусім ЛВЗ на тлі зменшення мозкової зони і сполучнотканинної строми органа.

Кишечник у значному ступені знаходиться під впливом екзогенних антигенів, при цьому контакт із ними за тривалого проходження їжі через травний тракт є досить тісним. Тому не дивним є той факт, що в ньому достатньо представлена лімфоїдна тканина, якій належить важлива роль у периферійній імунній системі. Від стану імунологічної компетентності слизової оболонки залежить подальша доля патогену, що атакує організм: буде його

знешкоджено «на підступах» або він проникає в глиб шлунково-кишкового тракту. Імунокомпетенція слизової оболонки забезпечується великою кількістю різних компонентів вродженого імунітету та представниками нормальної мікрофлори (Сапроненков П. М. 1987, Сепиашвили Р. И. зі співавт., 2008).

Найбільше дифузної лімфоїдної тканини та її вузликової форми міститься в товщі слизової оболонки середньої (тонкої) кишки. Тут вони визначаються як кишечні (Пейєрові) бляшки. Бляшки складаються переважно із дифузної лімфоїдної тканини, з-поміж якої осередками виступають лімфоїдні вузлики.

За даними Морозової В. Т. (1997); Чумакова В. Ю. (1999); Панфілова А. Б. (2002), до моменту народження органи імунної системи сягають достатньої морфологічної зрілості. У багатьох периферичних імунних органах новороджених поросят уже є лімфоїдні вузлики, в тому числі, й з центрами розмноження. За даними Панфілова А. Б. та Пестова І. В. (2012), у лімфоїдних утвореннях у стінках травного тракту плодів свиней на час народження диференціюються первинні лімфоїдні вузлики, але герминативні центри відсутні.

Нами було встановлено, що у дванадцятипалій кишці новонароджених поросят лімфоїдні бляшки не сформовані, виявляються лише поодинокі лімфоїдні вузлики, що мають округлу або ж овальну форму, без виражених центрів розмноження та окремі вогнищеві скупчення лімфоїдних клітин, які локалізуються у підслизовій основі у ділянці між криптами та ворсинками кишечнику. Воночас у тварин у віці одга доба у стінці дванадцятипалої кишки вже виявляються поодинокі первинні лімфоїдні вузлики, які перебувають на стадії формування, та окремі лімфоїдні клітини, які дифузно містяться у власній пластинці слизової оболонки між кишечними ворсинками та кишечними криптами, які часто знаходяться у вигляді скупчень. У поросят віком 7 діб, порівняно з новонародженими та поросятами віком одна доба, у слизовій оболонці дванадцятипалої кишки крім поодиноких лімфоцитів, розміщених у великій кількості серед клітин епітелію, та поодиноких лімфатичних вузликів, уже виявляються сформовані лімфоїдні бляшки.

За даними Панфілова О. Б. (1991), у постнатальному онтогенезі новонароджених поросят лімфоїдні вузлики в стінці дванадцятипалої кишки розташовуються дифузно, їх кількість на 1 см сягає  $0,5 \pm 0,3$ . Площа лімфоїдного вузлика – 0,01 сантиметр. Кількість поодиноких лімфоїдних вузликів у стінці дванадцятипалої кишки залишається постійною до віку 6 місяців, у подальшому (до року) їх кількість зростає вдвічі. За даними Гавриліна П. М. та Слесаренко В. В. (2004, 2005), у новонароджених поросят при макро-мікроскопічному дослідженні слизової оболонки дванадцятипалої кишки лімфоїдні утворення у вигляді бляшок уперше з'являються на 3-ю добу життя, і їх ВП не перевищує  $2,13 \pm 0,01$  %.

За результатом дослідження Mishara S. (1999), у порожній кишці поросят віком одна доба виявляють 20 бляшок, їх кількість збільшується з віком до 24. Розміри лімфоїдних вузликів новонароджених тварин коливаються від  $0,3 \text{ см}^2$  до  $1,2 \text{ см}^2$ . За даними Петренкова С. В. (2006), кількість лімфоїдних вузликів у бляшках становить від 16 до 195. Довжина полосоподібної бляшки клубової кишки поросят віком одна доба – 45,5 см, у дорослих тварин збільшується до 198 см.

З віком поросят відбувається ріст і диференціація лімфоїдних бляшок, що призводить до зростання відносної площі їх лімфоїдної тканини, яка достовірно змінюється у бік збільшення чи зменшення, відповідно певного відділу кишечника. Корабльова Т. Р. (1995, 2004), Криштофорова Б. В. (2007) в своїх наукових роботах зазначають, що найбільше дифузної лімфоїдної тканини та її вузликової форми міститься в товщі слизової оболонки середньої (тонкої) кишки. Тут вони визначаються як кишечні, або плямки Пейера. Бляшки складаються переважно з дифузної лімфоїдної тканини, серед якої осередками виявляються лімфоїдні вузлики. У дванадцятипалій кишці бляшки займають 5–8 % її площі й становлять 3–7 см довжини та 0,5–1,2 см ширини. На  $1 \text{ см}^2$  бляшки міститься 170–194 лімфоїдних вузликів. У порожній кишці бляшки ще довші, а кількість лімфоїдних вузликів сягає 70000–240000.

Морфометричний аналіз гістоструктур лімфоїдних вузликів вказує, що з віком поросят відносна площа цих структур у слизовій оболонці тонкого відділу кишечника зростає. До того ж, вони з'являються у слизовій оболонці дванадцятипалої кишки та середній частині порожньої кишки, відносна площа яких дорівнює  $2,53 \pm 0,135$  % та  $1,24 \pm 0,054$  % відповідно.

Максимальний показник ВП лімфоїдної тканини у ЛБ поросят було встановлено у віці 20 діб ( $5,90 \pm 0,08$  %). Після цього починається процес уповільнення росту ЛБ, що відображається на показнику ВП, який помірно зменшується до 30-ї доби й інтенсивно – до віку 60 діб ( $0,45 \pm 0,01$  %).

Згідно з нашими морфометричними дослідженнями відносна площа лімфоїдної тканини лімфоїдних бляшок у дванадцятипалій кишці послідовно й достовірно ( $p < 0,001$ ) зростає і дорівнює у поросят віком 29 діб  $5,32 \pm 0,211$  %. Відповідно до морфометричних досліджень у поросят віком 14 діб відносна площа лімфоїдних бляшок дванадцятипалої кишки порівняно з попередньою віковою групою поросят достовірно ( $p < 0,001$ ) у 1,48 раза зростає й становить  $3,48 \pm 0,131$  %.

У порожній кишці, на відміну від дванадцятипалої, у новонароджених поросят серед лімфоїдних структур, які асоційовані зі слизовими оболонками виявляються сформовані лімфоїдні бляшки, представлені як первинними, так і вторинними лімфоїдними вузликами, між якими виявляється між вузликова Т-залежна дифузна лімфоїдна тканина. У передній частині порожньої кишки новонароджених поросят домінують первинні лімфоїдні вузлики (близько 65 %) щодо загальної кількості всіх лімфоїдних вузликів лімфоїдної бляшки. У середньому відділі порожньої кишки новонароджених поросят ЛБ не виявляються. У задній частині лімфатичні бляшки мають овально-видовжену форму. Відносна площа ЛБ у новонароджених поросят у передній частині порожньої кишки становить  $1,84 \pm 0,123$  %. У задній частині вона є меншою у 1,87 раза і дорівнює  $0,98 \pm 0,056$  %. ВП агрегованої лімфоїдної тканини середньої частини порожньої кишки інтенсивно збільшується до віку 14 діб. До 29 діб життя спостерігається зменшення і сталість показника ВП (рис. 39).

У передній частині порожньої кишки новонароджених поросят домінують первинні лімфоїдні вузлики (близько 65 %) щодо загальної кількості усіх лімфоїдних вузликів лімфоїдної бляшки. У середньому відділі порожньої кишки новонароджених поросят лімфоїдні бляшки не виявляються.

Динаміка відносної площі лімфоїдних бляшок порожньої кишки має певну періодичність залежно від її морфотопографічного положення у тій чи іншій умовно поділеній частині.

Згідно з даними морфометричних досліджень, відносна площа лімфоїдних бляшок у новонароджених поросят у передній частині порожньої кишки становить  $1,84 \pm 0,123$  %. У задній частині вона є меншою у 1,87 раза і дорівнює  $0,98 \pm 0,056$  %. За даними морфометричного аналізу, відносна площа лімфоїдних бляшок передньої частини порожньої кишки у поросят віком одна доба по відношенню до новонароджених поросят зростає у 1,1 раза й дорівнює  $2,02 \pm 0,118$  %. У задній частині порожньої кишки такий показник є меншим ( $1,04 \pm 0,051$  %), проте порівняно з попередньою віковою групою поросят все ж таки зберігається тенденція до його збільшення.

Суттєву відмінність динаміки відносної площі лімфоїдних бляшок у віковому аспекті відмічаємо у середній частині порожньої кишки. Так, від моменту народження поросят до кінця першої доби життя їх відносна площа зростає з  $1,84 \pm 0,123$  % до  $2,02 \pm 0,118$  %. Далі, у поросят віком 7 діб, такий показник, порівняно з поросятами попередньої вікової групи, зменшується у 1,4 раза й становить  $1,42 \pm 0,084$  %. Відносна площа лімфоїдних бляшок у задній частині порожньої кишки з віком поросят зростає й дорівнює  $2,06 \pm 0,091$  %.

За результатом проведених досліджень можна стверджувати, що у передній частині порожньої кишки показники ВП змінюються асинхронно: з піком їх зростання у поросят у віці одна та 14 діб. У середній частині порожньої кишки пік зростання спостерігається у віці 14 діб, у задній частині – у віці 7 та 29 діб. При цьому у передній частині порожньої кишки у поросят віком 14 діб відносна площа лімфоїдних бляшок, відносно до такої у поросят віком 7 діб, майже не змінюється й дорівнює  $1,59 \pm 0,127$  %. У середній частині їх відносна



площа, порівняно з поросятами попередньої вікової групи, достовірно ( $p < 0,001$ ) зростає у 1,36 раза, у задній частині порожньої кишки, навпаки достовірно ( $p < 0,001$ ) у 1,83 раза зменшується і становить, відповідно,  $1,12 \pm 0,092$  %.

Слесаренко В. В., Гаврилін П. М. (2006) зазначали, що до віку 5 діб відбувається зменшення у 1,6 раза ВП лімфоїдної тканини порожньої кишки. Далі, до 20-ї доби, відбувається зростання показника ВП, як і в дванадцятипалій кишці. Наприкінці молочного періоду ВП зменшується у 1,5 раза у порівнянні з поросятами віком 5 діб. ЛБ задньої частини порожньої кишки видовженої форми, спостерігається тенденція до збільшення за шириною у каудальному напрямку, займають практично  $2/3$  частини площі всієї кишки. У новонароджених поросят у задній частині порожньої кишки ВП лімфоїдної тканини становить  $1,16 \pm 0,01$  %, яка потім поступово зростає до віку 10 діб. З часом ВП зменшується, і другий пік її збільшення припадає на 30-у добу життя. У поросят віком 60 діб відбувається зменшення показника ВП агрегованих лімфоїдних вузликів, як і в попередніх ділянках тонкої кишки.

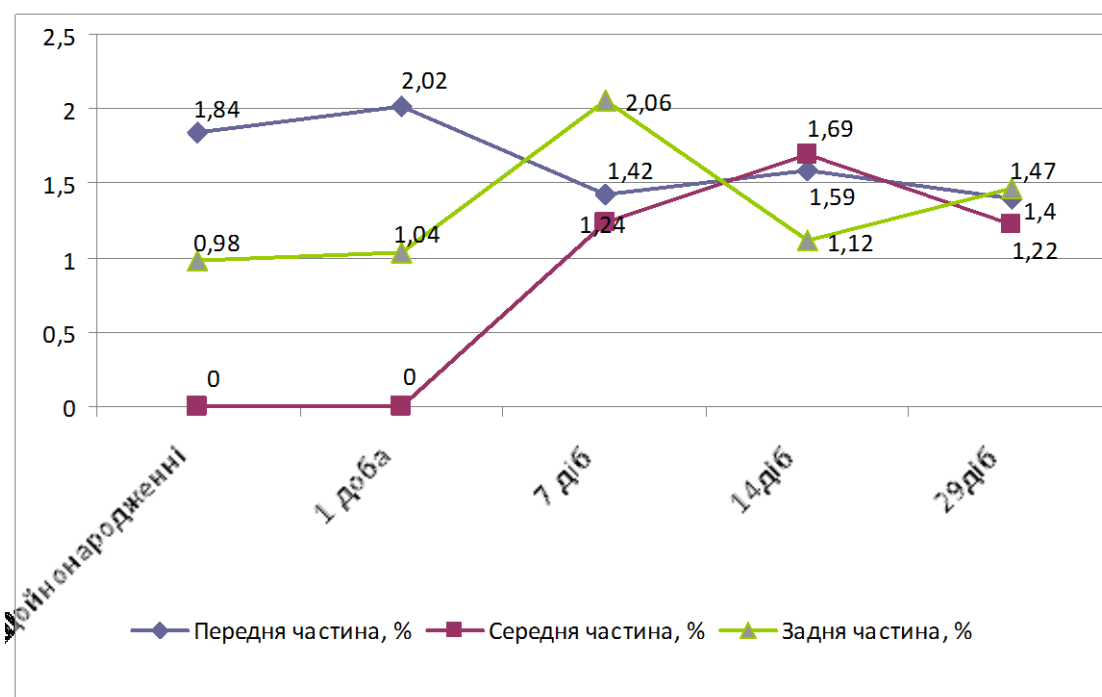


Рис. 39. Динаміка відносної площі лімфоїдних пляшок порожньої кишки свійської свині на різних етапах постнатального періоду онтогенезу

Гаврилін П. М. зі співавторами (2007) вважають, що періодичність змін ВП лімфоїдних бляшок тонкої кишки у поросят, ймовірно, взаємопов'язана з особливостями становлення різних морфологічних форм лімфоїдної тканини, що їх утворює у поросят неонатального періоду у бляшках превалює дифузна лімфоїдна тканина, яка характеризується високою швидкістю росту, в підслизовій основі кишкової стінки.

Результати дослідження динаміки відносної площі лімфоїдних бляшок тонкої кишки поросят першого місяця життя наведено в таблиці 9.

Таблиця 9

**Відносна площа лімфоїдних бляшок тонкої кишки свійської свині на ранніх етапах постнатального періоду онтогенезу, %, (M ± m; n = 5)**

Відділ кишечнику	Вік тварин				
	1–2 год. після народження	1 доба	7 діб	14 діб	29 діб
Дванадцятипала кишка	–	–	2,53± 0,135	3,48± 0,131***	5,32± 0,211***
Передня частина порожньої кишки	1,84± 0,123	2,02± 0,118	1,42± 0,084***	1,59± 0,127	1,4± 0,061
Середня частина порожньої кишки	–	–	1,24± 0,054	1,69± 0,094***	1,22± 0,075***
Задня частина порожньої кишки	0,98± 0,056	1,04± 0,051	2,06± 0,091***	1,12± 0,092***	1,47± 0,085**

Примітка: \*- p<0,05, \*\* - p<0,01, \*\*\* - p<0,001 (відповідно до попередньої групи)

Лімфоїдний апарат дванадцятипалої кишки поросят на ранніх етапах постнатального періоду онтогенезу сформований лімфоїдними клітинами епітеліального покриву, поодинокими лімфоїдними вузликам та лімфоїдними бляшками. При цьому лімфоїдні вузлики лімфоїдних бляшок згруповані та розміщені дифузно. Їх цитоструктура представлена популяцією клітинних елементів: малими та середніми лімфоцитами, великими лімфоцитами та лімфобластами, ретикулярними клітинами й макрофагами, серед яких переважали малі та середні лімфоцити. Лімфоїдна тканина у вигляді скупчень

виявляється і навколо кишечних крипт у власній пластинці слизової оболонки порожньої кишки.

Цитопопуляція поодиноких лімфоїдних вузликів та вузликів лімфатичних бляшок представлена малими, середніми й великими лімфоцитами, макрофагами та ретикулярними клітинами.

Лімфоїдні бляшки порожньої кишки, згідно з нашими морфологічними дослідженнями, характеризуються значною перевагою первинних лімфатичних вузликів, де домінують у цитопопуляції (близько 70 %) малі лімфоцити, потім – середні, великі лімфоцити, ретикулярні клітини та макрофаги.

Міжвузликова дифузна лімфоїдна тканина лімфоїдних бляшок, яка відноситься до Т-залежної зони, сформована переважно середніми лімфоцитами (близько 55 %), а також малими та великими лімфоцитами, макрофагами й ретикулярними клітинами.

У поросят віком одна доба у стінці слизової оболонки тонкого відділу кишечнику виявляються як скупчення лімфоїдної тканини, так і поодинокі або ж згруповані лімфоїдні вузлики, що утворюють лімфоїдні бляшки. Скупчення лімфоїдної тканини, які виявляються у власній пластинці слизової оболонки, розміщені між кишечними криптами і частково займають простір кишечних ворсинок (рис. 40–А).

Лімфоїдні вузлики знаходяться у власній пластинці слизової оболонки та у підслизовій її основі. Дифузна лімфоїдна тканина розміщена переважно між лімфоїдними вузликами. Місцями вона у вигляді окремих тяжів міститься у підслизовій основі слизової оболонки та у вигляді поодиноких хаотично розміщених лімфоїдних клітин або ж у вигляді незначних за розміром скупчень знаходиться у власній пластинці між кишечними криптами (рис. 40–Б).

У підслизовій основі стінки тонкої кишки навколо кожного лімфоїдного вузлика утворюється сплетіння лімфатичних капілярів і дрібних відводячих лімфатичних судин. Сплетіння з лімфатичних капілярів не розповсюджується на поверхню лімфатичних вузликів, що звернута до просвіту кишки, а

знаходиться біля основи і по боках вузликів. Лімфа, що відтікає з тонкої кишки, завжди містить значну кількість білків.

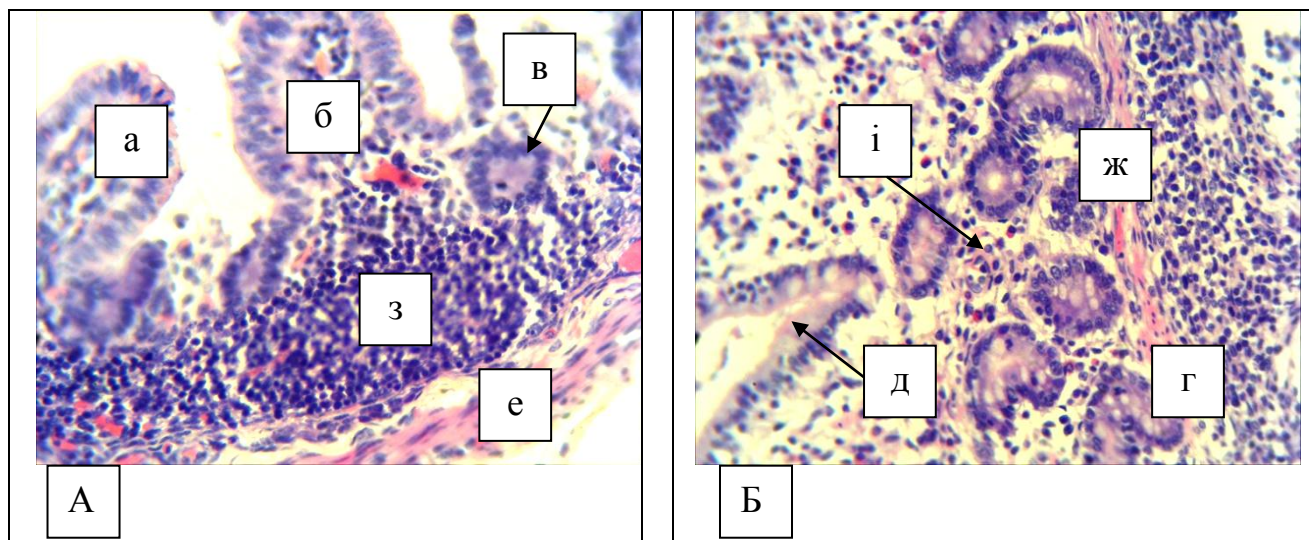


Рис. 40. Фрагмент мікроскопічної будови поздовжнього зрізу порожньої кишки свійської свині віком одна доба: а – слизова оболонка; б – кишечні ворсинки; в – лімфоїдні вузлики; г – дифузна лімфоїдна тканина; д – кишечні крипти; е – м'язова оболонка; ж – м'язова пластинка; з – скупчення лімфоїдних клітин у підслизовій основі; і – скупчення лімфоїдних клітин між кишечними криптами. Гематоксилін Ерліха та еозин. Збільшення x120.

Лімфоїдні бляшки у поросят віком одна доба сформовані дифузною лімфоїдною тканиною з поодинокими лімфоїдними вузликами, які мають округлу або ж овальну форму, без чітко виражених центрів розмноження.

У стінці дванадцятипалої кишки виявляються лише поодинокі первинні лімфоїдні вузлики, які перебувають на стадії формування, та окремі лімфоїдні клітини, що дифузно містяться у власній пластинці слизової оболонки між кишечними ворсинками та кишечними криптами, які часто знаходяться у вигляді скупчень.

Лімфоїдні бляшки порожньої кишки мають переважно видовжену форму з заокругленими кінцями. Вони розташовані з протилежного боку до брижі кишечника. Їх у поросят даної вікової групи нараховується близько 20 одиниць. У середній частині тонкої кишки такі утвори не сформовані.

Лімфоїдні вузлики за морфофункціональною будовою формують В-залежні зони. У вторинних лімфоїдних вузликах на гістопрепаратах зафарбованих гематоксиліном та еозином, виділяються периферична, темно

забарвлена мантийна зона, сформована, в основному, малими та середніми лімфоцитами, і світла зона, що знаходиться у центрі вузлика.

Так, у поросят віком 7 діб порівняно із новонародженими та поросятами віком одна доба у слизовій оболонці дванадцятипалої кишки крім поодиноких лімфоцитів, розміщених у великій кількості серед клітин епітелію, та поодиноких лімфатичних вузликів, уже виявляються сформовані лімфоїдні бляшки. Такі бляшки знаходяться у підслизовій основі слизової оболонки кишки й являють собою скупчення дифузної лімфоїдної тканини та лімфоїдних вузликів, які щільно прилягають один до одного. Бляшки мають різноманітну (округлу, видовжену, овально-округлу) форму та розміри. Основною популяцією їх клітин є лімфоцити (від 80 % до 90 %), далі ретикулярні клітини (близько 7 %) та імунобласти, плазмоцити, макрофаги, які не перевищують 3 %.

У стінці порожньої кишки, крім поодиноких первинних та вторинних лімфоїдних вузликів, зустрічаються й згруповані вузлики, які разом із міжвузликовою лімфоїдною тканиною формують лімфоїдні бляшки (рис. 41). Останні вже з'являються у стінці слизової оболонки середньої частини порожньої кишки. Бляшки мають різноманітну форму та розміри (від 0,6 см<sup>2</sup> до 1,0 см<sup>2</sup>) і містяться так само, як і в поросят попередньої вікової групи, з протилежного боку щодо брижі кишечнику. На тканинному рівні кишкові бляшки утворені зі щільно розміщених поздовжньо витягнутих лімфоїдних вузликів, верхівки яких виступають між кишечними криптами, досягаючи основи кишечних ворсинок слизової оболонки, а основа вузликів міститься у підслизовій основі на межі із м'язовою оболонкою (рис. 41 – А). Їх цитопопуляція сформована у переважно із щільно розміщених лімфоцитів, серед яких зустрічаються ретикулярні клітини, лімфобласти та макрофаги (рис. 41–Б).

Лімфоїдні утворення, асоційовані зі слизовими оболонками тонкого відділу кишечнику поросят віком 14 діб, є значним бар'єром на шляху проникнення в організм чужерідних речовин. Вони так само, як і у поросят

попередньої вікової групи, утворені дифузною та вузликовою формами лімфоїдної тканини, яка міститься у стінках слизових оболонок. Такі імунокомпетентні структури у вигляді окремих скупчень лімфоїдних клітин виявляються між кишечними криптами у власній пластинці слизової оболонки або ж формують лімфоїдні бляшки, які виявляються навіть неозброєним оком у слизовій оболонці порожньої кишки у її більшій кривизні, – навпроти брижової поверхні.

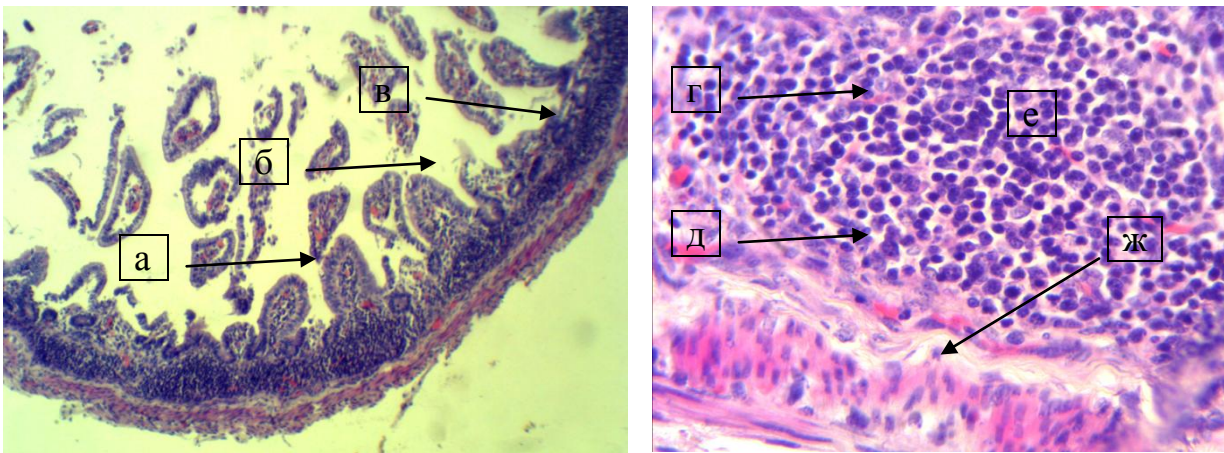


Рис. 41. Фрагмент мікроскопічної будови порожньої кишки свійської свині віком 7 діб: а – кишечні ворсинки; б – слизова оболонка; в – лімфоїдна бляшка; г – лімфоїдні вузлики; д – міжвузликова лімфоїдна тканина; е – лімфоцити; ж – м'язова оболонка. Гематоксилін Ерліха та еозин. Збільшення x 56 (А); x280 (Б)

Лімфоїдна тканина дванадцятипалої кишки представлена поодинокими скупченнями лімфоцитів, що знаходяться у підслизовій основі, та поодинокими лімфоцитами, які містяться серед епітеліоцитів. Окрім таких імунокомпетентних клітин у слизовій оболонці виявляються лімфоїдні бляшки, які мають менші розміри, порівняно з такими у порожній кишці.

Сформовані бляшки, зазвичай, у своєму складі містять дифузну лімфоїдну тканину, між якої виявляються різноманітної величини та розвитку первинні й вторинні лімфоїдні вузлики. Такі вузлики є В-залежними зонами і побудовані із краєвої (темної) мантійної зони, утвореної переважно малими та середніми лімфоцитами, світлої базальної, де здійснюється розмноження

лімфоцитів, та світлої апікальної, де відбувається інтенсивне ділення клітин В-імунобластів. На поверхні клітин знаходиться видовжений купол (корона), де відбувається диференціація плазмоцитів і В-клітин пам'яті. Міжвузликова дифузна лімфоїдна тканина є Т-залежною зоною.

Лімфоїдні вузлики у лімфоїдних бляшках порожньої кишки розміщені в один ряд і локалізуються, в основному, у підслизовій основі. У поросят цього віку відбуваються зміни стосовно співвідношення первинних і вторинних лімфоїдних вузликів: кількість лімфоїдних вузликів із центрами розмноження зростає (близько 65 % від загальної кількості вузликів). При цьому купол вторинних вузликів виходить у власну пластинку слизової оболонки. Первинні лімфатичні вузлики містяться переважно на периферії лімфоїдної бляшки. Домінуючим типом цитопопуляції лімфоїдних бляшок є лімфоцити, за ними ретикулярні клітини та макрофаги.

У свійської свині віком 7 діб порівняно із новонародженими та поросятами віком одна доба у слизовій оболонці дванадцятипалої кишки крім поодиноких лімфоцитів розміщених у великій кількості серед клітин епітелію та поодиноких.

У свійської свині віком 29 діб лімфоїдні утворення, асоційовані зі слизовими оболонками тонкого відділу кишечника, є такими ж, і розміщені в тих же місцях, як і в поросят попередньої вікової групи. Лімфоїдний апарат дванадцятипалої кишки сформований лімфоїдними клітинами епітеліального покриву, поодинокими лімфоїдними вузликами та лімфоїдними бляшками. До того ж лімфоїдні згруповані вузлики лімфоїдних бляшок розміщені дифузно.

Цитоструктура лімфоїдних утворень дванадцятипалої кишки поросят віком 29 діб представлена різноманітною популяцією клітинних елементів: малими і середніми лімфоцитами, великими лімфоцитами та лімфобластами, ретикулярними клітинами й макрофагами, серед яких переважають малі та середні лімфоцити.

У слизовій оболонці порожньої кишки виявлялися лімфоїдні поодинокі вузлики двох типів та наявність плямок Пейєра. В останніх близько 65 % і

навіть більше лімфоїдної тканини представлено куполоподібними лімфоїдними вузликами. Інша частина лімфоїдної тканини (близько 35 %) виявлялась у формі поверхнево розміщених вузликів. Між диференційованими та недостатньо диференційованими вузликами лімфоїдних бляшок знаходиться міжфолікулярна дифузна лімфоїдна тканина. Лімфоїдна тканина, у вигляді окремих скупчень лімфоїдних клітин – також виявлена між кишечними криптами та у підслизовій основі.

Вторинні лімфоїдні вузлики займають усю підслизову основу, а їх купол випинається до епітеліального шару й міститься між ворсинками слизової оболонки. У гістоструктурі вторинних лімфоїдних вузликів, які мають переважно куполоподібну форму та середні і великі розміри, чітко виділяються наступні зони – купол та реактивний центр.

Лімфоїдні бляшки порожньої кишки мають різноманітну форму: частіше овальну, а також округлу або ж подовжено-овальну, іноді – чотирикутну з заокругленими краями. Вони знаходяться, зазвичай, на стороні, протилежній брижі кишечнику.

Клітинний склад лімфоїдного апарату тонкого відділу кишечнику, що характеризує його потенційні властивості до захисту і формується під впливом різних імуногенних подразників представлений лімфоцитами (малими, середніми, великими), лімфобластами, ретикулярними клітинами та макрофагами.

У передній частині порожньої кишки такі показники змінюються асинхронно: з піком їх зростання у поросят віком 1- та 14 діб. У середній частині порожньої кишки пік зростання спостерігається у віці 14 діб, у задній частині – у віці 7 та 29 діб.

Слесаренко В. В., Гаврилін П. М. (2006) у своїх роботах повідомляють що лімфоїдні утворення клубової кишки поросят упродовж усього неонатального та молочного періодів представлені тільки однією ЛБ, яка переходить із порожньої кишки. Ця бляшка займає близько половини площі слизової оболонки клубової кишки, її ВП у новонароджених поросят досягає



59,5±0,29 %. Збільшення ВП лімфоїдної бляшки клубової кишки у поросят відбувається до віку 10 діб із подальшою сталістю цього показника до 15 доби. У поросят віком 30 діб спостерігається другий пік збільшення показника ВП лімфоїдної тканини, а наприкінці 60-ї доби життя вона дещо зменшується.

За даними окремих авторів (Кораблева Т. Р. (1997); Криштофорова Б. В., Лемещенко В. В. (2004); Самойлюк В. В. (2014), морфофункціональний статус товстої кишки новонароджених тварин характеризується значною незавершеністю. Структура товстого кишечника визначається його функцією – накопичення та видалення неперетравлених залишків корму, кількість яких (у зв'язку з легкою засвоюваністю молозива) незначна. Тому імунокомпетентна функція товстої кишки виражена слабше, ніж у тонкій кишці, що позначається на кількості лімфоїдних структур. Абсолютна площа товстого відділу кишечника збільшується більш рівномірно, на відміну від площі лімфоїдних утворень.

Кораблева Т. Р. (1995, 2004); Криштофорова Б. В. (2007) в своїх наукових роботах зазначають, що у товстій кишці лімфоїдні утворення мають вигляд поодиноких скупчень лімфоїдних вузликів або бляшок незначної довжини. Найбільше їх у слизовій оболонці ободової кишки: на 1 см<sup>2</sup> нараховується 52–60 лімфоїдних вузликів. У прямій кишці бляшки знаходяться на відстані 5–8 мм від анального отвору, мають 0,5–1 см довжини і 0,5–0,9 см завширшки.

Слесаренко В. В. Гавриліним П. М. (2006) зазначалося, що морфогенез лімфоїдних утворень (вузликів) слизової оболонки органів травлення відбувається асинхронно: на першому етапі (до 15-денного віку) спостерігається швидке зростання кількості ЛВ на тлі помірного збільшення їх лінійних розмірів, що особливо характерно для ободової кишки; на другому етапі (до віку 30 діб) спостерігається значне збільшення ширини вузликів у задній частині ободової кишки й незначне зростання в сліпій; на третьому етапі (до віку 60 діб) спостерігається стабілізація з тенденцією до зниження кількості і ширини ЛВ у ободовій та прямій кишках на тлі незначного зростання даних показників у сліпій.

Панфілов А. Б. зі співавторами (1987–2009) повідомляють, що в стінці сліпої кишки поросят віком один місяць лімфатичні вузлики розташовуються дифузно. Велика їх щільність  $2,0 \pm 0,5$  на  $1 \text{ см}^2$  у верхівковій частині, де їх розміри становили  $0,1 \text{ см}^2$ ; до тримісячного віку щільність на  $1 \text{ см}^2$  зростає до  $4,6 \pm 0,6$  лімфоїдних вузликів. У стінці ободової кишки величина одиночних лімфоїдних вузликів у межах одного міліметра, а локалізувалися вони переважно ближче до мезентеріального краю; до тримісячного віку розміри вузликів дещо змінюються – з 288 вузликів лише 40 мали величину  $0,1-0,2 \text{ г/см}^2$ . У стінці прямої кишки щільність одиночних лімфоїдних вузликів  $5,4 \pm 0,7$  на  $1 \text{ см}^2$ , а до тримісячного віку щільність вузликів становить  $9,1 \pm 1,0 \text{ см}^2$ .

У кабанів віком один рік у стінці сліпої кишки виявляються поодинокі лімфоїдні вузлики. Розмір овальних лімфоїдних вузликів коливається від  $0,0025 \text{ см}$  до  $0,01 \text{ см}$ . У стінці ободової кишки виявлені поодинокі лімфоїдні вузлики, лімфогландулярні комплекси, лімфоїдні бляшки. Лімфогландулярні комплекси – крипти, оточені поодинокими лімфоїдними вузликами. Розміри лімфогландулярних комплексів від  $0,01 \text{ см}$  до  $0,16 \text{ см}$ , а щільність їх на  $1 \text{ см}^2$  становить  $7,07 \pm 0,9$ . Тут же, у власній пластинці, щільність овальних солітарних лімфоїдних вузликів на  $1 \text{ см}^2$  –  $113,0 \pm 6,02$ .

У слизовій оболонці прямої кишки кабанів віком 1 рік виявляються поодинокі лімфоїдні вузлики і лімфогландулярні комплекси. Одиночні, округлі, лімфоїдні вузлики розподілені хаотично. Щільність їх на  $1 \text{ см}$  –  $1,80 \pm 0,36$ . Розмір одиночних лімфоїдних вузликів варіюється від  $0,0006 \text{ см}$  до  $0,003 \text{ см}$ , а лімфогландулярних комплексів – від  $0,04 \text{ см}$  до  $0,06 \text{ см}$ . Кількість поодиноких лімфоїдних вузликів, які формують лімфогландулярний комплекс, –  $5-25$ , в середньому –  $13,4 \pm 7,06$ .

Таким чином, дослідження структурних змін органів імунного захисту, на прикладі лімфоїдних утворень, асоційованих із слизовими оболонками трубкоподібних органів свині свійської на ранніх етапах постнатального періоду онтогенезу, дає підстави зробити висновок про те, що імунна система, як і інші системи тваринного організму, підлягає значним перебудовам, які

обумовлюють зміну характеру її діяльності і структури. Серед лімфоїдних структур найбільш чітко виявляються поодинокі лімфоїдні вузлики та лімфоїдні бляшки. Лімфоїдні бляшки тонкої кишки мають в основному видовжену або видовжено-овальну форму й тенденцію до збільшення за шириною у каудальному напрямку. З віком поросят відбувається ріст і диференціація лімфоїдних бляшок, що призводить до асинхронних змін відносної площі їх лімфоїдної тканини відносно до площі стінки кишечника.

Динаміка їх кількісних та якісних характеристик у поросят безпосередньо пов'язані з віком поросят і морфопографією відповідних лімфоїдних структур у тому чи іншому відділі тонкого кишечника.

Таким чином, в організмі тварин, майже в усіх його органах, наявні імунокомпетентні структури, що здійснюють контроль, беручи участь в імунних реакціях. Разом із тим, розвиток, структура та особливості функцій лімфоїдних утворень, асоційованих зі слизовою оболонкою органів травлення, дихання, сечо-статевої системи у ссавців, у тому числі й свиней, на ранніх етапах постнатального періоду онтогенезу на даний час досліджені недостатньо. Розуміння їх морфофункціональних особливостей в нормі важливе для вирішення питань етіології, діагностики та патогенезу захворювань органів травлення. Тому їх морфологічні та імунологічні дослідження лишаються актуальними і потребують поглибленого вивчення.

Отже, згідно з літературними даними та за результатами наших досліджень органів імунного захисту, на прикладі лімфоїдних утворень, асоційованих із слизовими оболонками трубкоподібних органів свині свійської на ранніх етапах постнатального періоду онтогенезу система, як і інші системи тваринного організму, підлягає значним перебудовам, які обумовлюють зміну характеру її діяльності й структури.

Так, із віком поросят відбувається ріст і диференціація лімфоїдних бляшок, що призводить до асинхронних змін відносної площі їх лімфоїдної тканини відносно до площі стінки кишечника. На ранньому етапі постнатального періоду онтогенезу відбувається швидке становлення

гістоструктури органів імунного захисту, особливо формування та диференціація гісто- та цитоструктур лімфоїдних бляшок. Це, можливо, пов'язано з тим, що лімфоїдні бляшки є першою ланкою дії на них антигенного подразнення внаслідок потрапляння антигенів в організм поросят через травний тракт. У цей період у лімфоїдних бляшках значно зростає маса лімфоїдної тканини.

### **Імуногістохімічна характеристика субпопуляцій лімфоцитів органів імунної системи свійської свині на ранніх етапах постнатального періоду онтогенезу**

Використання сучасних досягнень гісто- та цитоімуногістохімії із застосуванням моноклональних антитіл та імуноферментного аналізу дало змогу виявити на поверхні лімфоцитів та інших імунокомпетентних клітин специфічні молекули рецепторів, що можуть слугувати маркерами різних субпопуляцій та кластерів клітин (Ефанова Н. В. (1996); Красников Г. А. (2004); Вершигора А. Ю. (2005); Ковальчук М. (2011) та ін.

На сьогодні розроблена номенклатура антигенних маркерних рецепторів, зазначених символом CD, що розшифровується як кластерна, групова мітка маркерних, антигенних рецепторів або як кластер диференціації, за допомогою якого стало можливим імунофенотипування лімфоцитів у нормі та за різних патологічних станів організму (Ройт А (2006), Хаїтов Р. М. (2006) , Якобісяк М. (2004), Сидоренко С. П. 1998). Молекули (маркери) кластерів диференціації (CD) є рецепторами лімфоцитів, які відображають стан зрілості клітин та ступінь їх диференціації (Мейер Д., (2007); Салига Н. О. (2010); Ушкова Ю. Ф. (2010); Чумаченко В. В. (2008); Bianchi A. T.1992, Schalm's, 2010).

Проведеним дослідженням нами встановлено вміст, розміщення Т- і В-лімфоцитів із кластерами CD3 та CD79 в органах імунної системи свиней, що дозволяє, в поєднанні з імунологічним дослідженням крові, оцінити стан клітинного і гуморального імунітету у поросят першого місяця життя.

Головним критерієм зрілості вторинних лімфоїдних органів у ссавців є ступінь розвитку в їх паренхімі функціональних зон – ділянок лімфоїдної

тканини з переважанням популяції Т- або В-лімфоцитів (Гаврилин П.М., 2005). При цьому зрілі Т-лімфоцитів із маркерами CD3 беруть участь у забезпеченні клітинної імунної відповіді, В-лімфоцитами із маркерами CD79 відповідають за утворення антитіл, тобто, за гуморальну імунну відповідь.

Відомо, що диференціювання стовбурових клітин у Т-лімфоцити відбувається в тимусі. Закінчується диференціювання утворенням у зрілих Т-лімфоцитів специфічного рецепторного апарата розпізнання антигенів. Т-лімфоцити через лімфу та кров колонізують тимус залежні паракортикальні зони лімфатичних вузлів, або відповідні зони лімфатичних вузликів селезінки та слизових оболонок трубчастих органів [<http://medicalplanet.su/Patfiz/308.html> MedicalPlanet].

Згідно з даними наших досліджень, їх локалізація та щільність розміщення у тій чи іншій ланці імунної системи мають свої особливості, залежно від їх функції та віку поросят.

Імуногістохімічними дослідженнями з використанням маркера CD3, який є загальним для усіх Т-лімфоцитів, встановлено, що у тимусі щойнонароджених поросят субпопуляції зрілих тимоцитів виявляються у мозковій та кірковій речовині тимусних часточок (рис. 42–А).

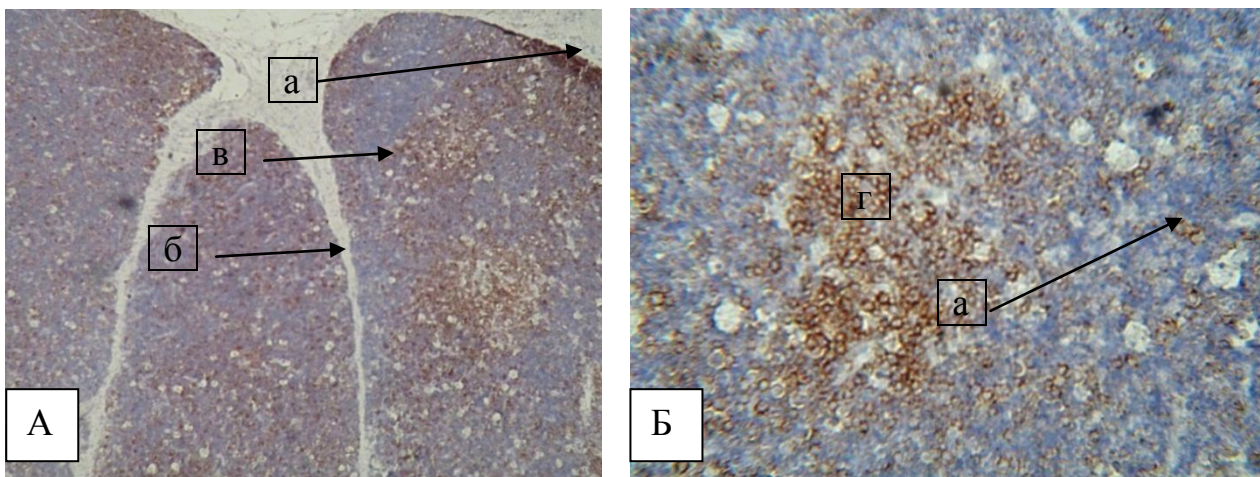


Рис. 42. Розміщення лімфоцитів з маркерами CD3 у тимусі (А), у часточці тимусу (Б) новонародженого поросяти: а – капсула; б – трабекула; в – часточка; г – скупчення CD3 лімфоцитів у мозковій речовині часточки; д – CD3 лімфоцити кіркової речовини. Забарвлення гематоксиліном з додатковим дофарбовуванням гематоксиліном Майєра. Збільшення x 80 (А); x 120(Б).

У мозковій речовині такі клітини формують скупчення по 10–20–30 клітин і більше або ж розміщені у вигляді видовжених тяжів різноманітної форми. Дослідження певних субпопуляцій тимоцитів показало їх локалізацію і навколо тимусних тілець Гассаля.

У тимусі поросят віком одна доба вміст, локалізація та розташування Т-лімфоцитів із маркерами CD3 знаходяться приблизно на одному рівні порівняно з поросятами щойнонародженими: лімфоцити з маркерами CD3 виявляються у мозковій та кірковій речовині часточок тимусу. Проте у мозковій речовині таких клітин набагато більше, ніж у кірковій. Там вони формують скупчення, а в окремих ділянках уже дифузно розміщуються у мозковій речовині тимусної часточки, на одному із її полюсів або у центрі.

Значна кількість лімфоцитів із маркерами CD3 знаходиться навколо тимусних тілець. У кірковій речовині часточок тимуса клітини з маркерами CD3 утворюють окремі групи з 2–8 клітин або знаходяться вже в окремих місцях кіркової речовини у вигляді вогнищевих скупчень.

У поросят віком 7 діб кількість зрілих тимоцитів із маркерами CD3, порівняно з попередніми віковими групами поросят, зростає. Так, фарбування гістопрепаратів тимуса антитілами щодо маркера CD3 дає можливість виявити зрілі тимоцити у кірковій та мозковій речовині тимусних часточок. До того ж зрілих лімфоцитів із маркерами CD3 у мозковій речовині часточок тимуса виявляється набагато більше (близько 60 % від загальної площі), ніж зрілих (близько 15 %) кортикальних тимоцитів. Використання маркера CD3, який є загальним для усіх Т-лімфоцитів, показує, що такі лімфоцити у мозковій речовині часточок тимусу розподіляються досить рівномірно.

У зоні тимусних тілець Гассаля вищезазначені клітини формують щільні скупчення навколо них. У порожнині тілець лімфоцити з маркерами CD3 не виявляються, проте вони часто знаходяться між епітеліоцитами, які їх формують, особливо на периферії, коли такі клітини мають світлі ядра й слабооксифільну цитоплазму і вважаються живими клітинами.

У кірковій речовині тимусних часточок лімфоцити з маркерами CD3 формують окремі ділянки (скупчення клітин) округлої чи видовженої форми або знаходяться у вигляді поодиноких клітин, рівномірно розміщених у кірковій речовині.

Подальше поступове зростання кількості зрілих тимоцитів із маркерами CD3 у тварин двох тижнів життя характеризується розташуванням близько 60 % Т-лімфоцитів у мозковій речовині і близько 15 % у кортикальній зоні. Лімфоцити у мозковій речовині часточок тимусу розподіляються досить рівномірно. В кірковій речовині тимусних часточок лімфоцити з маркерами CD3 формують окремі ділянки (скупчення клітин) округлої чи видовженої форми або знаходяться у вигляді поодиноких клітин, рівномірно розміщених у кірковій речовині.

У тварин старшої вікової групи відбувається зниження загальної відносної площі лімфоїдної та зростання відносної площі сполучної тканини. Кількість зрілих кортикальних тимоцитів, які мають позитивну реакцію з маркерами CD3, дещо зростає, тоді як їх кількість у мозковій речовині часточок майже не змінюється, порівняно з поросятами віком 14 діб. Проте їх щільність більша порівняно з такими у поросят попередніх вікових груп. У кірковій речовині CD3 лімфоцити формують значні скупчення різної величини, а в мозковій речовині – рівномірно розміщені по всій її площі.

Слід зауважити, що в усіх вікових групах навколо тілець Гассалья спостерігається скупчення клітин із маркерами CD3; кількість та концентрація яких із віком поросят зростає.

Імуногістохімічними дослідженнями тимусу поросят віком 14 діб встановлено, що лімфоцити з маркерами CD3 у мозковій речовині тимусних часточок розміщені дифузно по всій її поверхні. Навколо тимусних тілець Гассалья такі клітини розташовані у вигляді скупчень, а в окремих випадках вони знаходяться у вигляді обручки, сформованої одним шаром клітин, які щільно прилягають до тимусного тільца (рис. 43).

Лімфоцити з маркерами CD3 у кірковій речовині тимусних часточок мають подібне розташування, як і в поросят попередньої вікової групи, і виявляються у вигляді вогнищевих скупчень різної величини або у вигляді поодиноких клітин по всій її площі. У кількісному відношенні лімфоцитів із маркерами CD3 у кірковій речовині тимусної часточки набагато менше, ніж таких у мозковій її речовині.

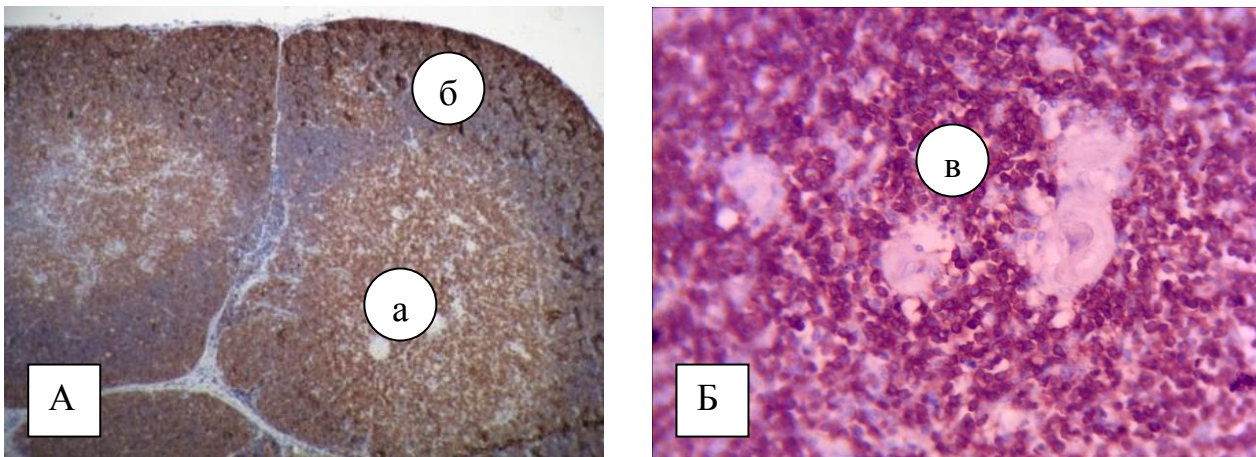


Рис. 43. Розміщення лімфоцитів із маркерами CD3 у тимусі свійської свині віком 14 діб: а – розміщення CD3 лімфоцитів у мозковій речовині часточки; б – CD3 лімфоцити кіркової речовини; в – скупчення CD3 лімфоцитів навколо тимусного тільця. Забарвлення гематоксиліном із додатковим дофарбовуванням гематоксиліном Майєра. Збільшення x80; x120.

У поросят віком 29 діб відбуваються кількісні зміни у взаємовідношеннях тканинних компонентів тимуса. Так, порівняно з поросятами попередніх вікових груп, відносна площа кіркової речовини часточок тимуса зменшується, відносна площа мозкової речовини, навпаки, зростає, обумовлюючи зниження при цьому загальної відносної площі лімфоїдної тканини та зростання відносної площі сполучної тканини.

Такі вікові зміни пов'язані зі зміною зрілих Т-лімфоцитів із маркерами CD3 та перерозподілом їх у часточках тимусу. Так, кількість зрілих кортикальних тимоцитів, які мають позитивну реакцію з маркерами CD3 дещо зростає, тоді як їх кількість у мозковій речовині часточок, порівняно з поросятами віком 14 діб майже не змінюється. Проте їх щільність більша порівняно з такими у поросят попередніх вікових груп. Ці поверхневі маркери



знаходяться на мембрані клітин і при забарвленні формують чітко виражені кільцеподібні цитоструктури. При цьому у кірковій речовині CD3 лімфоцити формують значні скупчення різної величини, а в мозковій речовині – рівномірно розміщені по всій її площі.

У відповідності із функціональним принципом та участю в розвитку імунітету до периферійних органів імунної системи віднесено лімфатичні вузли, селезінку і поодинокі та агреговані лімфоїдні утвори.

Проведенні гістологічні та імуногістохімічні дослідження свідчать, що на час народження поросят лімфатичні вузли мають усі морфофункціональні структури, характерні даному органу, з диференціюванням на мозкову та кіркову речовини, між якими знаходиться паракортикальна зона.

За результатами імуногістохімічних досліджень, лімфоцити з маркерами CD3 (зрілі Т-лімфоцити) у новонароджених поросят формують звивисті цитоструктури вздовж мозкових тяжів та периваскулярні муфти навколо лімфатичних судин (рис. 44–А). У лімфоїдних вузликах такі клітини утворюють скупчення на їх периферії у вигляді обручки та виявлялись у вигляді скупчень у міжвузликових ділянках. Лімфоцити з маркерами CD3 мають коричневе забарвлення, з чітким контуром контрастно зафарбованої мембрани (рис. 44–Б). Лімфоцити з маркерами CD3 розміщені й біля трабекул, де формують стрічкоподібні структури.

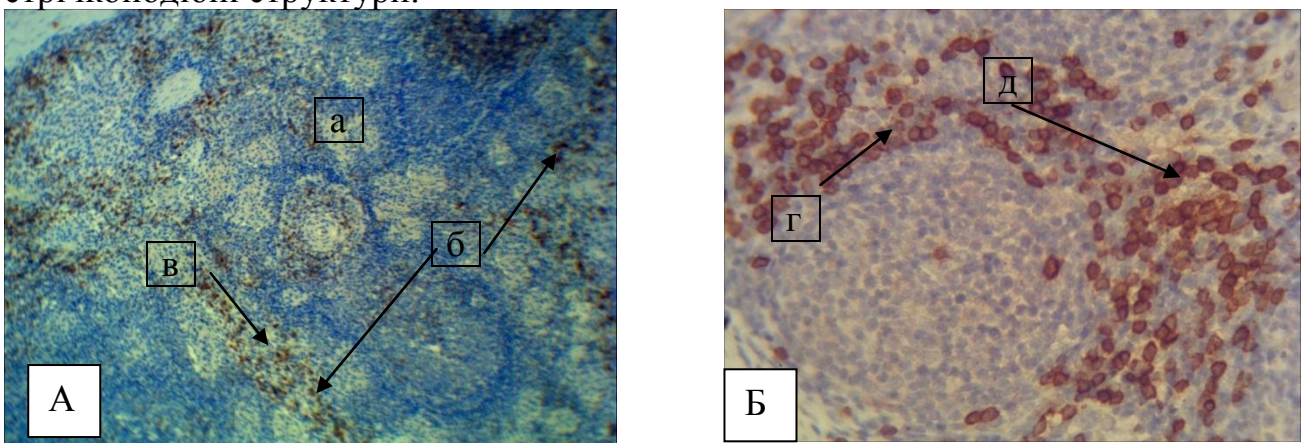


Рис. 44. Розміщення лімфоцитів із маркерами CD3 у лімфатичному вузлі новонародженої свійської свині: а – капсула; б – трабекули; в – скупчення CD3 лімфоцитів навколо трабекул; г – скупчення CD3 лімфоцитів навколо мозкових тяжів; д – скупчення CD3 лімфоцитів навколо лімфатичних судин. Забарвлення

гематоксиліном з додатковим дофарбовуванням гематоксиліном Майєра.

Збільшення x 80 (А); x 120 (Б).

У поросят віком одна доба порівняно з поросятами новонародженими, кількість лімфоцитів у ЛВ із маркерами CD3 збільшується й, відповідно, змінюється їх локалізація та розміщення у гістоструктурі паренхіми органа. Це, ймовірно, пов'язано з тим, що в першу добу життя поросят відбувається інтенсивний розвиток морфофункціональних структур у всіх зонах паренхіми лімфатичних вузлів. Клітини з маркерами CD3 розташовані дифузно у вигляді суцільних полів, що знаходяться у кірковій та мозковій речовині ЛВ, де формують різноманітні конфігурації, особливо у м'якушевих тяжках та навколо лімфоїдних вузликів.

У лімфоїдних вузликах поодинокі клітини з маркерами CD3 частіше знаходяться на периферії вузликів на одному його полюсі. До того ж уже з'являються поодинокі клітини з маркерами CD79, які локалізуються у лімфоїдних вузликах.

Нашими морфометричними дослідженнями ЛВ встановлено, що ступінь розвитку лімфоїдної тканини у процесі розвитку поросят, її кількісна динаміка зумовлені чіткою тенденцією до її перерозподілу між мозковою і кірковою речовинами на користь останньої та зміною їх цитопопуляції, домінуючими клітинами якої є лімфоцити. Це, беззаперечно, сприяє нерівномірному розподілу клітин із маркерами CD3 по площі лімфатичного вузла у поросят віком 7 діб. Дифузна інфільтрація зрілих Т-лімфоцитів на значних ділянках кіркової речовини та паракортикальній зоні ЛВ характерна в поросят наприкінці першого тижня життя. Крім того реєструються локальні скупчення клітин із маркерами CD3 у лімфатичних вузликах. У мозковій речовині ці клітини формують скупчення або ж виявляються у вигляді поодиноких клітин.

Нами встановлено, що в В-залежних зонах лімфоїдних вузликів органів імунної системи з віком поросят поступово відбувалося зростання кількості клітин із маркерами CD79. Лімфоцити з маркерами CD79 виявляються лише у лімфоїдних вузликах, у вигляді поодиноких клітин або окремих їх груп сформованих з 2–3-х лімфоцитів. Зафіксоване й повільне зростання в сироватці

крові CD4+ Т-лімфоцитів, а останні, як відомо, індукують перетворення В-лімфоцитів у плазмоцити. Під впливом антигенпрезентуючої клітини Т-хелпер набуває властивостей до проліферації. У разі накопичення відповідної кількості Т-хелперів забезпечується утворення в лімфоїдних органах необхідної кількості плазматичних клітин здатних виробляти АТ проти відповідного АГ.

На значних ділянках кіркової речовини ЛВ характерною є дифузна інфільтрація лімфоїдних вузликів клітинами даної групи з маркерами CD3. У лімфатичних вузликах таких ділянок чітко виражений світлий центр. В інших ділянках спостерігаються поодинокі розташовані клітини з маркерами CD3 по периферії лімфоїдних вузликів та у вигляді скупчень навколо них. У паракортикальній зоні клітини розташовані дифузно, а в мозковій речовині формують скупчення або ж виявляються у вигляді поодиноких клітин.

У поросят віком 14 діб клітини з маркерами CD3 нерівномірно розташовуються на великих ділянках кіркової речовини ЛВ. Такі клітини періодично, у вигляді дифузної інфільтрації, розташовані між лімфатичними вузликами. Водночас виявляються ділянки органа, де лімфоцити з маркерами CD3 відсутні.

У лімфоїдних вузликах лімфатичних вузлів ці клітини займають значну частину їх площі (близько 65 % і більше), рівномірно локалізовані по усьому її периметру (рис. 45–А). Часто такі клітини знаходяться в невеликій кількості (2–3 клітини і більше) в центральній зоні вузлика, формуючи їх герментативні центри, чи то у вигляді вогнищевих скупчень у його маргінальній зоні (рис. 45–Б). Клітини з маркерами CD3 у вигляді скупчень, утворених із 2–3 клітин, часто розміщені у мозковій речовині ЛВ. Клітини з маркерами CD79 формують незначні скупчення у лімфоїдних вузликах (рис. 46).

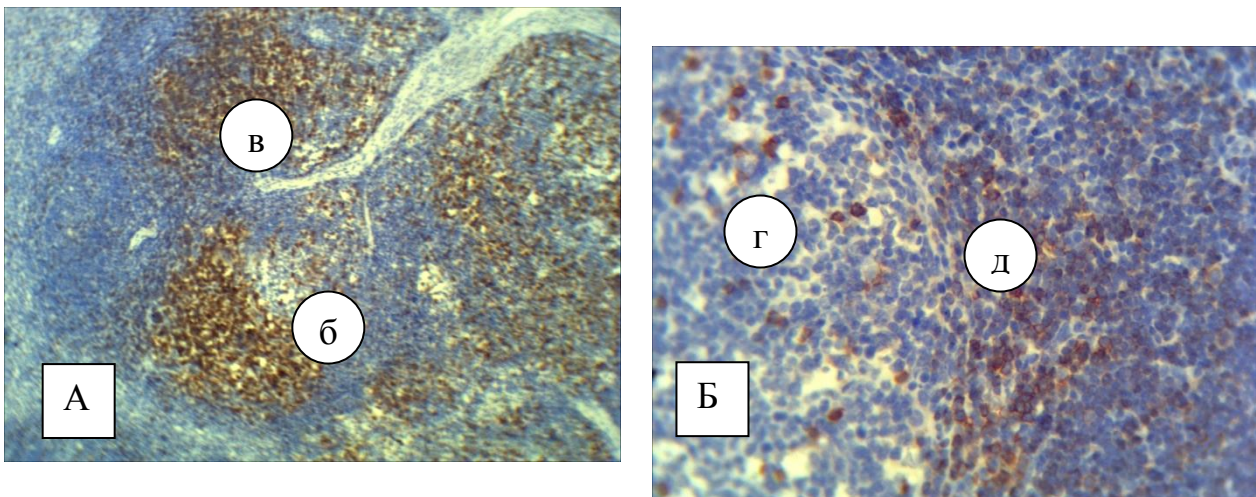


Рис. 45. Розміщення лімфоцитів із маркерами CD3 у лімфатичному вузлі свійської свині віком 14 діб: а – кіркова речовина; б – лімфоїдні вузлики; в – скупчення CD3 лімфоцитів у лімфатичних вузлах; г – реактивний центр; д – маргінальна зона із CD3 лімфоцитами. Забарвлення гематоксиліном із додатковим дофарбовуванням гематоксиліном Майєра. Збільшення x80 (А); X 120 (Б).

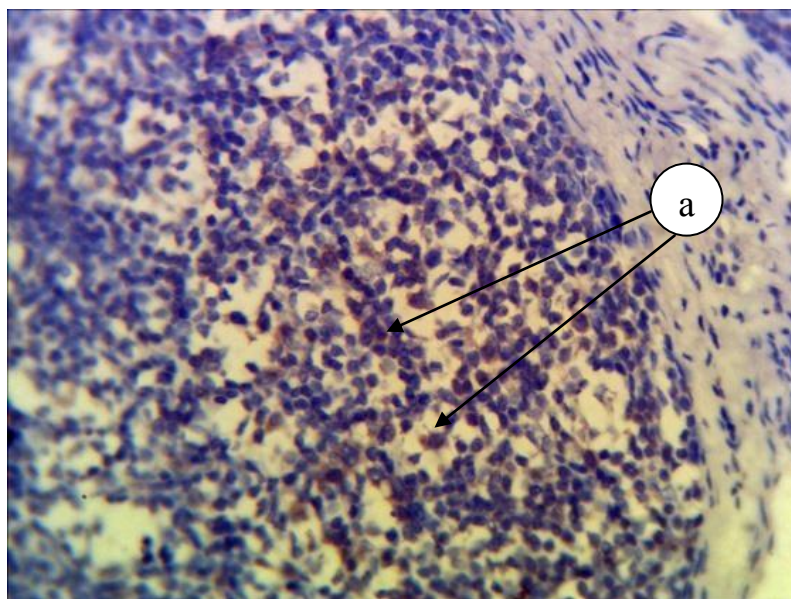


Рис. 46. Розміщення лімфоцитів із маркерами CD79 у лімфоїдному вузлику ЛВ свійської свині віком 14 діб: а – поодинокі лімфоцити з маркерами CD79. Забарвлення гематоксиліном із додатковим дофарбовуванням гематоксиліном Майєра. Збільшення x 120.

З віком у поросят відбувається збільшення площі, яку займають зрілі Т-лімфоцити в лімфоїдних вузликах. До особливостей у тварин віком 14 діб можна віднести: ділянки органа, де лімфоцити з маркерами CD3 відсутні, а у тварин у віці 29 діб – багато таких клітин у ворітного потовщення, куди

проникають лімфатичні судини, а також навколо лімфоїдних вузликів. У лімфоїдній тканині лімфатичних вузлів поросят віком 29 діб клітини з маркерами CD3 займають значну площу лімфоїдного вузлика і мають досить щільну концентрацію розташування вищевказаних клітин. Вони розміщені у кірковій, мозковій речовині та паракортикальній зоні у вигляді значних різних за розмірами ділянок, зафарбованих на гістопрепаратах у коричневий колір. Завдяки такому нерівномірному їх розташуванню по всьому периметру ЛВ, вони надають органу мармурового вигляду (рис. 47–А). Особливо багато таких клітин у ворітного потовщення, куди проникають лімфатичні судини, а також навколо лімфоїдних вузликів (рис. 47–Б).

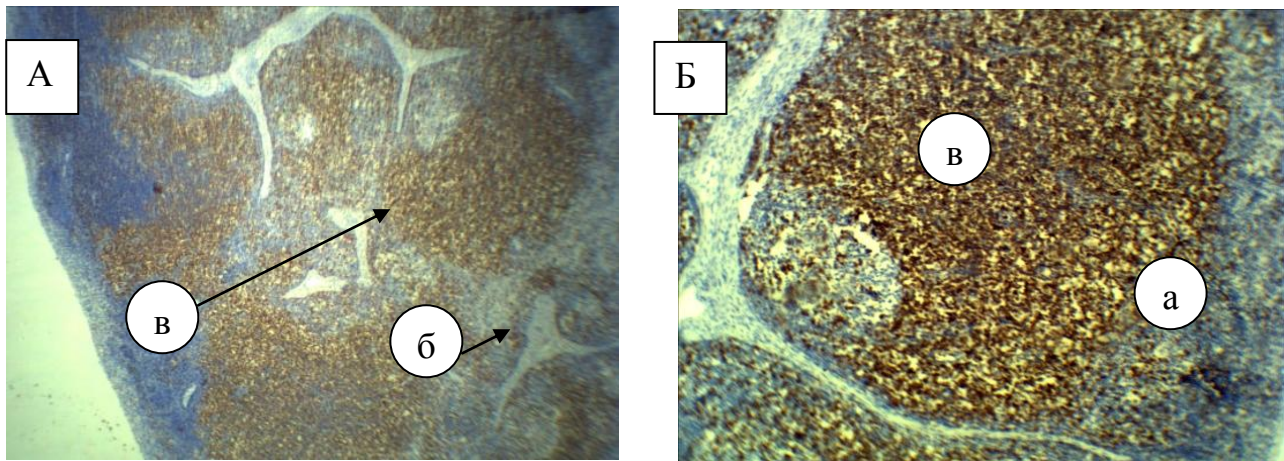


Рис. 47. Розміщення лімфоцитів із маркерами CD3 у лімфатичному вузлі свійської свині віком 29 діб: а – лімфатичний вузлик; б – ворітне потовщення; в – скупчення CD3 лімфоцитів. Забарвлення гематоксиліном із додатковим дофарбовуванням гематоксиліном Майєра. Збільшення x 80 (А); x 120 (Б).

У лімфоїдних вузликах такі клітини рівномірно розташовані по всій їх площі. Водночас виявляється багато вузликів, у яких лімфоцити з маркерами CD3 відсутні або займають незначну ділянку на одному з полюсів вузлика. В багатьох вузликах реєструються лише поодинокі клітини. В окремих ділянках клітини з маркерами CD3, у зв'язку їх щільного розміщення формують значні масивні ділянки між лімфоїдними вузликами. У мозковій речовині клітин з маркерами CD3 формують скупчення різних розмірів та різноманітної, полігональної форми.

Лімфоцити з маркерами CD79 виявляються лише у лімфоїдних вузликах, у вигляді поодиноких клітин або окремих їх груп, утворених із 2–3-х лімфоцитів.

Згідно з результатами імуногістохімічних досліджень селезінки, можна стверджувати, що від часу народження до 7-добового віку відбувається стрімке зростання кількості клітин з маркерами CD3. Так, у новонароджених поросят – це поодинокі клітини у періартеріальній зоні лімфоїдного вузлика та червоній пульпі, незначні скупчення у вигляді підковоподібних структур навколо артерій. У поросят віком одна доба вищезазначені клітини дифузно розміщені навколо артерій періартеріальних лімфоїдних муфт і центральних артерій лімфоїдних вузликів у вигляді кола або вони формують різноманітні конфігурації, у червоній пульпі селезінки – у вигляді поодиноких клітин або ж утворюють скупчення по 3–5–10 клітин. В окремих ділянках паренхіми селезінки кількість лімфоцитів із маркерами CD3 була ідентичною із новонародженими.

У селезінці поросят віком 7 днів вміст і розміщення Т-лімфоцитів із маркером CD3 подібні до таких у поросят попередньої вікової групи, хоча площа дещо більша й клітини розташовуються концентрованіше. Водночас часто виявляється нещільне розташування Т-клітин із маркерами CD3 у червоній пульпі селезінки та в маргінальній зоні по периметру лімфоїдних вузликів у вигляді кола. Такі клітини мають полігональну форму, нерівномірне забарвлення з вираженою зернистістю цитоплазми.

Починаючи з віку одна доба в лімфоїдних вузликах селезінки спостерігаються поодинокі (2–3) клітини з маркерами CD79, які локалізуються у центральній зоні вузлика. У тварин віком 7 днів кількість лімфоїдних вузликів що містять клітини з маркерами CD79, зростає.

На другому тижні життя процеси інфільтрації зрілими Т-лімфоцитами тканини селезінки дещо уповільнюються, – вони схожі з процесами, зареєстрованими у тварин попередньої групи. В крайовій зоні лімфоїдних вузликів селезінки Т-клітини з маркерами CD3 виявляються у незначній кількості. Враховуючи і динаміку зміни складу крові тварин у віці від 7 до 14 днів можна стверджувати про зменшення процесів диференціації Т-лімфоцитів у цей період розвитку поросят і, відповідно, зменшення відносної кількості лімфоцитів (із позначки  $26,1 \pm 1,60\%$  до  $25,7 \pm 1,57\%$ ). У червоній пульпі селезінки

спостерігаються поодинокі клітини з маркерами CD79, проте останні частіше знаходяться в В-залежній зоні лімфоїдних вузликів, що відповідають за гуморальний імунітет.

У тварин старше двохтижневого віку відбувається поступове зростання як відносної, так і абсолютної кількості зрілих лімфоцитів у крові (з  $25,7 \pm 1,57$  % до  $33,2 \pm 1,81$  %, що знайшло відображення і в цитоструктурі селезінки поросят віком 29 діб. Даний процес супроводжувався збільшенням площі та щільності розташування лімфоцитів із маркером CD3 у періартеріальних зонах лімфоїдних вузликів, які зливаються між собою. Клітини з маркерами CD79 у вигляді окремих скупчень із 2–4 клітини виявляються у лімфоїдних вузликах, що формують білу пульпу селезінки, та у її червоній пульпі.

Згідно з результатами імуногістохімічних досліджень селезінки, можна стверджувати, що від часу народження до віку тварин 7 діб відбувається стрімке зростання кількості клітин із маркерами CD3. Так, у новонароджених поросят – це поодинокі клітини у періартеріальній зоні лімфоїдного вузлика та червоній пульпі, незначні скупчення у вигляді підковоподібних структур навколо артерій. У поросят віком одна доба вищезазначені клітини дифузно розміщені навколо артерій періартеріальних лімфоїдних муфт і центральних артерій лімфоїдних вузликів у вигляді кола або ж формують різноманітні конфігурації; у червоній пульпі селезінки – у вигляді поодиноких клітин або утворюють скупчення по 3–5–10 клітин. В окремих ділянках паренхіми селезінки кількість лімфоцитів із маркерами CD3 була ідентичною із новонародженими.

У селезінці поросят віком 7 діб вміст і розміщення Т-лімфоцитів із маркером CD3 подібні до таких у поросят попередньої вікової групи, хоча площа дещо більша й клітини розташовуються концентрованіше. Водночас нерідко виявляється нещільне розташування Т-клітин із маркерами CD3 у червоній пульпі селезінки та в маргінальній зоні по периметру лімфатичних вузликів у вигляді кола. Такі клітини мають полігональну форму, нерівномірне забарвлення, з вираженою зернистістю цитоплазми.

До того ж, починаючи з віку одна доба, в лімфоїдних вузликах селезінки спостерігаються поодинокі (2–3) клітини з маркерами CD79, які локалізуються у центральній зоні вузлика. У тварин віком 7 діб кількість лімфоїдних вузликів що містять клітини з маркерами CD79, зростає.

На другому тижні життя процеси інфільтрації зрілими Т-лімфоцитами тканини селезінки дещо уповільнюються, вони схожі з процесами зареєстрованими у тварин попередньої групи. У крайовій зоні лімфатичних вузликів селезінки Т-клітини з маркерами CD3 виявляються у невеликій кількості. Враховуючи і динаміку зміни складу крові тварин у віці від 7 до 14 діб можна стверджувати про зменшення процесів диференціації Т-лімфоцитів у цей період розвитку поросят і, відповідно, зменшення відносної кількості лімфоцитів (із позначки  $26,1 \pm 1,60$  % до  $25,7 \pm 1,57$  %). У червоній пульпі селезінки спостерігаються поодинокі клітини з маркерами CD79, проте останні частіше знаходяться в В-залежній зоні лімфоїдних вузликів, що відповідають за гуморальний імунітет.

У тварин старше двохтижневого віку відбувається поступове зростання як відносної, так і абсолютної кількості зрілих лімфоцитів у крові (з  $25,7 \pm 1,57$  % до  $33,2 \pm 1,81$  %, що знайшло відображення і в цитоструктурі селезінки поросят віком 29 діб. Даний процес супроводжувався збільшенням площі та щільності розташування лімфоцитів із маркером CD3 у періартеріальних зонах лімфатичних вузликів, які зливаються між собою. Клітини з маркерами CD79 у вигляді окремих скупчень із 2–4 клітин виявляються у лімфоїдних вузликах, що формують білу пульпу селезінки, та у її червоній пульпі.

Паренхіма селезінки ділиться на червону і білу пульпи: червона пульпа селезінки новонароджених поросят становить понад  $84,94 \pm 0,48$  % загальної площі паренхіми органа, кількість білої пульпи становить  $7,12 \pm 0,30$  %. Остання, переважно, формує періартеріальну лімфоїдну тканину з незначною кількістю лімфоїдних вузликів.

Лімфатичні вузлики, залежно від фізіологічного стану тварини, часто відмежовані або непомітно переходять у червону пульпу. Їх площа поділяється



на ексцентрично розміщені поруч із центральними артеріями периартеріальні ділянки, що відповідають за клітинний імунітет, та В-залежні зони, відповідальні за гуморальний імунний захист.

Згідно з результатами імуногістохімічних досліджень селезінки нооовонароджених поросят, клітини із маркерами CD3 поодинокі виявляються у периартеріальній зоні лімфатичного вузлика (рис. 48–Б). В окремих ділянках спостерігають незначні скупчення таких клітин, які формують навколо артерій цитофігури на зразок підковоподібних структур (рис. 48–А). В червоній пульпі селезінки клітини з маркерами CD3 були поодинокі розташовані у цитопопуляції її паренхіми.

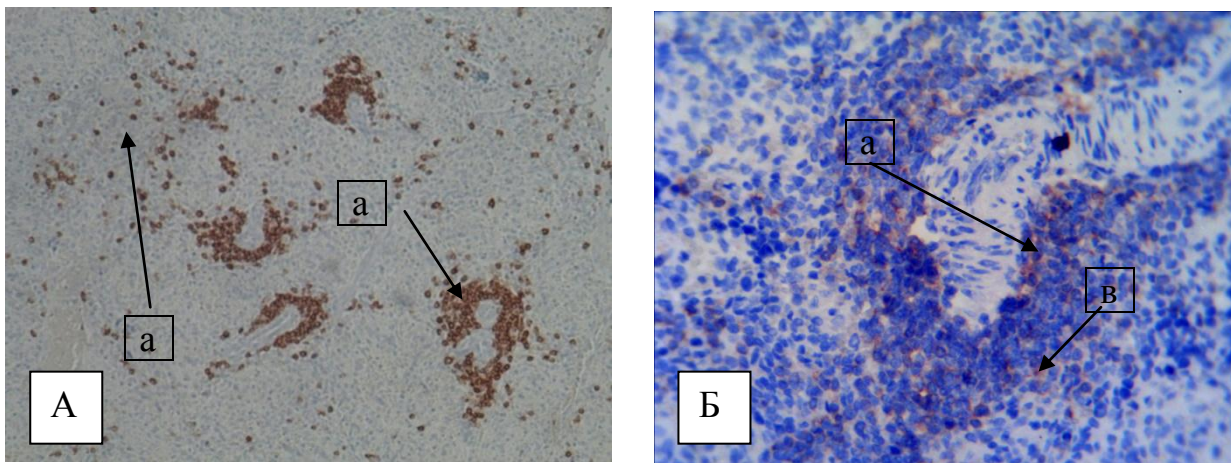


Рис. 48. Скупчення лімфоцитів із маркерами CD3 у селезінці новонародженої свійської свині: а – скупчення лімфоцитів із маркерами CD3 навколо артерій; б – поодинокі лімфоцити з маркерами CD3 у червоній пульпі; в – лімфоцити з маркерами CD3 у периартеріальній зоні. Забарвлення гематоксиліном із додатковим дофарбовуванням гематоксиліном Майєра. Збільшення x 80 (А); x 120

У селезінці добових поросят, згідно з результатами гістологічних досліджень, відбуваються подальші процеси диференціації, формування та розвиток цитоструктур білої пульпи селезінки. Клітин із маркерами CD3 дифузно розміщені навколо артерій периартеріальних лімфоїдних муфт і центральних артерій лімфоїдних вузликів у вигляді кола або формують різноманітні конфігурації. В окремих ділянках паренхіми селезінки кількість лімфоцитів із маркерами CD3 у периартеріальній зоні лімфоїдних вузликів була значно менша. Така неоднозначна щільність клітин із маркерами CD3 у

лімфоїдних вузликах, можливо, пов'язана з процесами антигенної стимуляції і, як наслідок, з формуванням і розвитком лімфоїдних вузликів. Лімфоцити з маркерами CD3 чітко виявляються і у червоній пульпі селезінки у вигляді поодиноких клітин, або ж утворюють скупчення по 3–5–10 клітин. До того ж в лімфоїдних вузликах селезінки спостерігаються поодинокі (2–3) клітини з маркерами CD79, які локалізуються у центральній зоні вузлика.

У селезінці поросят віком 7 діб вміст і розміщення Т-лімфоцитів із маркером CD3 подібні до таких у поросят попередньої вікової групи. У періартеріальній зоні лімфоїдних вузликів клітини з маркерами CD3 щільно прилягають одна до одної, утворюючи значні скупчення навколо артерій (рис. 49–А). Навколо лімфоїдних періартеріальних піхов, Т-клітини із маркерами CD3 формують видовжені утворення, клітини, які тісно контактують з адвентицією судин (рис. 49–Б). Водночас, часто виявляється нещільне розташування Т-клітин із маркерами CD3 у червоній пульпі селезінки та в маргінальній зоні по периметру лімфоїдних вузликів у вигляді кола. Такі клітини мають полігональну форму, нерівномірне забарвлення з вираженою зернистістю цитоплазми.

У селезінці семидобових поросят, порівняно з поросятами попередньої вікової групи, спостерігається зростання кількості лімфоїдних вузликів, що містять клітинні скупчення сформовані 2–3 лімфоцитами з маркерами CD79. В окремих випадках поодинокі клітини з маркерами CD79 виявляються й поза зоною лімфоїдних вузликів.

У поросят віком 14 діб у періартеріальних ділянках лімфоїдних вузликів селезінки, що відповідають за клітинний імунітет, спостерігається щільне розміщення клітин із маркерами CD3, які тісно прилягають до зовнішньої оболонки судин. Таке щільне розташування лімфоцитів із маркерами CD3 характерне й для періартеріальних лімфоїдних муфт, які, зазвичай, локалізуються навколо пульпарних артерій. Водночас у крайовій зоні лімфоїдних вузликів селезінки Т-клітини з маркерами CD3 виявляються у незначній кількості.

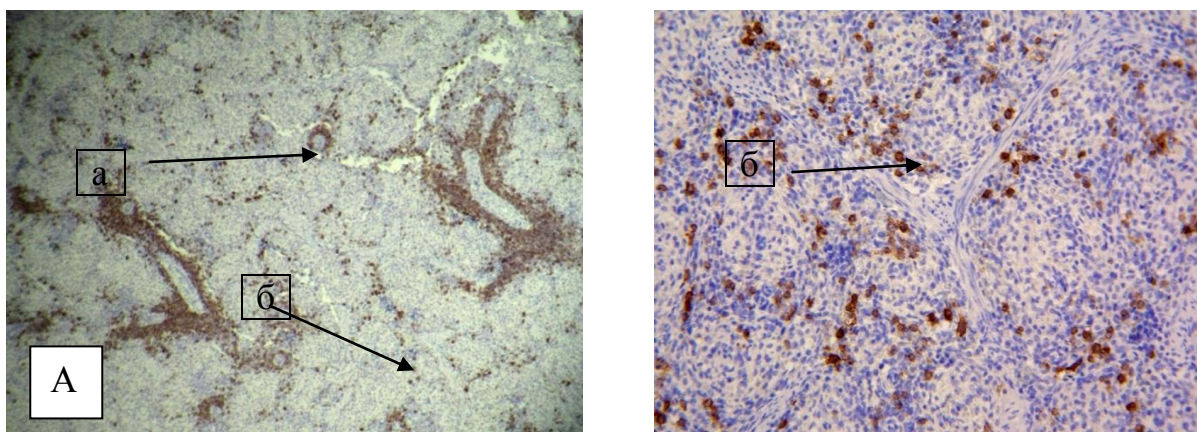


Рис. 49. Скупчення лімфоцитів із маркерами CD3 у селезінці свійської свині віком 7 діб: а – скупчення лімфоцитів із маркерами CD3 навколо артерій; б – поодинокі лімфоцити з маркерами CD3 у червоній пульпі. Забарвлення гематоксилином із додатковим дофарбовуванням гематоксилином Майєра. Збільшення x 80 (А); x120 (Б).

У червоній пульпі селезінки лімфоцити з маркерами CD3 в основному розподілені рівномірно по всій її площі. Разом із тим у ній спостерігаються поодинокі клітини з маркерами CD79, проте останні частіше знаходяться в В-залежній зоні лімфодних вузликів, що відповідають за гуморальний імунітет.

У селезінці поросят віком 29 діб розташування лімфоцитів з маркером CD3 подібне до такого, як і в поросят попередньої групи. Так, Т-клітини з маркерами CD3 формують щільні поля у періартеріальних зонах лімфатичних вузликів, які зливаються між собою (рис. 50).

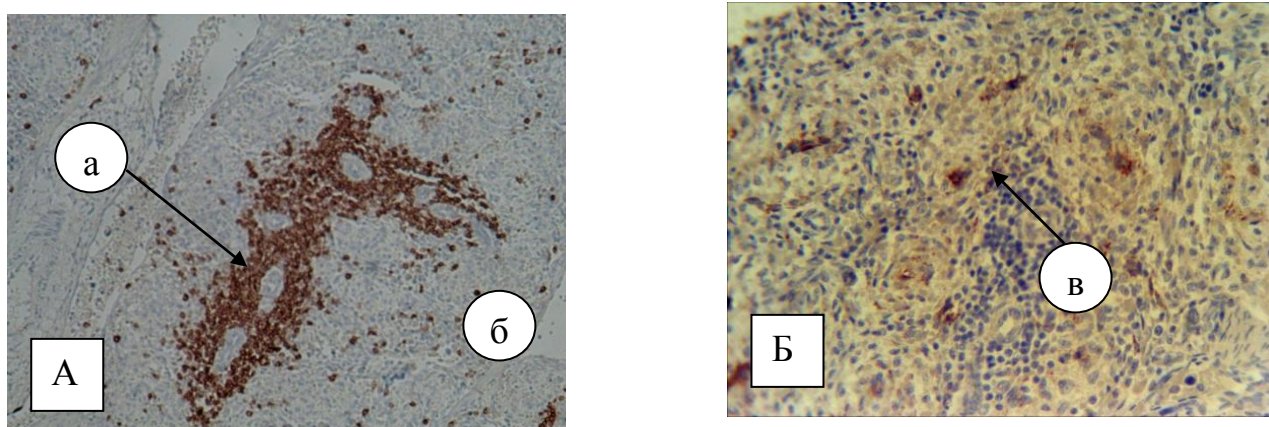


Рис. 50. Скупчення лімфоцитів із маркерами CD3 (А); розміщення лімфоцитів із маркерами CD79 (Б) у селезінці свійської свині віком 29 діб: а – скупчення лімфоцитів із маркерами CD3 навколо артерій; б – розміщення лімфоцитів із маркерами CD3 у червоній пульпі; в – клітини з маркерами CD79. Забарвлення гематоксилином із додатковим дофарбовуванням гематоксилином Майєра. Збільшення x160.

До того ж таке розміщення цитопопуляції клітин із маркерами CD3 утворює видовжені конфігурати різноманітної форми. У червоній пульпі селезінки Т-лімфоцити з маркерами CD3 рівномірно локалізуються по всій її площі. Клітини з маркерами CD79 у вигляді окремих скупчень із 2–4 клітин виявляються у лімфоїдних вузликах, що формують білу пульпу селезінки, а також у її червоній пульпі.

Імунокомпетентні клітини, що містяться в епітелії кишечника тварин, утворюють популяцію внутрішньоепітеліальних лейкоцитів, до складу якої входять лімфоцити, тканинні базофіли і зернисті лейкоцити, головна функція яких – захист слизових оболонок від дії антигенів (Кораблева Т. Р., 2011).

Окремі автори у своїх роботах повідомляють про те, що у новонароджених тварин між лімфоїдними вузликами відсутня тимусзалежна зона – зона утворена малими і середніми Т-лімфоцитами (Abe K. and Ito T., 1977; Шахламов В. А. та Гайдар Ю. А., 1984).

Результати наших досліджень суперечать зазначеному вище. Так, починаючи з перших годин життя в стінці дванадцятипалої кишки відбуваються інтенсивні процеси проліферації лімфоцитами з маркерами CD3. І якщо у новонароджених тварин це були згруповані по 2–4 клітини у сполучній тканині власної пластинки та ворсинках, а також незначні скупчення біля лімфоїдних вузликів, та поодинокі клітини у самому вузлику, то у поросят віком одна доба клітини з маркерами CD3 у слизовій оболонці тонкого відділу кишечника формують щільні дифузні, видовженої форми поля, які займають близько 40 % клітинної популяції.

Процеси заселення слизової оболонки зрілими Т-лімфоцитами дещо уповільнюються у тварин, починаючи з 7-добового віку. Так, у тварин вищезазначеної вікової групи зрілі Т-лімфоцити у окремих лімфатичних вузликах займають до 55 % його площі й мають досить щільну концентрацію розташування, а у тварин віком 14 діб цей показник становить близько 60 %. Слід зазначити, що в багатьох вузликах реєструються лише поодинокі клітини з маркерами CD3 у тварин віком 7 діб, а тварин старших вікових груп їх кількість

поступово зростає. Зрілі Т-лімфоцити виявляються місцями у вигляді значних полів, у міжвузликовій лімфоїдній тканині. Лімфоцити з маркерами CD3 також знаходяться у ворсинках та між криптами кишечнику.

Кількість клітин із маркерами CD79 у тонкій кишці також має тенденцію до зростання. Ці клітини у більшості випадків знаходяться в стромі ворсинок та між криптами і міжвузликовій лімфоїдній тканині. Поодинокі вони розташовані у субпопуляції лімфоїдних вузликів, у їх центральних ділянках та периферії. У тварин віком 29 діб найбільша кількість В-лімфоцитів локалізується на поверхні слизової оболонки та у ділянках кишечних крипт, крім того такі скупчення спостерігаються навколо кровоносних судин слизової оболонки.

Таким чином, результати проведених імуногістохімічних досліджень свідчать, що клітини з маркером CD3 мають особливості розташування: у тимусі найбільше таких клітин виявляється у мозковій речовині часточок та біля тимусних тілець Гасалля; у лімфатичних вузлах – лімфоїдних вузликах та мозкових тяжках; селезінці – періартеріальних ділянках лімфатичних вузликів; слизових оболонках кишечнику – у лімфатичних вузликах і дифузній лімфоїдній тканині.

Результати проведених досліджень свідчать що характерною особливістю органів кровотворення та імунного захисту новонароджених поросят є незавершеність структури їх тканинних компонентів. У селезінці й лімфатичних вузлах значно переважає дифузна лімфоїдна тканина, тоді як формування лімфатичних вузликів, особливо із центрами розмноження, до кінця не завершується. У тимусі ж спостерігається значний розвиток лімфоїдної тканини, яка чітко розподіляється на мозкову і кіркову речовини з переважанням останньої. Лімфоїдна тканина органів імунної системи поросят на ранніх етапах постнатального періоду онтогенезу максимально сформована зрілими Т-лімфоцитами з маркерами CD3, що вказує на домінування у них клітинних механізмів імунітету та В-лімфоцитами з маркерами CD79. Це свідчить про гуморальні механізми імунітету. Їх кількість і щільність

розміщення з віком поросят зростає. Таким чином, клітини слизових оболонок (поодинокі та локалізовані в лімфоїдних бляшках) сприяють формуванню місцевого імунітету.

Враховуючи вищезазначене можна стверджувати, що новонароджені тварини мають певну природну резистентність організму, в кооперації виконання функції якої беруть участь імунокомпетентні структури травного тракту поросят. Можна стверджувати, що відбувається утворення реактивних імунокомпетентних структур: інтерепітеліальних лімфоцитів, формування лімфоїдної тканини й поетапне становлення ЛВ.

Таким чином, параметри гісто- та цитоструктур імунокомпетентних органів у клінічно здорових тварин завдяки комплексній оцінці морфофункціонального стану тимусу, лімфатичних вузлів, селезінки та лімфоїдних утворів слизових оболонок кишечника, що включає традиційні гістологічні та морфометричні методи дослідження та імуногістохімічну оцінку інформативних маркерів, слід використовувати як показники норми в процесі діагностики імунодефіцитного стану тварин.

Апарат травлення, що забезпечує організм поживними речовинами, у значній мірі знаходиться під впливом екзогенних антигенів. Тому з розвитком організму у слизовій оболонці кишечника, як захисний механізм, формується значна кількість лімфоїдної тканини у вигляді лімфатичних вузликів, якій належить важлива роль у ланці периферійної імунної системи. Таким чином Т-лімфоцити (клітини з маркерами CD3) забезпечують клітинно-опосередковані форми захисту слизових оболонок, а характер їх розташування має свої особливості залежно від віку тварин та відділу кишечника.

Так, за даними імуногістохімічних досліджень, у новонароджених поросят поодинокі лімфоцити з маркерами CD3 згруповані по 2–4 клітини у сполучній тканині власної пластинки та ворсинках дванадцятипалої кишки (рис. 51).

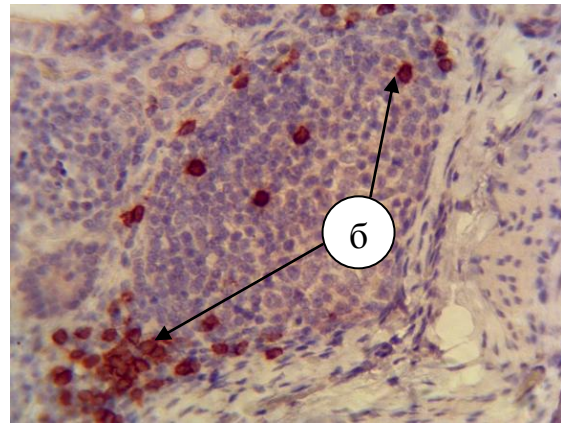
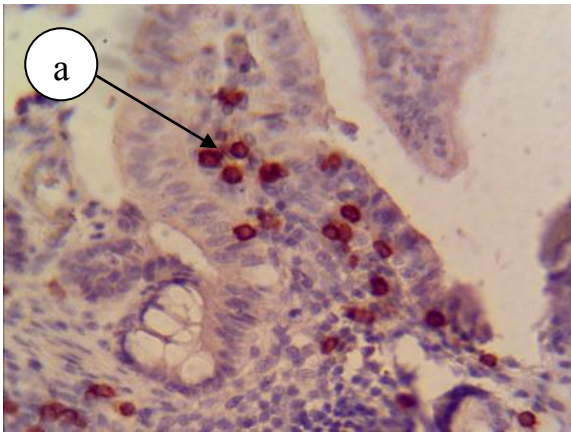


Рис. 59. Розташування лімфоцитів із маркерами CD3 у слизовій оболонці дванадцятипалої кишки новонародженої свійської свині: а – лімфоцити з маркерами CD3 у ворсинці; б – лімфоцити з маркерами CD3 у лімфатичному вузлику. Забарвлення гематоксиліном із додатковим дофарбовуванням гематоксиліном Майєра. Збільшення x 200.

Водночас, у власній пластинці та підслизовій основі такі лімфоцити містяться у вигляді незначних скупчень біля сформованих лімфатичних вузликів та у вигляді поодиноких клітин у самому вузлику. На окремих ділянках слизової оболонки дванадцятипалої кишки виявляються поодинокі клітини з маркерами CD79.

У порожній кишці клітини з маркерами CD3 виявляються в апікальній частині цитоплазми стовпчастих епітеліоцитів епітеліальної пластинки, стромі ворсинок, у власній пластинці слизової оболонки та цитоплазмі стовпчастих клітин, які формують крипти кишечника. Клітини з маркерами CD79 у стінці порожньої кишки знаходяться між криптами та в стромі ворсинок (рис. 60).

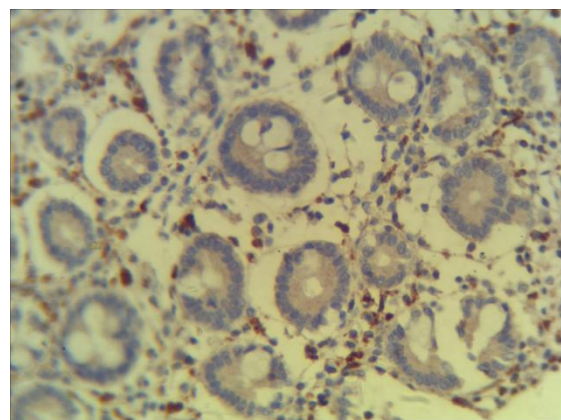
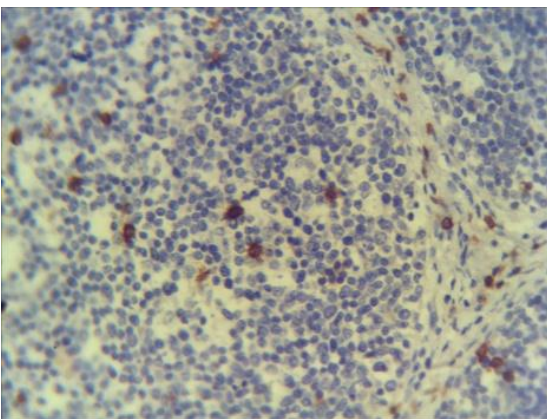


Рис. 60. Розташування лімфоцитів із маркерами CD3 (А) з маркерами CD79 (Б) у слизовій оболонці порожньої кишки новонародженої свійської свині. Забарвлення гематоксиліном із додатковим дофарбовуванням гематоксиліном Майєра. Збільшення x 120 (А); x 200 (Б).

У товстій кишці поросят першої групи лімфоцити з маркерами CD3 поодинокі локалізуються між криптами з дистального відділу епітеліоцитів та у лімфоїдній тканині. Водночас, апікальна ділянка цитоплазми епітеліоцитів, строма ворсинок та власна пластинка слизової оболонки містять окремі клітини з маркерами CD79.

У поросят віком одна доба клітини з маркерами CD3 у слизовій оболонці тонкого відділу кишечника формують щільні дифузні, видовженої форми поля, які займають близько 40 % клітинної популяції (рис. 61).

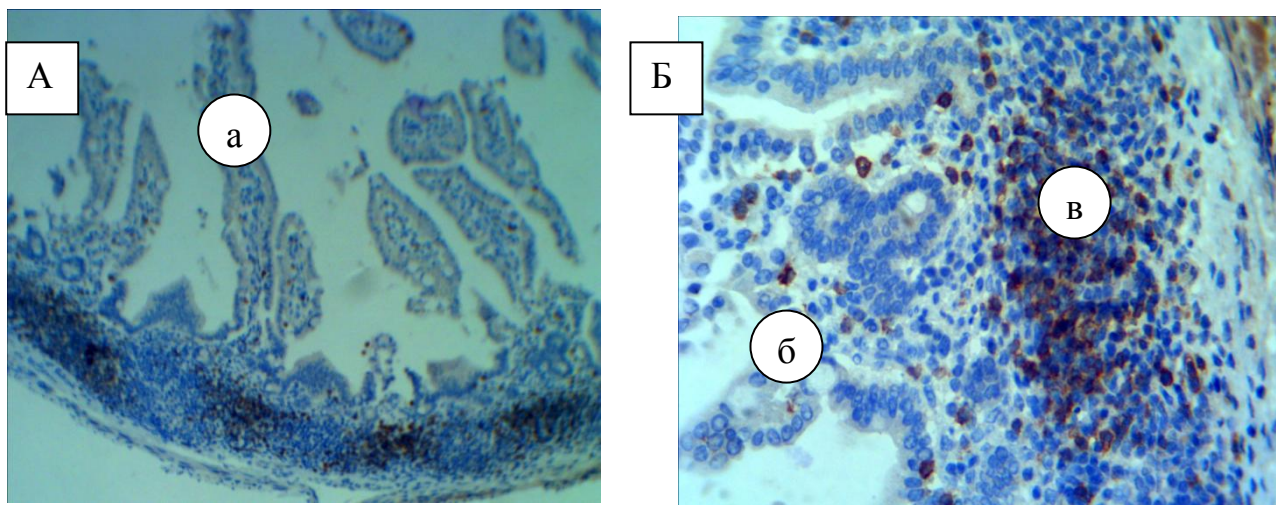


Рис. 61. Розташування лімфоцитів із маркерами CD3 у власній пластинці слизової оболонки дванадцятипалої кишки свійської свині віком одна доба: а – ворсинки; б – слизова оболонка; в – скупчення лімфоцитів із маркерами CD3. Забарвлення гематоксилином із додатковим дофарбовуванням гематоксилином Майєра. Збільшення x 80 (А); x 200 (Б).

В окремих ділянках слизової оболонки дванадцятипалої кишки знаходяться поодинокі клітини з маркерами CD3. Клітини з маркерами CD3 поодинокі виявляються і в стромі крипт. У лімфатичних вузликах, які знаходяться у товщі підслизової основи та навколо них, такі клітини формують незначні скупчення або поодинокі розташовуються у цитопопуляції сформованих вузликів.

У товстій кишці поросят віком одна доба лімфоцити з маркерами CD3 розміщені між криптами та у лімфоїдній тканині біля лімфатичних вузликів, де формують видовжені горизонтальні тяжі (рис. 62–А). Зростає кількість



лімфоцитів із маркерами CD79 у стромі крипт і вузликах слизової оболонки сліпих відростків (рис. 62–Б).

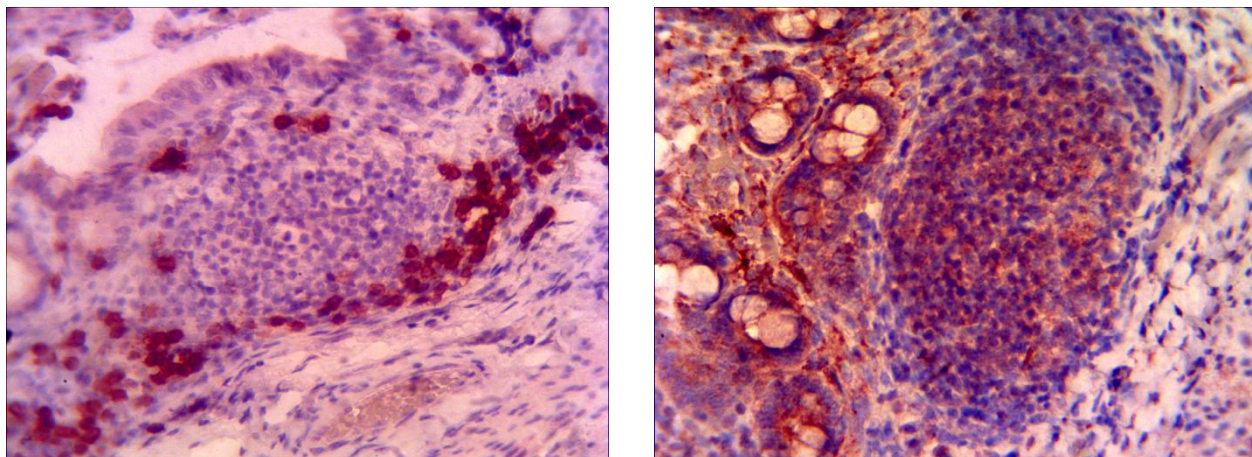


Рис. 62. Розміщення лімфоцитів із маркерами CD3 (А), CD79 (Б) у лімфоїдних вузликах слизової оболонки товстої кишки свійської свині віком одна доба. Забарвлення гематоксиліном із додатковим дофарбовуванням гематоксиліном Майєра. Збільшення x 200.

У поросят віком 7 діб, в порівнянні з попередньою віковою групою, збільшується кількість Т-лімфоцитів, експресуючих антигенні маркери CD3. Частина CD3 лімфоцитів розміщена у підслизовій основі тонкого відділу кишечника дифузно, а інші утворюють у власній пластинці слизової оболонки скупчення з 3–4 клітин навколо крипт. Такі лімфоцити виявляються поодинокі майже у кожному лімфатичному вузлику власної пластинки та підслизовій основі слизової оболонки й місцями у вигляді значних полів у міжвузликовій лімфоїдній тканині. Вміст клітин із маркерами CD79 у тонкій кишці, порівняно з поросятами попередньої вікової групи зростає. Такі клітини переважно знаходяться в стромі ворсинок та між криптами.

У товстій кишці поросят даної вікової групи лімфоцити з маркерами CD3 виявляються частіше у дифузній лімфоїдній тканині біля лімфоїдних вузликів де формують значні скупчення, а також на одному із полюсів лімфоїдних вузликів. Місцями такі клітини поодинокі розміщені у зоні вузликів та біля основи кишечних крипт. Кількість Т-лімфоцитів із маркерами CD79 у стромі крипт зростає.

У лімфоїдній тканині слизової оболонки тонкого відділу кишечника лімфоцити з маркерами CD3 містяться в лімфатичних вузликах, міжвузиковій дифузній лімфоїдній тканині, у ворсинках й криптах кишечника й між ними. Такі клітини у окремих лімфатичних вузликах займають близько 55 % його площі й мають досить щільну концентрацію розташування вище вказаних клітин. Однак слід зазначити, що в багатьох вузликах реєструються лише поодинокі клітини з маркерами CD3.

Розміщення та наявність клітин із маркерами CD79 у тонкій кишці поросят віком 14 діб подібне, до тварин попередньої вікової групи: клітини з маркерами CD79 частіше виявляються у стромі ворсинок та між криптами і міжвузиковій лімфоїдній тканині.

Субпопуляція клітин із маркерами CD3 у слизовій оболонці товстої кишки мала у поросят віком 14 діб свої характерні особливості: значна кількість Т-лімфоцитів з маркерами CD3 виявлялася між кишечними криптами та в апікальній частині лімфоїдних вузликів, які формують лімфоїдні бляшки.

В окремих лімфоїдних вузликах такі клітини локалізуються з обох їх полюсів, де утворюють скупчення з 15–20 клітин. Т-лімфоцитів з маркерами CD79 виявляються переважно у кишечних криптах і між ними. Поодинокі клітини розташовані у субпопуляції лімфоїдних вузликів, у їх центральних ділянках та периферії.

На ранньому етапі постнатального періоду онтогенезу відбувається швидке становлення гістоструктури органів імунного захисту, передусім формування та диференціація гісто- і цитоструктур лімфоїдних бляшок слизової оболонки кишечника. Це пов'язано з тим, що лімфоїдні бляшки є першою ланкою дії на них антигенів, внаслідок їх потрапляння в організм через травний тракт. У цей період у лімфоїдних бляшках значно зростає маса лімфоїдної тканини й активуються процеси формування та диференціації лімфоцитів із маркерами CD3, які беруть участь у забезпеченні клітинної імунної відповіді, та CD79, що відповідають за утворення антитіл.

Розміщення й локалізація Т-лімфоцитів (клітини з маркерами CD3), що забезпечують клітинно-опосередковані форми захисту слизових оболонок, у поросят віком 29 діб мають свої особливості. У лімфоїдній тканині лімфатичних вузликів, що формують лімфатичні бляшки, клітини з маркерами CD3, в окремих випадках, займають понад 60 % від загальної площі лімфоїдного вузлика й мають досить щільну концентрацію їх розташування. У багатьох вузликах виявляється незначна кількість таких клітини, проте у відсотковому відношенні їх було набагато більше, ніж таких у поросят попередніх вікових груп. Лімфоцити з маркерами CD3 також знаходяться у ворсинках та між криптами кишечнику.

Найбільша кількість В-лімфоцитів (CD79) локалізується на поверхні слизової оболонки та у ділянках кишечних крипт. Крім того такі скупчення спостерігаються навколо кровоносних судин слизової оболонки, переважно, внаслідок міграції В-лімфоцитів у кров'яне русло. В лімфоїдних вузликах ці клітини виявляються у незначній кількості й знаходяться переважно в їх центральній зоні.

У слизовій оболонці товстої кишки незначна кількість клітин із маркерами CD3 локалізується у лімфоїдних вузликах. У дифузній лімфоїдній тканині, яка розміщена по периметру вузликів і формує разом з ними лімфоїдні бляшки, лімфоцити з маркерами CD3 знаходяться у вигляді дифузних скупчень. Деякі лімфоцити з маркерами CD3 містяться між кишечними криптами та у їх стромі (рис. 63).

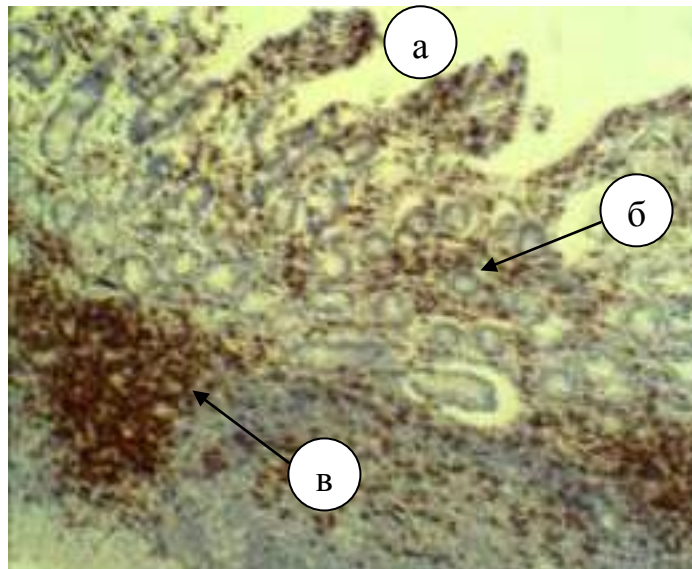


Рис. 63. Розміщення лімфоцитів із маркерами CD3 у слизовій оболонці товстої кишки свійської свині віком 29 днів: а – ворсинки; б – лімфоїдна бляшка; в – дифузне розміщення лімфоцитів з маркерами CD3. Забарвлення гематоксиліном із додатковим дофарбовуванням гематоксиліном Майєра. Збільшення x 120.

Поодинокі Т-лімфоцитів із маркери CD79 утворюють субпопуляції лімфоїдних вузликів у вигляді поодиноких клітин і виявляються у ділянках власної пластинки між кишечними криптами. Таких клітин значно більше, ніж у поросят попередніх вікових груп.

Таким чином, лімфоїдна тканина органів імунної системи поросят сформована значною кількістю лімфоцитів, серед яких домінуюча кількість зрілих Т-лімфоцитів з маркерами CD3, які беруть участь у забезпеченні клітинної імунної відповіді, а також В-лімфоцитами з маркерами CD79, які відповідають за утворення антитіл, тобто, гуморальну імунну відповідь.

Їх локалізація та щільність розміщення у тій чи іншій ланці імунної системи мають свої особливості, залежно від їх функції та віку поросят: у тимусі найбільше таких клітин виявляється у мозковій речовині часточок та біля тимусних тілець Гасаля; у лімфатичних вузлах – лімфатичних вузликах та мозкових тяжах; селезінці – періартеріальних ділянках лімфатичних вузликів; слизових оболонках кишечника – у лімфатичних вузликах та дифузній лімфоїдній тканині. До того ж у клітинному складі на всіх ранніх етапах постнатального періоду онтогенезу домінують зрілі Т-лімфоцити з маркерами

CD3 над В-лімфоцитами з маркерами CD79. Їх кількість і щільність розміщення з віком поросят зростає.

### **3. Основні клітинні та гуморальні фактори крові**

Для того, щоб об'єктивно оцінити стан захисних сил організму в цілому, необхідні знання оптимального рівня показників, що характеризують клітинну і гуморальну системи стійкості, а також факторів, які впливають на формування імунобіологічної системи організму в процесі його життєдіяльності. До числа факторів, що впливають на рівень продуктивності свиней, важлива роль відводиться рівню фізіологічного розвитку організму поросят у перші місяці життя, коли відбувається активне формування багатьох систем організму, що забезпечують гомеостаз. Життєздатність та стійкість поросят до захворювань різної етіології в цей період залежать саме від становлення імунобіологічної системи.

Кров – своєрідна рідка тканина, яка відноситься до групи тканин внутрішнього середовища (сполучних тканин), що циркулює в судинах завдяки ритмічним скороченням серця. Кров, як один із видів тканин внутрішнього середовища, складається з клітин (формених елементів) і міжклітинної речовини (плазми).

Окремі науковці (Чумаченко В. зі співавт. 2004; Кравець Т. П., Вершигора А. Ю., 2005; Трюханова Т. І., 2008; Ed. Douglas, 2010) у своїх роботах зазначають, що особливостями цього виду тканини є: рідка міжклітинна речовина, що забезпечує переміщення клітин судинним руслом; ізольоване, вільне розташування клітин у міжклітинній речовині; окреме розташування різних видів клітин (камбіальних, стовбурових і таких, що розвиваються; зрілих і старіючих). Це означає, що утворення нових клітин крові (гемопоез) відбувається в кровотворних органах, а в периферичній крові судинного русла циркулюють зрілі та старіючі клітини; руйнування старих клітин здійснюється також у кровотворних органах. Характерним для крові як тканини є короткий цикл розвитку популяції клітин крові та циркуляція клітин

крові в процесі життєвого циклу. Рух крові відбувається в такому порядку: із кровотворних органів – в судинне русло; із судинного русла – у всі тканини й органи організму, потім знов до судинного русла, звідки повертається до кровотворних органів, де відбувається поповнення популяції клітини, втрата яких має місце на всіх ділянках. Завдяки цьому підтримується сталість складу популяції клітини крові.

Кров виконує життєво важливі функції: транспортну, трофічну, гуморальну, дихальну, гомеостатичну, захисну. Спільно з нервовою та ендокринною системами кров бере участь у підтримці гомеостазу – сталості внутрішнього середовища організму, в тому числі імунного гомеостазу. Загальний об'єм крові ссавців становить приблизно 10–11 % маси тіла коней, 8–9 % – собак, 7 % – котів, жуйних, лабораторних гризунів, 5–6 % – свиней.

У свиней ідентифіковано 16 груп крові за антигенами еритроцитів (табл. 10), які об'єднані в системах EAA-EAP (С. К. Domrock зі співавт., 1982). Система EAA найважливіша, контролює експресію двох еритроцитарних антигенів: А та О. Локуси генів цих рецепторів є домінантними, крім того є рецесивний ген S.

Таблиця 10

### Системи груп крові домашніх тварин

Види тварин	Системи груп крові	Характер антитіл
ВРХ	А, В, С, Е, F, J, L, Мсистема , R, S, Z, T	Гемолізуючі
Вівці	А, В, С, D, M, R	Гемолізуючі Аглютинуючі (лише D)
Свині	А, В, С, Е, F, G, H, I, J, K, L, M, N, O, P	Аглютинуючі Гемолізуючі Антиглобуліни
Коні	А, В, С, D, K, P, Q, U	Аглютинуючі Гемолізуючі
Собаки	DEA 1.1, 1.2, 3, 4, 5, 6, 7, 8	Аглютинуючі Гемолізуючі Антиглобуліни
Коти	AB	Аглютинуючі Гемолізуючі

Поросята з геномом AOSs або OOSs матимуть групу крові А, геном OOSs дасть групу О, поросята з геномами AOSs та OOSs не матимуть ні еритроцитів ні рецепторів А, ні рецепторів О. У випадку розвитку конфлікту мати-плід (якщо у матері геном AOSs або OOSs) у новонароджених поросят із групами крові А або О розвивається неонатальна пурпура, запобігти якій можна, не допускаючи отримання молозива.

На частку плазми припадає 60 % від загального об'єму крові. Плазма – це рідка складова частина крові, яка містить 90–92 % води та 8–10 % сухих речовин, у складі яких приблизно 9 % органічних і 1 % мінеральних речовин. Основні органічні речовини плазми – білки (альбуміни, глобуліни, фібриноген), жири (фосфоліпіди, холестерин), вуглеводи (глюкоза), амінокислоти та ін. Альбуміни забезпечують перенесення різних речовин: вільних жирних кислот, білірубіну та ін. Імунні білки (антитіла), більшість яких міститься в гамаглобуліновій фракції, називають імуноглобулінами (Ig). Фібриноген бере участь у процесах згортання (зсідання) крові.

Кількісний клітинний склад крові свійських тварин неоднаковий. Співвідношення кількості клітин крові називають формулою крові (гемограма), а співвідношення різновидів лейкоцитів – лейкоцитарною формулою. Клітинний склад крові свійських тварин наведено в таблиці 11.

Жодна тканина організму не використовується з діагностичною метою так часто як кров. Клінічний аналіз крові – одне з найпоширеніших і доступних клініко-лабораторних досліджень. Організм тварин, його кровотворні органи надзвичайно чутливі до різних патологічних впливів, а картина крові є відображенням цих впливів. Кровотворна система завжди характеризує ті зміни, які відбуваються в організмі, й, відповідно, вивчення показників периферичної крові є одним із первинних компонентів діагностичного обстеження тварини, а також важливим діагностичним методом. Гематологічні дослідження дають змогу у комплексі з клінічним обстеженням діагностувати приховані чи субклінічні форми захворювання, диференціювати схожі

захворювання, прогнозувати закінчення захворювання, що допомагає лікарю зорієнтуватись у шляхах вибору подальших методів дослідження та лікування.

Таблиця 11

**Клітинний склад крові різних видів тварин (Маслянюк Р. П.)**

Вид тварини	Кількість еритроцитів, млн.клітин/мм <sup>3</sup>	Діаметр еритроцитів, мкм	Кількість лейкоцитів, тис. клітин/мм <sup>3</sup>	Лейкоцитарна формула, %					Кількість тромбоцитів, тис. клітин/мм <sup>3</sup>
				базофіли	еозинофіли	нейтрофіли	лімфоцити	моноцити	
<b>ВРХ</b>	5-9	5,5	4-12	0,3	6,7	30	58	5	260-700
<b>Вівця</b>	7-14	4,5	4-12	0,5	5	31,5	60	3	270-500
<b>Коза</b>	10-18	4,0	4-13	0,5	5	35,5	56	3	300-900
<b>Верблюд</b>	9,5-12	-	6-14	0,3	3	51	43	2,7	200-400
<b>Олень</b>	6,5-8,5	-	5-10,7	-	6,8	37	50	6,6	200-500
<b>Кінь</b>	7-9,5	5-5,8	9-11	0-5	3-6	50-60	18-35	2,5-3	300-350
<b>Свиня</b>	6-6,5	6-8	15-20	1-1,5	3-8	36-72	24-57	2,3-5	240-350
<b>Собака</b>	5,2-8,4	7,1	7-15	1	5	66	22	6	250-550

Першочергове значення в гемограмі належить співвідношенню та збалансованості її компонентів. Кравец Т. П. (2008) зазначає, що аналіз кількісних і якісних змін у крові дозволяє без проведення спеціальних методів дослідження орієнтовно оцінити в тому числі й стан різних ланцюгів імунної системи. Імунобіологічна система організму досить динамічна, і її стан обумовлений не лише її генетичними особливостями, але й віком, умовами утримання та іншими факторами.

Результати наших досліджень свідчать, що у поросят упродовж першого місяця життя спостерігаються кількісні зміни еритроцитарного складу крові. У



крові в перші години після народження кількість еритроцитів становила 4,37 Т/л. Макроцитоз еритроцитів свідчить про інтенсивне протікання процесів медулярного еритропоезу.

За даними Снітинського В. В. (1994), Соколова В. Г. (2001), Тихонова М. М. зі співавт. (2005), характер адаптації синтетичних і енергетичних функцій метаболізму в тканинах новонароджених тварин суттєво залежить від стану киснево-транспортної функції еритроцитів. Зумовлено це тим, що в період пренатального розвитку тварин за умов низького парціального тиску кисню основна функція еритроцитів забезпечується високою інтенсивністю зв'язування кисню з гемоглобіном. Після народження тварина починає отримувати достатню кількість кисню, тому зникає потреба в компенсаторному підсиленні еритропоезу. Спостерігається руйнування на 25 % циркулюючих у крові еритроцитів, а це, на тлі недостатності ферментних систем печінки, може призвести до розвитку фізіологічної жовтяниці новонароджених.

Результат проведених нами (Панікар І. І., 2013; Панікар І. І., Ничік С. А., 2014) досліджень вказує, що відбувається зменшення кількості еритроцитів на 22,8 % (із 4,6 Т/л у поросят віком 1 доба до 3,6т/л у поросят віком 7 діб). Факт розвитку фізіологічної жовтяниці новонароджених підтверджено проведеним нами біохімічним дослідженням крові, в результаті якого у тварин перших днів життя було зареєстровано підвищення вмісту білірубіну більше ніж удвічі, переважно за рахунок збільшення непрямого білірубіну – 14,2 ммоль/л.

Для крові новонароджених поросят характерним є підвищений вміст гемоглобіну – 117 г/л. Однак уже з перших днів після народження кількість гемоглобіну починає знижуватись, у тварин віком 7 діб цей показник становить 86 г/л, кількість еритроцитів – 3,6 Т/л. Очевидно, таке зниження кількості еритроцитів, а, відповідно, й гемоглобіну, пов'язане з підвищеним гемолізом фетальних еритроцитів. У подальшому встановлено тенденцію до збільшення вмісту гемоглобіну, а також кількості еритроцитів до віку 29 діб тварин, відповідно, до 89 г/л та 5,6 Т/л. Однак, кількість еритроцитів зменшується на

22 % за рахунок руйнування клітин, а надалі поступово зростає й практично досягає рівня дорослих тварин –  $5,5 \times 10^6$ /мм (за даними Карпуть І. М., 1977).

Від часу народження до зрілості білковий склад крові проходить низку змін: збільшується вміст білків та встановлюються певні співвідношення між білковими фракціями (Понд У. et al., 1983).

ШОЄ виявляє зміни в співвідношенні білкових компонентів плазми крові, кількості та об'єму еритроцитів за різних захворювань. ШОЕ залежить від співвідношення білків різних фракцій плазми крові, кількості та об'єму еритроцитів. Так, альбуміни уповільнюють зсідання еритроцитів, а глобуліни прискорюють. Підтвердженням вищезазначеного є максимальна ШОЕ у тварин віком 7 діб – 4,3 (мл/г), у яких показник глобулінової фракції є найбільшим – 53,8 % у порівнянні з іншими віковими групами. На нашу думку, це пов'язано з надходженням у перші дні життя в організм новонароджених тварин значної кількості глобулінів із материнським молоком. За даними Сидорова М. А. (2006), молозивні імуноглобуліни, виконавши функцію екстреного захисту, вже з 6–8 дня поступово руйнуються й виводяться з організму.

Результати наших досліджень, а також дані досліджень інших науковців (Віщур О. І. 2008; Кокарев А. В., 2011; Чумаченко В. В., 2004; Tizard Ian R., 2004; Панікар І. І., 2012, 2014) свідчать, що для новонароджених тварин характерна транзиторна гіпогамаглобулінемія (6,7 г/л), пов'язана з недостатньою функціональною здатністю імунної системи молодняку до синтезу власних антитіл, що триває 1–2 місяці до завершення розвитку імунної системи.

Лімфоцити займають центральне місце в імунологічних реакціях. Вони відповідають за продукцію та доставку антитіл, частково виконують фагоцитарну функцію. У дорослих тварин, за даними Карпуть І. М. (1986), у нормі їх вміст у периферичній крові становить 55 % від загальної кількості лейкоцитів. Проведеним дослідженням в периферійній крові у поросят перших годин життя зареєстровано 72 % лімфоцитів.

**Морфологічний склад крові, вміст гемоглобіну та ШОЕ свійської свині першого місяця життя ( $M \pm m$ ;  $n=10$ )**

Показник та одиниці вимірювання	1–2 години (перша група)	1 доба (друга група)	7 діб (третя група)	14 діб (четверта група)	29 діб (п'ята група)
Еритроцити, Т/л	4,37±0,07	4,6±0,088*	3,6±0,05*	4,06±0,07*	5,6±0,07*
Нв, г/л	117, 7±1,5	98,1±0,68*	86,5±0,7*	88,4±1,04*	89,0±0,97*
ШОЕ, мм/Г	2,6±0,7	1,7±0,67*	4,3±0,95*	2,1 ±1,19	1,8±0,79
Лейкоцити, Г/л	27,1±3,93	15,7±0,12*	9,05±0,82*	7,44±0,09*	6,7±0,23*
Еозинофіли, %	2,7±1,25	1,1±0,74*	0,8±0,63*	1,1±0,74*	1,3±1,06*
Базофіли, %	0,4±0,52	0,6±0,52	0,8±0,63	0,5±0,53	0,5±0,53
Нейтрофіли:					
паличкоядерні, %	1,2±0,63	13,7±1,77*	2,5±0,71*	11,7±1,25*	6,4±1,84*
сегментоядерні, %	21,5±5,8	53,8±4,29*	34,2±12,59*	46 ±1,76*	34,1±6,1*
Моноцити, %	2,3±0,95	6,2±0,92*	7,4±2,6*	6,2 ±0,92*	±1,83*
Лімфоцити,%	72,0±5,77	24,6±3,95*	54,2±12,31*	34,8 ±7,91*	46,4±7,29*

Примітка: \* –  $p < 0,05$  у порівнянні з показником першої групи

З часом, ймовірно, внаслідок активації роботи кісткового мозку, відбувається зростання відсотка нейтрофілів і включення першої ланки імунного захисту організму – неспецифічного імунітету. Впродовж першої доби цей показник збільшується майже на 44,8 %; при цьому: паличкоядерні на 12,5 % а сегментоядерні на 22,3 % в порівнянні з 9,8 та 29,4 % (за Карпут І. М., 1977).

Мечніков І. І. (1952), Ісачкова Л. М., Плехова Н. Г. (1997); Краснова М. І. (2001), Долгушин І. І. із співавт. (2008) та ін., в своїх роботах зазначали, що нейтрофіли є високоспеціалізованими клітинами та займають одну з найбільш активних позицій у системі гуморально-клітинної кооперації крові й сполучної тканини і є важливим фактором тканинної резистентності. Ці клітини в

багатьох випадках визначають стійкість тканини до мікробної агресії, гостроту ранньої фази запалення та ефективності процесів репарації. Вони спрямовані на видалення факторів, несумісних із гармонією внутрішнього середовища, забезпечуючи базальний рівень захисту від пошкоджень. Нейтрофіли становлять 25–70 % загальної кількості лейкоцитів; діаметр їх 8–14 мкм, округлі, здатні мігрувати із капілярів до вогнища запалення у тканинах, живуть близько 8-и діб, у крові знаходяться 8–12 годин.

Рецептори плазмолемі нейтрофілів сприймають різні сигнали, розпізнають інші клітини та компоненти міжклітинної речовини, а сама плазмолема формує випинання різної форми, що зв'язані з рухом клітини та фагоцитозом, бере участь у транспорті речовин, процесах ендо- та екзоцитозу. На поверхні нейтрофілів є рецептори адгезивних речовин, цитокінів, колонієстимулюючих факторів (КСФ), медіаторів запалення, імуноглобулінів, деяких мікробних продуктів. Ці дані про структуру і функцію нейтрофілів характеризують їх як секреторні клітини з найбільш розвиненою порівняно з іншими клітинами організму здатністю активного руху. Все необхідне для руху нейтрофіл отримує на стадіях розвитку, що передували виходу з кісткового мозку в кров. Багато проявів функціональної активності у вогнищі запалення нейтрофіл реалізовує без залучення будь-яких нових додаткових хімічних елементів, а за наявності кисню здійснює повну функцію.

За даними Нестерової І. В. зі співавт. (2008), нейтрофільні гранулоцити регулюють вивільнення макрофагальних запальних протеїнів із незрілих дендритних клітин та Т-лімфоцитів, і тим самим запускають ініціювання імунної відповіді. Борисевич В. Б. з співавт. (2010) вважають, що сегментація ядра, як характерна ознака нейтрофільних гранулоцитів, відображає закладену в ньому здатність до формування позаклітинних пасток (сітчасті структури, що містять ДНК), синтез яких проходить стадії диспергування, стиснення і викидання пасток.

Долгушин І. І. зі співавт. (2008), Нестерова І. В. зі співавт. (2008) у своїх роботах зазначають, що виконання нейтрофілами мікробоцидної,

цитотоксичної та цитолітичної функцій забезпечують ензими (мієлопероксидаза, лактоферин, кисла та лужна фосфатази, еластаза-естераза), молекули пов'язані з презентацією антигена Т-клітинами (HLA-DR, CD80 (B7-1) та CD86 (B7-2)). В неактивованих нейтрофілах є цитокіни: ІЛ-1 а, ІЛ- в, ІЛ- 8 та ФНО $\alpha$ , нейтрофіли синтезують і секретують ІЛ-12.

Виступаючи в якості першої лінії захисту організму від різноманітних патогенів, мононуклеарні фагоцити самі стають мішенями, що призводить до порушення їх функцій. Важливим етапом фагоцитарної функції нейтрофілів є завершеність фагоцитозу (кіллінг захоплених мікроорганізмів).

У крові виявляють нейтрофіли різного ступеня диференціювання: юні – мають бобоподібне ядро, паличкоядерні – ядро має вигляд зігнутої палички (підкови або літери S), сегментоядерні – мають ядра із 3–5 сегментів, у овець – 8–10 сегментів. Ядра всіх нейтрофілів базофільні, містять щільний хроматин, особливо по периферії ядра. Найчисленнішими клітинами периферичної крові є сегментоядерні нейтрофіли. Зернистість нейтрофілів у більшості видів ссавців дрібна, має блідо-рожевий колір, у собак, котів, свиней – рожево-фіолетовий.

Співвідношення трьох видів нейтрофілів (юних, паличко- і сегментоядерних) має діагностичне значення (табл. 13).

*Таблиця 13*

**Лейкограма крові тварин, %**

Вид тварин	Б	Е	Нейтрофіли			Л	М
			Ю	П	С		
ВРХ	0,3	6,7	0-1	2-5	20-35	58	5
Вівця	0,5	5	0-2	3-6	35-45	60	3
Коза	0,5	5	0	1-5	29-38	56	3
Верблюд	0,3	3	0-2	1-6	40-52	43	2,7
Олень	-	6,8	0-1	2-5	55-66	50	6,6
Кінь	0-5	3-6	0-1	3-6	45-62	18-35	2,5-3
Свиня	1-1,5	3-8	0-2	2-4	40-48	24-57	2,3-5
Собака	1	5	0	1-6	43-71	22	6

Поява великої кількості юних клітин у периферичній крові має назву «зрушення вліво». Це зв'язано з тим, що при виведенні лейкограми незрілі клітини записують зліва, а зрілі – праворуч. Різке зрушення вліво спостерігають у разі тяжких септичних інфекцій.

Як видно із даних таблиці 13, кількість нейтрофілів у свині досить велика і становить майже половину лейкоцитів. Однак при докладному вивченні даних щодо лейкограми свиней різного віку виявляється, що різні автори наводять кількісні показники, які суттєво відрізняються (табл. 14). Це може бути пов'язано з різницею в методиці підрахунку клітин. Результати досліджень різних авторів відрізняються не лише за показниками загальної кількості клітин, а й за часткою різних видів клітин у крові. Наприклад, кількість лейкоцитів змінюється від 1,5 до 19,6 тис./мм<sup>3</sup>, а частка нейтрофілів коливається від 20,5 до 69,0 %.

Таблиця 14

**Цитологічні показники крові свійської свині (норма)**

Автор, рік	Вік тварин	Еритроцити, млн/мм <sup>3</sup>	Лейкоцити, тис/мм <sup>3</sup>	Лейкограма, %						
				Базофіли	Еозинофіли	Нейтрофіли			Лімфоцити	Моноцити
						юні	палички	сегменти		
Иванов И.К., 1969	1доба	4,94	11,9	-	202	1,55	9,76	64,62	3606	440
	30діб	2,12	1,5	-	-	2,5	4,2	69,0	1323	25
	60діб	3,01	2,7	-	23	6,5	9,3	20,5	2119	65
	10міс.	5,46	10,5	126	440	2,1	4,93	49,14	3874	609
Федоров, 1970	Плід	2,66- 4,17	4,1- 5,75							
	1доба	4,84				68,32			27,41	
	20діб					31,28			64,72	
	3міс	5,75	10,97						60-61	
Гуменюк, 1996	4міс	6,2	16,9	0,53	4,52	4,33	7,75	21,06	59,18	2,29
	6міс	6,8	19,6	0,45	4,98	1,72	6,51	26,15	55,12	4,85
	8міс	7,9	14,2	0,37	4,06	0,70	5,88	24,44	61,32	2,90
	10міс	8,2	16,9	0,30	4,7	0,26	6,0	27,08	58,27	3,06
Ковальчу к Я.Я., 2014	10 діб	4,4	7,8							
	20 діб	4,9	7,8							
	30 діб	5,2	7,6							
	45 діб	5,3	7,6							

Такі значні відмінності можна пояснити лише різними методичними підходами до підрахунку клітин, які використовувалися в різні роки за період із 1969 до 2014 року.

За дослідженням Панікара І. І. зі співавт. (2013, 2014) встановлено, що у новонароджених поросят спостерігається фізіологічний лейкоцитоз, який сягає близько  $27,1 \pm 3,93$  Г/л. Це, ймовірно, пов'язано з тим, що в перші дні життя тварин відбувається розщеплення продуктів розпаду тканин, крововиливів, які виникли під час народження. В цей період кількість нейтрофілів у 2,7 раза більше, ніж лімфоцитів. Перший місяць життя поросят характеризується значними змінами кількості лейкоцитів. Кількість їх весь час зменшується і в кінці першого місяця життя скорочується у 2,3 раза порівняно з показниками у віці одна доба, і у тварин віком 29 діб становить  $6,7 \pm 0,23$  Г/л, що майже в 4 раза менше, ніж у тварин перших годин життя.

Зменшення кількості лейкоцитів, на нашу думку, свідчить про незрілість органів кровотворення й імунного захисту та як стрес-реакції у відповідь на проведення різних зооветеринарних заходів, таких як мічення поросят, введення залізовмісних препаратів, видалення ікол та інших.

Варто зазначити, що зниження кількості лейкоцитів частково компенсується перерозподілом різних видів клітин, а саме зменшенням частки нейтрофілів у 1,7 раза і збільшенням частки лімфоцитів у 1,9 раза. Зменшення частки нейтрофілів можна пояснити їх високою фагоцитарною активністю у тварин віком одна доба ( $52,2 \pm 8,55$  %), збільшенням середньої кількості фагоцитованих мікробних клітин у 1,8 раза (з  $2,25 \pm 1,25$  до  $4,0 \pm 0,92$  м.к./кл) та активацією процесу знищення антигенів (ріст показника НСТ-тесту з  $1,27 \pm 0,03$  до  $1,67 \pm 0,03$ ).

Кількість сегментоядерних і паличкоядерних нейтрофілів зазнає істотних змін до віку 29 діб. Так, співвідношення паличкоядерних нейтрофілів до сегментоядерних складало у тварин перших годин життя 1:18; віком одна доба – 1:4; віком сім діб – 1:13; віком 14 діб – 1:4 та віком 29 діб – 1:5. Такі коливання в лейкограмі є, ймовірно, наслідком особливостей формування

імунної системи організму новонароджених поросят, контакту з патогенними чинниками навколишнього середовища і свідчать про інтенсивність як фагоцитозу, так і процесу відновлення клітинного складу крові в організмі молодняка свиней.

Збільшення кількості нейтрофілів та зменшення кількості лімфоцитів у тварин віком 14 діб пов'язане як із дією різних стрес-факторів, так і з ослабленням імунітету поросят через припинення надходження імунних білків із молоком свиноматок.

За даними Roth D. R. (1990); Newbould F. H. S. (1996); Zwahlen R. D., Nagahata H. et al (1998), у здорових тварин спостерігається зниження циркулюючих у крові нейтрофільних гранулоцитів із віком, що призводить до загального ослаблення стійкості організму тварин до інфекцій та загибелі. В окремих дослідженнях виявляють зниження вмісту неферментних катіонних білків, підвищення активності окисно-відновних і гідролітичних ферментів у нейтрофілів крові тварин при вагітності, особливо в передпологовий і пренатальний періоди, у новонароджених. У багатьох випадках порушення функціональних властивостей нейтрофілів супроводжувалось дефіцитом клітинної адгезії.

Моноцити більші за інші види лейкоцитів, у всіх ссавців досить схожі, в мазку крові мають діаметр 15–20 мкм і більше, а ядра різної форми: овальні, підковоподібні, бобоподібні (переважно), іноді часточкові. Ядерний хроматин дрібнозернистий, колір ядра фіолетово-рожевий. Клітини мають небагато цитоплазми блідо-сіро-блакитного кольору (слабобазофільна) з вакуолями різного розміру, небагато грЕПС, дрібні мітохондрії, вільні рибосоми, комплекс Гольджі, добре розвинений цитоскелет та лізосоми у вигляді азурофільних гранул (багаті на гідролітичні ферменти). У крові моноцити циркулюють 12–36 годин (найбільше 104 години), після чого залишають кровоносне русло і диференціюються в тканинні та органні макрофаги під впливом мікрооточення й стимулюючих факторів. Моноцити у сукупності з макрофагами утворюють



єдину моноцитарно-макрофагальну систему або систему моноклеарних фагоцитів (макрофагічну).

За даними Б. В. Пінегін (1995), Маслянюк Р. П. (2000, 2004), Ройт А. зі співавт. (2004), Р. М. Хаїтов, Якобісяк М. (2004), Драник Г. Н. (2005) та інших науковців функції моноцитів зв'язані з їх перетворенням на макрофаги після міграції із судин у тканини і полягають у: забезпеченні реакцій неспецифічного захисту організму проти мікроорганізмів, пухлинних та заражених вірусами клітин; участь у специфічних захисних реакціях як антигенпрезентуючі клітини (АПК) та ефекторні клітини; захоплення та внутрішньоклітинне перетравлення різних старіючих і загиблих клітин і постклітинних структур (у т.ч. формених елементів крові), забезпечення переробки та реутилізації продуктів розпаду (наприклад, заліза гемоглобіну зруйнованих еритроцитів); секреція різних речовин, які регулюють стан міжклітинної речовини та імунної відповіді; функціональну активність і проліферацію клітин інших типів.

Моноцити, що мігрують у тканини, дають початок макрофагам сполучної тканини (гістіоцитам), ряду органоспецифічних макрофагів (дендритним клітинам) – клітинам Лангерганса, клітинам Купфера печінки, альвеолярним макрофагам легень, макрофагам кісткового мозку, селезінки, тимусу, лімфатичних вузлів, порожнин тіла, центральної нервової системи (мікроглії), остеокластам, іншим АПК.

Результати досліджень Карпуть І. М. (1986) свідчать, що в нормі у дорослих свиней кількість моноцитів у периферійній крові становить 1,2 % від загальної кількості лейкоцитів. Поступове зростання (в 4 рази) кількості моноцитів у поросят від народження до віку 29 діб із 2,3 до 9,0 % вказує на активізацію механізмів кровотворення і формування імунної системи здорової тварин, але якщо підвищений вміст моноцитів реєструється у слабких тварин, то мова може йти про наявність патологічного процесу. Моноцитоз може бути також наслідком імунізації тварин.

Базофільні гранулоцити – малочисельна група циркулюючих гранулоцитів (менше 1 %), яка спричиняє алергічні реакції, особливо ті, що

базуються на IgE-залежних механізмах розвитку. За даними Карпуть І. М. (1977), у дорослих свиней у крові базофілів 0,2 %. Нами встановлено що у тварин першого місяця життя цей показник становив від 0,5 до 0,6 %.

Для вивчення впливу на організм ендогених та екзогенних факторів різної етіології проводиться оцінка природньої резистентності організма, одним із головних механізмів якої є фагоцитоз. Методи вивчення цього явища включають кількісні показники (фагоцитарна активність) та функціонального стану фагоцитуючих клітин. Фагоцитарна активність відображає частку нейтрофілів, здатних до фагоцитозу, що є ознакою їх функціональної зрілості. Фагоцитарні реакції займають одне з провідних місць у регуляції гомеостазу, забезпечуючи базальний рівень захисту від пошкоджень.

Фагоцитарна активність нейтрофілів у поросят перших годин життя становить  $41 \pm 2,35$  % і у різних тварин має коливання від 38 % до 46 %. Збільшення фагоцитарної активності нейтрофілів у 1,38 раза (з  $52,2 \pm 8,55$  до  $76,3 \pm 2,21$  %) свідчить про активізацію неспецифічного імунітету, що, ймовірно, пов'язане з контактом організму із патогенами навколишнього середовища.

Отримані результати свідчать про посилення функції фагоцитів: підвищується кількість фагоцитів (рис. 64), здатних поглинати бактеріальні клітини з 41 % у тварин перших годин до 76,3 % – у поросят віком 29 діб, а також здатність клітин знищувати фагоцитовані антигени (ріст НСТ з  $0,91 \pm 0,12$  до  $1,67 \pm 0,03$  відповідно).

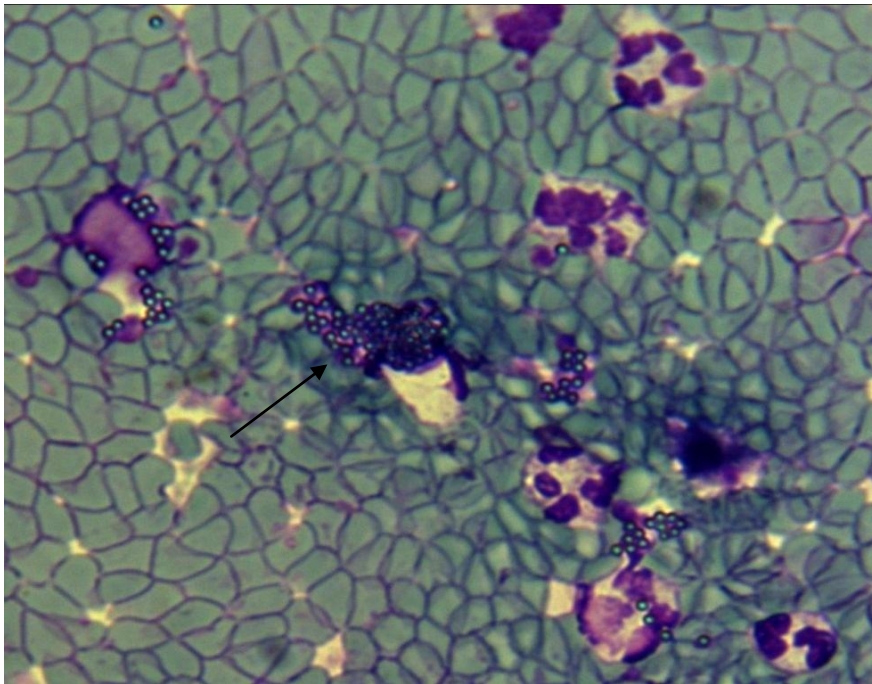


Рис. 64. Фагоцити. Фарбування за Романовським-Гімзою. Збільшення x 600

Тест із нітросинім тетразолієм (НСТ-тест) відображає ступінь активації кисневозалежних механізмів бактерицидності фагоцитуючих клітин і розглядається як критерій їх готовності до завершеності фагоцитозу (рис. 65).

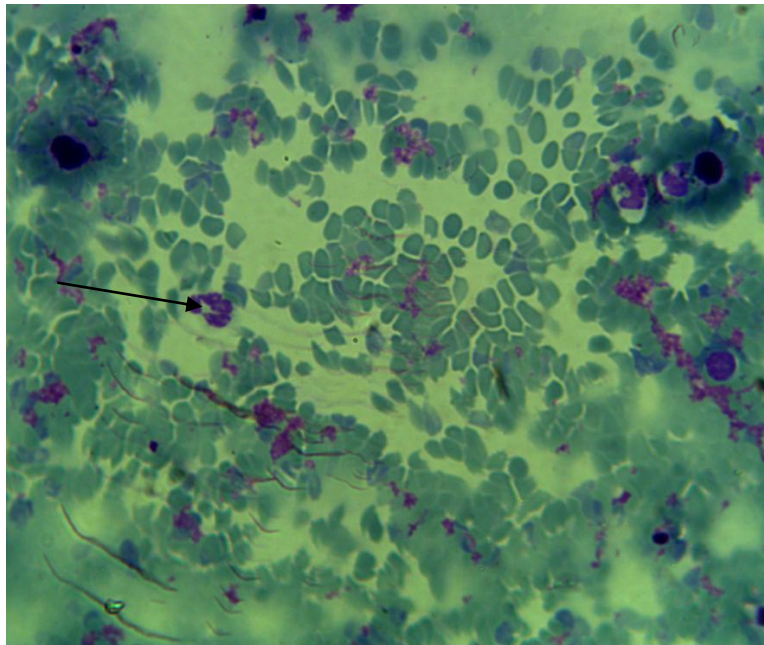


Рис. 65. НСТ-тест. Фарбування за Романовським-Гімзою. Збільшення x 900

Фагоцитарна активність нейтрофілів до віку поросят 14 діб зменшується у 1,3 раза в порівнянні з відповідним показником у тварин віком одна доба, а до

кінця терміну дослідження збільшується у 1,46 рази (з  $52,2 \pm 8,55$  % до  $76,3 \pm 2,21$  %). Відповідно відбувається поступове зростання фагоцитарного індексу до позначки  $4,0 \pm 0,92$ .

У ссавців на поверхні природніх кілерів, макрофагів та дендритних клітин є TLR-рецептори, через які вмикається ланцюг внутрішньоклітинних реакцій, що призводять до активації нуклеарних факторів. Underhill D.M. (1999), Yang D. (1999), Yang R. B. (1998) вважають, що таким чином вони пов'язують гуморальну та клітинну частину вродженого імунітету. За літературними даними (Bianchi A. T., 1992; Трофимчук А. М., 2003; Рацький М. І., 2010), динаміка фагоцитарної активності збільшується від народження до 1–2-місячного віку.

Здатність антитіл зв'язувати антигени характеризує показник кількості циркулюючих імунних комплексів (ЦІК). Утворення імунного комплексу є одним із компонентів нормальної імунної відповіді. Імунні комплекси, що утворилися, деякий час циркулюють у кров'яному руслі та лімфі. З часом переважна частина імунних комплексів руйнується. У деяких випадках імунні комплекси можуть «запускати» ланцюг пошкоджувальних реакцій, що призводять до виникнення хвороби.

Результати проведених нами досліджень свідчать про те, що в сироватці крові щойно народжених поросят циркулюючих імунних комплексів (ЦІК) було виявлено в незначній кількості  $1,16 \pm 0,45$  %. У поросят віком одна доба показник ЦІК становив  $86,1 \pm 4,51$  %, і в подальшому у тварин четвертої групи спостерігалось його статистично значиме зростання до  $90,6 \pm 6,85$  %, що вказує на наявність і ступінь антитілоутворення в спрямованого на елімінацію патогенних чинників. Дані таблиці 3.2 свідчать про те, що для поросят раннього постнатального періоду характерне незначне підвищення кількості ЦІК У середині першого місяця життя з подальшим зниженням його до віку 29 діб. Маслянко Р. П. (2000, 2002), Трофимчук А. М. (2003) вважають, що зміни можуть бути пов'язані з активною дією колостральних антитіл у перші дні життя; згодом кількість їх зменшується, а власні антитіла синтезуються в

недостатній кількості. За даними Рахманової М. П. (1987), низька бактерицидна активність сироватки крові до кінця раннього адаптаційного періоду є однією з можливих причин підвищення інфекційної захворюваності в період новонародженості при народженні в асфіксії.

Результати дослідження динаміки неспецифічних клітинних факторів крові поросят першого місяця життя наведено в таблиці 15.

Таблиця 15

**Динаміка неспецифічних клітинних факторів крові  
свійської свині першого місяця життя ( $M \pm m$ ;  $n=10$ )**

Показник та одиниці вимірювання	1–2 години (перша група)	1 доба (друга група)	7 діб (третя група)	14 діб (четверта група)	29 діб (п'ята група)
Фагоцитарний індекс, м.к./кл.	2,02±0,07	2,26±0,03*	2,60±0,02*	3,10±0,04*	4,06±0,33*
Фагоцитарна активність, %	41±2,35	52,2± 8,55*	92,6±3,44*	38,7±2,66*	76,3 ±2,21*
НСТ-тест	0,91±0,12	1,27±0,03*	1,20±0,08*	1,47±0,072*	1,67±0,03*
ЦКК	1,16±0,45	86,1±4,51*	53,6±2,27*	90,6±6,85*	82,6±8,93*

Примітка: \* –  $p < 0,05$  у порівнянні з показником першої групи

У доступній нам літературі зустрічаються поодинокі повідомлення стосовно функціональної здатності нейтрофілів з використанням НСТ-тесту, а саме Данчуком В. В. зі співавт. (2010), у поросят віком 30 діб показник НСТ-тесту склав 9,0. Герасимов І. Г. (2011) повідомляє, що одразу після народження у доношених дітей активність нейтрофілів навіть вища, ніж у дорослих людей. З'ясовано, що частка активних нейтрофілів збільшується у першу добу життя, а потім поступово знижується.

Встановлений нами досить низький показник НСТ-тесту у поросят перших годин життя –  $0,91 \pm 0,12$  – вказує на недостатньо розвинену ланку фагоцитозу у тварин даної вікової групи. Дані Хандкаряна В. М. зі співавт. (2003) свідчать, що фагоцитарна активність нейтрофілів у новонароджених поросят становить  $24,00 \pm 0,33$  %, однак наші дослідження вказують на той факт, що цей показник вищий  $41 \pm 2,35$  % і у різних тварин змінюється від 38 % до 46 %.

Нами встановлено, що у поросят у продовж першого місяця життя відбувається посилення функції фагоцитів: підвищується кількість фагоцитів, здатних поглинати бактеріальні клітини з 52,2 % до 76,3 %, а також здатність клітин знищувати фагоцитовані антигени – ріст НСТ із 1,27 до 1,67. Повідомлення щодо динаміки збільшення фагоцитарної активності тварин від народження до 1–2-місячного віку поросят зустрічаються в наукових працях багатьох авторів (Карпуть І. М., 1977; Bianchi A. T., 1992; Сидоренко С. П., 1998; Чумаченко В. Ю. зі співавт., 2004; Хаїтов Р. М., 2006; Рацький М. І., 2008; Данчук В. В., 2010).

Однак слід зауважити, що перші 2 тижні життя тварин фагоцитарна активність нейтрофілів зменшується у 1,3 раза, а з 2-х тижневого віку до кінця першого місяця життя зростає вдвічі. При цьому фагоцитарний індекс зріс у 1,3 раза, що, ймовірно, відображає завершеність фагоцитозу, тобто здатність фагоцитів переварювати захоплені мікроорганізми.

Зпоміж неспецифічних факторів резистентності організму тварин важливу роль відіграють складові плазми крові, що є факторами гуморальної ланки імунітету. До найважливіших з них відносять комплемент, лізоцим і кількість імуноглобулінів класу М (так звані нормальні антитіла). Кількість імунних білків у плазмі крові цілком залежить від вмісту загального білку в ній. Результати досліджень бактерицидної та лізоцимної активності сироватки крові (БАСК і ЛАСК) відображені в таблиці 16.

*Таблиця 16*

**Результати досліджень бактерицидної та лізоцимної активності сироватки крові свійської свині першого місяця життя ( $M \pm m$ ;  $n=10$ )**

Показник та одиниці вимірювання	1–2 години (перша група)	1 доба (друга група)	7 діб (третя група)	14 діб (четверта група)	29 діб (п'ята група)
БАСК, %	12,75±0,47	24,8±0,28*	25,4±0,8*	26,56±0,27*	30,99±0,43*
ЛАСК, %	13,8±0,44	30,33±0,98*	29,19±1,51*	31,05±1,67*	32,08±1,9*

Примітка: \* –  $p < 0,05$  у порівнянні з показником першої групи

Рівні бактерицидної та лізоцимної активності сироватки крові впродовж першого місяця життя поросят мали тенденцію до поступового зростання, а саме: зростання ЛАСК на 7,96 % (із позначки 30,1 до 32,7 %), зростання БАСК на 19,75 % (з позначки 24,8 % до 30,9 %). Вищезазначені показники у поросят віком одна доба (24,8 та 30,1 %) відповідають середнім показникам у дорослих тварин, що свідчить про високу активність вроджених факторів (комплементу і лізоциму) з моменту народження. Так, за даними Чумаченко В. Ю. (2004), БАСК становить 11–50 %, ЛАСК – 32–62 %.

### **Імунокомпетентні клітини крові**

В онтогенезі, як і в філогенезі, виникнення властивості до специфічної імунної відповіді клітинного та гуморального типів пов'язане з утворенням Т- і В-лімфоцитів. Лімфоцити – це округлі за формою клітини з великим округлим ядром, яке містить грубодисперсний хроматин, може бути овальним або слабо ввігнутим, займає більшу частину клітини. Це багаточисельна група лейкоцитів у більшості тварин, на які припадає 40–65 % загального числа лейкоцитів (так званий лімфоцитарний профіль крові). У тварин із нейтрофільним профілем крові (коні, собаки, свині, північні олені) лімфоцити становлять 20–40 % від загального числа лейкоцитів.

За світлової мікроскопії забарвлених мазків крові розрізняють такі лімфоцити: малі (діаметр 4–7 мкм), середні (7–10 мкм) і великі (понад 11 мкмк). Основну масу всіх лімфоцитів (близько 90 %) становлять малі лімфоцити. Вони характеризуються переважанням об'єму ядра над об'ємом цитоплазми. Незначна кількість базофільної (блакитної) цитоплазми виявляється у вигляді вузького обідка навколо ядра з великими конгломератами конденсованого хроматину. Для середніх і великих лімфоцитів найхарактерніші ядра дещо бобоподібної форми, з меншою кількістю конденсованого хроматину та ширшим обідком цитоплазми.

Вважається, що більшість лімфоцитів, які циркулюють у крові, є клітинами, що знаходяться в стані спокою. Ці лімфоцити мають багаточисельні молекули адгезії, що дозволяє клітинам мігрувати із крові в тканини, звідки

вони знов повертаються в кровотік (рециркуляція). Такі лімфоцити кожні 1–2 дні виходять із одного й надходять до іншого лімфоїдного органа. Більша частина лімфоцитів крові мігрує до лімфатичних вузлів через венули з високим ендотелієм і залишає їх через еферентну лімфатичну судину. Ці судини, об'єднуючись, утворюють найбільшу – грудну лімфатичну протоку – яка виносить лімфу в кров на рівні серця (Якобисяк М., 2004; Драник Г. Н., 2005; Ройт А., 2006; Хаїтов Р. М. 2006).

За функціональним значенням виділені два основних типи лімфоцитів: Т- і В-лімфоцити (тимусзалежні й бурсозалежні). В залежності від видової та індивідуальної варіабельності приблизно 50–75 % лімфоцитів крові становлять Т-клітини, 10–40 % – В-лімфоцити. У крові виділяють ще так звані нульові лімфоцити, які не мають рецепторів (маркерів) ні Т-, ні В-лімфоцитів, вони становлять 5–10 % лімфоцитів крові (Bulter J. 2006, 2009). До цієї категорії відносять НК-клітини (великі гранулярні лімфоцити, НК-клітини) й стовбурові клітини крові (СКК). НК-клітини не мають антигенної специфічності й не набувають імунологічної пам'яті; виконують функцію протиінфекційного та протипухлинного імунітету, беруть участь у регуляції гемопоезу (табл. 17).

Таблиця 17

**Кількість і співвідношення Т- і В-лімфоцитів крові свійської свині**

Автор, рік	Вік свиней	Популяції лімфоцитів					
		Т		Тх	Тс	В	
		%	10 <sup>9</sup> /л	%	%	%	10 <sup>9</sup> /л
Гайдамака А. В., 1971	25 діб	12,7				9,6	
	30 діб	18				7,4	
	36 діб	30,2				7,5	
	40 діб	23,9				10,3	
	45 діб	17,7	1,61			20,5	1,93
	55 діб	32,2	4,12			29,7	3,95
	90 діб	35,3	4,44			31,3	4,23
	45 діб	28,6	2,41			28,6	2,41
Ковальчук Я. Я., 2014	15 діб	44,4		21,4	23,0	45,8	
	28 діб	41,8		19,8	22,0	42,8	
	30 діб	38,6		18,8	19,8	44,2	
	45 діб	40,0		26,6	13,4	47,0	
Tizard I. R., 2004	дорослі	45-57	-	23-45	17-39	13-38	-



Дані таблиці 17 привертають увагу через суттєві розбіжності показників, отриманих у різні роки. У 1971 році для виділення Т- і В-лімфоцитів широко використовувалась реакція розеткоутворення, а пізніше були розроблені інші методи дослідження (з використанням показника чутливості до теофіліну, метод виявлення CD-маркерів на поверхні клітин), які дозволили отримувати більш точні результати. Кількість Т-лімфоцитів, за даними Чумаченко В. Ю. від загальної кількості лімфоцитів у свиней коливається від 40–85 %, співвідношення (імунорегуляторний індекс, або ІРІ) Т-хелперів до Т-супресорів коливається в межах 2:3. Кількість В-лімфоцитів від їх загальної кількості становить 15–35 %. Внаслідок компенсаторних явищ в організмі за недостатньої функції клітинних факторів посилюються захисні гуморальні функції й навпаки. Чіткої морфологічної різниці між Т- і В-лімфоцитами не встановлено, проте дослідження показали, що в В-лімфоцитах більше розвинена грЕПС, а в Т-лімфоцитах – багаточисельніші лізосоми.

Неактивовані (непримійовані) Т- та В-лімфоцити функціонально неактивні, однак зберігають здатність до поділу. З течією крові вони заносяться в периферичні органи кровотворення та імунного захисту (селезінка, лімфатичні вузли та ін.), де під впливом антигенної стимуляції перетворюються на бласти, діляться і диференціюються в ефекторні клітини. Ефекторними клітинами Т-лімфоцитів є кілери, хелпери та супресори, а В-лімфоцитів – плазматичні клітини (плазмоцити). Т-кілери (антитілозалежні цитотоксичні лімфоцити, Тазкц) є ефекторними клітинами клітинного імунітету. Т-хелпери (помічники) активують, Т-супресори – уповільнюють імунну відповідь. В-лімфоцити (плазмоцити) забезпечують гуморальну відповідь, утворюючи особливі захисні білки – імуноглобуліни (антитіла). Ефекторними клітинами Т- і В-лімфоцитів є також клітини пам'яті (Vulter J. 2006, 2009).

Кров містить усього 2 % лімфоцитів організму, а останні 98 % містяться в тканинах. Лімфоцит знаходиться в крові 30 хвилин. Тривалість життя лімфоцитів варіює від кількох днів, місяців (короткоіснуючі) клітини –

більшість В-лімфоцитів) до кількох років і навіть упродовж усього життя тварини (довгоіснуючі клітини – лімфоцити пам'яті).

За даними Чумаченко В. Ю. (2008), найбільш зрілою у новонароджених поросят є Т-система імунітету. Кількість Т-лімфоцитів від загальної кількості лімфоцитів у свиней коливається в межах 40–85 %. Співвідношення Т-хелперів до Т супресорів (імунорегуляторний індекс Тх:Тс коливається в межах 2–3).

Наведені вище дані відображають перерозподіл лейкоцитів у крові поросят першого місяця життя. Так, відносна кількість лімфоцитів зростає з  $24,6 \pm 3,95$  до  $46,4 \pm 7,29$  %, що є свідченням активації клітинної ланки імунітету. Важливим є не лише збільшення відносної кількості лімфоцитів, а й їх розподіл в залежності від функцій кожної групи (субпопуляції) клітин.

Medzhitov R. (1996); Ярилін О. О. (1999, 2000); Маслянко Р. П. (2000, 2004); Badovinac V. P. (2003) у своїх роботах зазначають що в контактній взаємодії клітин, які відіграють суттєву роль у розвитку імунної відповіді можна виділити два основних етапи: презентація антигену та реалізація імунної відповіді. У взаємодіях, пов'язаних із презентацією антигена, беруть участь антигенпрезентуючі клітини (АПК – дендритні клітини, макрофаги, В-лімфоцити) та Т-хелпери. Наступний етап – взаємодії, пов'язаний з реалізацією імунної відповіді. В них беруть участь Т-хелпери та попередники ефекторних клітин (В-лімфоцити і попередники Т-кілерів).

За даними Brown N. C. зі співавт. (1998), Ambrosio D. D. (2003), при модифікації чужорідними агентами Т-хелпери активуються й залучають до імунної реакції інші клітини імунної системи: а) стимулюють проліферацію В-лімфоцитів і їх трансформацію в плазматичні клітини; б) викликають проліферацію імунокомпетентних Т-клітин – попередників кілерів; в) за принципом зворотнього зв'язку активують Т-супресори імунної відповіді; г) залучають макрофаги, лейкоцити та інші клітини до імунної відповіді.

За даними M. Thome (1994); Saalmüller A., Bryant J. (1994); Yang H., Parkhouse R.M.E. (1996); Appleyard S.M., Wilkie N.B. (1998), функції лімфоцитів регулюють рецептори, набір яких відрізняється у різних лімфоцитів.

Основними рецепторами, що розпізнають антиген, є Т-клітинний рецептор (TcR) та В-клітинний рецептор (BcR). Розрізняють також цитокинові рецептори, рецептори для комплексу, молекули адгезії (інтегрини CD11 і CD18 та селектини CD62) та корецепторні молекули (різні у різних лімфоцитів). Зауважимо, на В-лімфоцитах розміщені МНС 1 класу, а на Т-лімфоцитах – МНС 2 класу.

У своїх роботах М. Thome, (1994) повідомляє, що на лейкоцитах виявлені рецептори, унікальні для окремих видів тварин. У деяких видів тварин, у тому числі – у свиней, існує рецептор WC1, не виявлений у мишей та людини. WC1 експресується переважно Т-клітинами, такий рецептор на макрофагах є регуляторним для Т-лімфоцитів. Виявлені також окремі молекули на лейкоцитах свиней, які відносять до протеїнів SWC1-SWC9.

Основними маркерами Т-лімфоцитів є антигенрозпізнаючий комплекс TCR та CD8 (для цитотоксичних клітин) або TCR та CD4 (для клітин-хелперів). Т-клітинний рецептор може бути одним із двох типів: TCR $\alpha\beta$  або TCR $\gamma\delta$ . Серед інших клітинних маркерів Т-лімфоцитів виділяють такі: регуляторні молекули CD2, CD25, CD35, FcR, H3; транспортний рецептор CD71 (А. Cossarizza зі співавт., 1996. Stockinger В. В. зі співавт. 2006).

Вважається, що саме за гострих інфекцій основними клітинами, що відповідають за імунну відповідь, є лімфоцити CD8+, в той час як відповідь лімфоцитів CD4+ переважає за хронічних інфекцій в умовах, коли патоген (антиген) персистує тривалий час (Fulton S. А. зі співавт., 2000; Liadova I. V., 2001; Srinivasan А. зі співавт., 2004).

Основні рецептори Т-лімфоцитів та частка клітин, що їх експресують, представлені в таблиці 5 (I. R. Tizard, 2004).

Дані зарубіжних авторів (таблиці 17, 18) свідчать про меншу відносну кількість Т-хелперів. Так, співвідношення між Т-хелперами та Т-кілерами у свиней найменше й становить 1,4 в порівнянні з основними свійськими тваринами: у великої рогатої худоби воно становить 1,53, у коней – 4,75, у овець – 1,55, у собак – 1,7, у котів – 1,9.

**Поверхневі меркери Т-клітин периферичної крові різних видів тварин  
(R.Tizard, 2004)**

Маркер	Види тварин			
	миші	ВРХ	свині	вівці
TCR $\alpha\beta$	85-95	5-30	14-34	5-30
TCR $\gamma\delta$	5-15	45-50	31-39	22-68
CD2	95	41-60	58-72	10-36
CD4	24	8-28	23-43	8-22
CD8	11	10-30	17-39	4-22
WC1	-	5-44	40	15-70

Красніков Г. А. (2004) зазначає, що первинно пов'язані з Т-клітинами: CD1 – кортикальні тимоцити; CD2 – всі Т-клітини: тимусні й ті, що відносяться до периферійних лімфоїдних органів, а також НК; CD3 – Т-клітини периферійних лімфоїдних органів; CD4 – хелперні клітини (частина Т-лімфоцитів периферійних органів); CD5 – усі Т-клітини та деякі НК-клітини. Маркер CD8 має більшість тимоцитів-кілерів, 30 % Т-клітин у периферійній крові та субпопуляції НК клітин. Регуляція внутрішньотимічного диференціювання, Т-В-клітинної адгезії, корецептор у Т-клітинній активації.

Первинно пов'язані з моноцитами та макрофагами: CD13 – незрілі та зрілі (диференційовані) моноцити й агранулоцити; CD 14 – всі моноцити; CD15 – всі агранулоцити, та мононуклеарні гранулоцити; CD33 – клітини-попередники в кістковому мозку та моноцити; всі НК-клітини та частина Т-лімфоцитів.

Скибіцький В. Г. зі співавт. (2005) у своїх роботах повідомляють, що маркери CD2 і CD3 є рецепторами диференційованих Т-лімфоцитів, CD8 та CD4 є маркерами поділу популяції Т-лімфоцитів на субпопуляції – Т-супресори (CD8<sup>+</sup>), Т-хелпери (CD4<sup>+</sup>) і НК-кілери (CD16). Маркером зрілості В-лімфоцитів є CD22. Клітинну ланку імунітету характеризують зміст CD3<sup>+</sup> Т-лімфоцитів

(інтегральний показник клітинної ланки),  $CD3^+CD4^+$  Т-лімфоцитів (так званих, Т-хелперів),  $CD3^+ CD8^+$  Т-лімфоцитів (так званих, Т-кілерів, або цитотоксичних Т-лімфоцитів),  $CD4^+CD25^+$  Т-лімфоцитів (регуляторних Т-клітин),  $CD3^+ - CD16^+ CD56^+$  клітин (так званих, природних кілерів),  $CD3^+ CD16^+ CD56^+$  клітин (так званих, природних кілерних Т-лімфоцитів). Оскільки синтез антитіл є Т-залежним процесом, для належної оцінки гуморальної ланки імунітету слід враховувати рівень Т-хелперів ( $CD3^+ CD4^+$  Т-лімфоцитів).

Нульові кілери (NK-клітини) мають на своїй поверхні такі основні рецептори: CD2, CD8, МНС класу 2 і LFA-1. Основна частина NK-клітин знаходиться в селезінці та циркулюючій крові й лише незначна кількість – у лімфатичних вузлах (Evans D.L., Jaso-Friedmann L., 1993).

Результати наукових досліджень А. П. Ликова, В. А. Козлова (2001), В. А. Головка, Н. А. Джаббарова (2011) свідчать, що найбільш характерними маркерами НК-клітин є  $CD56^+$  (NKH-1, Leu-19) і  $CD16^+$  (FcRIII). НК беруть активну участь практично в усіх реакціях імунної системи. Важлива роль відводиться НК в супресії або активації В-лімфоцитів, в індукції супресорної активності Т-лімфоцитів, генерації вірусспецифічних антитіл. Вони циркулюють у крові, знаходяться в легенях, мигдаликах піднебіння, лімфоїдних утвореннях стінки кишкової трубки, в селезінці та лімфатичних вузлах. Значна кількість НК-клітин є у субкапсулярних та проміжних синусах лімфатичних вузлів, що збирають лімфу з глотки, кишкової трубки, слизової носа, трахеї, бронхів, шкіри.

За даними Несторова І. В. зі співавт. (2008), існує декілька основних пулів нейтрофільних гранулоцитів: кістковомозковий, циркулюючий, пристінковий (периферійна кров), тканинний та саліварний. На мембрані фагоцитів відбувається експресія комплексу адгезивних молекул (CD11bі, CD14, CD15, CD16, CD17, CD18, CD25, CD50, CD95, TLR2, TLR4, TLR9, NOD и т. д.) та рецепторів до різних ліганд, наприклад: цитокінів, иммуноглобулінів та ін. Зміна цитокінового оточення в умовах патології сприяє експресії мембранних

молекул, властивих для АПК: CD40, CD80, CD86, HLA-DR, що робить можливим презентацію антигенів Т-лімфоцитам.

CD34 характерний для гемопоетичних клітин попередників, ендотеліальних клітин, ембріональних фібробластів, субпопуляцій клітин у нервовій тканині, відповідає за адгезію клітин, інгібування гемопоетичного диференціювання.

Стан клітинного ланцюга імунітету організму поросят нами було досліджено шляхом виявлення поверхневих антигенів (CD-маркерів) лімфоцитів крові різних популяцій. Ми визначали кількість та співвідношення лімфоцитів різних клонів.

У результаті досліджень крові поросят перших годин життя встановлено, що Т-лімфоцити (CD3), (рис. 66) становлять  $42,21 \pm 1,62$  % від загальної кількості лімфоцитів. Відносна кількість Т-супресорів становить  $19,2 \pm 5,31$  %, Т-хелперів –  $31,3 \pm 4,74$  %.

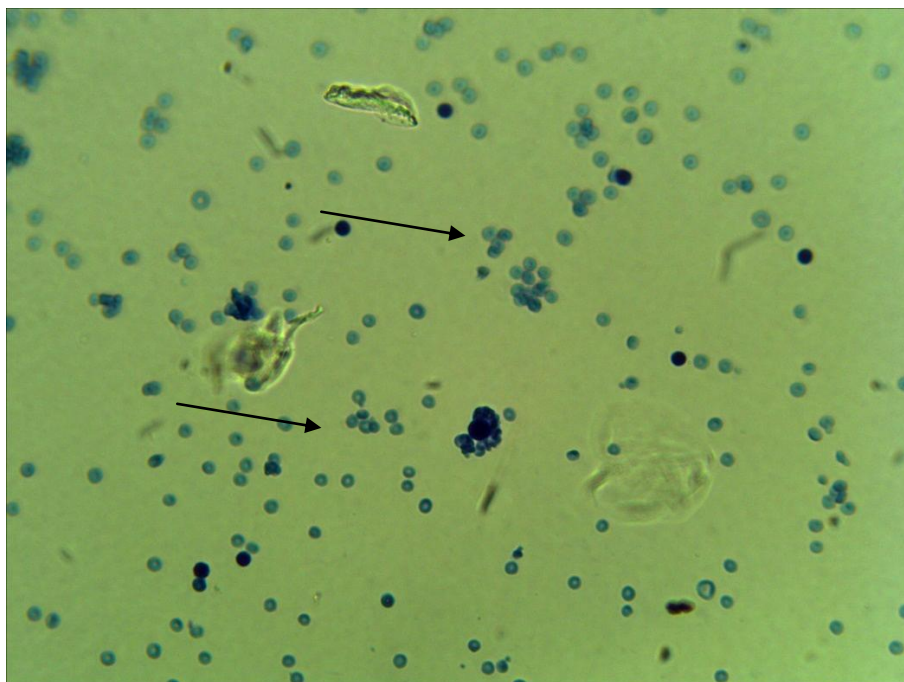


Рис. 66. CD 3 (Т-лімфоцити). Фарбування за Романовським-Гімзою.  
Збільшення x900

Впродовж першої доби життя кількість лейкоцитів знижується у 1,7 раза, кількість Т-лімфоцитів зменшується в 1,38 раза, Т-хелперів – у 2,1, Т-супресорів – у 2,1, В-лімфоцитів – у 1,2 раза. У поросят упродовж першої

добу життя співвідношення абсолютної кількості Т-хелперів і Т-супресорів (ІРІ) зменшується з  $1,69 \pm 0,39$  % до  $1,66 \pm 0,22$  %. Повноцінній реакції лімфоцитів на антигени у новонароджених, на нашу думку, заважає високій рівень Т-супресорів CD8 –  $19,2 \pm 5,31$  %, що, ймовірно, спрямовано на попередження алергічних реакцій в організмі в разі інфікування тварини. Відносна кількість В-лімфоцитів знижується з  $20,3 \pm 4,92$  % до  $16,8 \pm 0,92$  %.

У поросят до двохтижневого віку встановлено статистично значиме зростання в 1,4 раза відсотка лімфоцитів: при цьому відбулося зниження в 1,5 раза кількості Т-лімфоцитів. Тоді як кількість супресорів статистично значимо і зменшилось, то відсоток Т-хелперів є постійною величиною  $14,8 \pm 1,03$ . Відбувається статистично значиме зростання (в 1,3 раза) співвідношення абсолютної кількості Т-хелперів до Т-супресорів до показника 2,15 %, що, за даними Чумаченко В. Ю. (2008), становить фізіологічну межу для даного виду тварин (2–3 %).

У поросят до віку 14 діб встановлено статистично значиме зростання в 1,4 раза відносної кількості лімфоцитів (із  $24,6 \pm 3,95$  % до  $34,8 \pm 7,91$  %), при цьому відбулося зниження в 1,5 раза абсолютної кількості Т-лімфоцитів (CD2 CD3). Слід зауважити, що взагалі після народження тварин і до двохтижневого віку спостерігається зменшення відносної кількості Т-лімфоцитів (CD2 CD3) із  $30,4 \pm 2,37$  до  $25,7 \pm 1,57$  %), Т-супресорів (CD8) – з  $9,1 \pm 1,52$  до  $7,1 \pm 0,88$  %), НК-кілерів (CD16) – з  $9,57 \pm 0,85$  до  $7,9 \pm 1,85$  %) та В-лімфоцитів (CD22) – з  $16,8 \pm 0,92$  до  $12,7 \pm 1,49$  %. При цьому відносна кількість Т-хелперів (CD4) поступово зростає – з  $14,8 \pm 1,03$  % до  $16,3 \pm 0,94$  %.

Враховуючи той факт, що саме Т-хелпери (рис. 67) відповідають за передачу інформації про антиген від антиген презентуючих клітин (АПК) до НК-кілерів і В-лімфоцитів у ході формування як клітинної, так і гуморальної специфічної імунної відповіді, збільшення абсолютної кількості Т-хелперів вказує на активацію набутого імунітету.

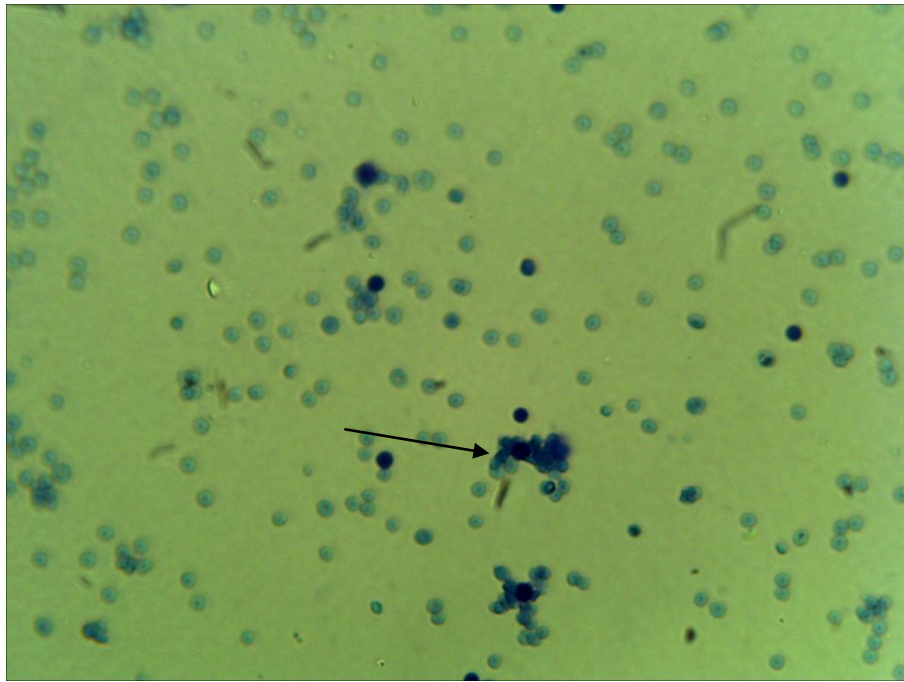


Рис. 67. CD 4 (Т-хелпери). Фарбування за Романовським-Гімзою. х 900

Стан взаємодії Т-хелперів і Т-супресорів визначають за їх співвідношенням – імунорегуляторним індексом (ІРІ). Цей показник допомагає з'ясувати, яка ланка специфічного імунітету в даний момент є більш активною: зниження ІРІ свідчить про активність клітинної ланки (посилення активності Т-супресорів, а збільшення – про посилення активності гуморальних факторів (активний синтез антитіл).

За даними Чумаченко В. Ю. (2008), найбільш зрілою у новонароджених поросят є Т-система імунітету. Кількість Т-лімфоцитів від загальної кількості лімфоцитів у свиней коливається в межах 40–85 %. Співвідношення Т-хелперів до Т супресорів (імунорегуляторний індекс Тх:Тс коливається в межах 2–3.

Проведеним дослідженням нами встановлено, що у тварин першої доби життя ІРІ становить 1,66. Зростання відносної кількості Т-хелперів у перші 14 діб (із  $14,8 \pm 1,03$  до  $16,3 \pm 0,94$  %) і, відповідно, зростання ІРІ в 1,4 раза – до позначки 2,38, а до кінця місяця – відносної кількості Т-супресорів з  $9,1 \pm 1,52$  до  $11,0 \pm 1,05$  %) і, відповідно, зменшення ІРІ до позначки 1,63 свідчить про активізацію в перші 2 тижні життя поросят механізмів гуморальної імунної відповіді, а у старшої вікової групи – механізмів клітинної імунної відповіді.



Зростання відносної кількості Т-супресорів упродовж першого місяця життя пояснюється не лише збільшенням потреби в них, а й тим, що ці клітини активно циркулюють у крові й лімфі.

Відносна кількість NK-лімфоцитів (CD16) – клітин неспецифічного імунітету, зменшується від  $9,57 \pm 0,85$  до  $4,3 \pm 1,25$  %, у період із віку одна доба до віку 29 днів, що, ймовірно, пов'язане з тим, що для формування власних механізмів активного імунітету необхідні клітини специфічної ланки. Абсолютна кількість Т-супресорів (CD8) та Т-хелперів (CD4) – координаторів імунної відповіді, збільшується.

Антигени корму, води, повітря, очевидно, активують перш за все неспецифічні фактори (нульові кілери, фагоцити) й стимулюють проліферацію В-лімфоцитів та Т-хелперів (підвищення ІРІ до рівня 2,38), що повинно забезпечити імунну відповідь на значну кількість бактерій, які заселяють слизові оболонки та шкіру поросят у перші години після народження. Наступні два тижні, віком до 29 днів, перебудова стосується вже клітинної ланки (відповідь на внутрішньоклітинні патогени), про що свідчить зменшення імунорегуляторного індексу до рівня 1,63 та збільшення кількості Т-кілерів (специфічних цитотоксичних Т-лімфоцитів,  $CD8^+$ ) у 2,7 раза. Враховуючи ці дані, можна вважати, що основні імунологічні зміни є адаптаційними щодо елімінації позаклітинних антигенів (бактерій і грибів), а з часом – внутрішньоклітинних антигенів (вірусів, найпростіших).

Отримані дані щодо абсолютної та відносної різних популяцій лімфоцитів у крові поросят наведені в таблицях 19 та 20.

**Абсолютна кількість лімфоцитів різних популяцій  
у крові свійської свині та ІРІ ( $M \pm m$ ;  $n=10$ ; клітин/мкл)**

Маркери	Вік тварин, діб				
	1–2 години	1 доба	7 доба	14 діб	29 діб
Т-лімфоцити (CD2 CD3)	804,7±161,97	426,7±75,86*	1274,09±309,7*	660,5±78,62	1029±154,86 *
Т-хелпери (CD4)	587,1±110,29	208,6±41,01*	916,34±227,76*	419,6±57,27*	554,7±104,26
Т-супресори (CD8)	355,98±97,68	128,0±29,43*	461,64±106,2*	182,5±30,28*	345,6±83,38
НК (CD16)	383,52±145,87	132,6±19,8*	509,79±226,3*	201,4±46,87*	133,8±48,82*
В-лімфоцити (CD22)	376,0±83,54	247,7±28,82*	595,53±376,0*	326,8±53,05	360,6±92,16
ІРІ (Т-хелп./ Т-супр.)	1,69±0,39	1,66±0,22	2,06±0,22*	2,38±0,35*	1,63±0,17

Примітка: \* –  $p < 0,05$  у порівнянні з показником першої групи

Дані таблиці 19 свідчать про інтенсивність гемопоетичної функції кісткового мозку та тимусу. Так, у крові впродовж усього періоду досліджень швидко зростала абсолютна кількість Т-лімфоцитів (CD2CD3, CD4<sup>+</sup> та CD8<sup>+</sup>): кількість їх збільшилась у 2,41, 2,66 та 2,7 раза відповідно. Зростання абсолютної кількості В-лімфоцитів (CD22) відбувається менш інтенсивно (лише у 1,46 раза), що може бути пов'язано зі значною кількістю клітин (247,7 клітин/мкл) уже в перший день життя поросят у порівнянні з іншими популяціями клітин.

Абсолютна кількість Т-кілерів (CD16) зазнала змін: за два тижні після народження їх стало у 1,52 раза більше, а у віці 29 діб показник повернувся до вихідного рівня. Такі процеси можуть свідчити про адаптацію імунної системи до нових умов існування. Антигени корму, води, повітря активували передусім неспецифічні фактори й стимулювали проліферацію наявних В-лімфоцитів та Т-хелперів (підвищення ІРІ до рівня 2,38±0,35), що повинно забезпечити імунну відповідь на велику кількість бактерій, які заселяють слизові оболонки і шкіру поросят у перші години після народження. Протягом двох наступних тижнів життя перебудова стосувалася вже клітинної ланки (відповідь на внутрішньоклітинні патогени), про що свідчать зменшення імунорегуляторного

індексу до рівня  $1,63 \pm 0,17$  та збільшення кількості Т-супресорів ( $CD8^+$ ) у 2,7 раза. Саме високий рівень клітин із маркерами CD8 заважає повноцінній реакції лімфоцитів на антигени у тварин упродовж першого місяця життя (рис. 68).

Згідно з вищезазначеним можна вважати, що основні імунологічні зміни є адаптаційними щодо елімінації позаклітинних антигенів (бактерій і грибів), а пізніше – внутрішньоклітинних антигенів (вірусів і найпростіших). Отримані дані наведено у таблиці 20 та рис. 69.

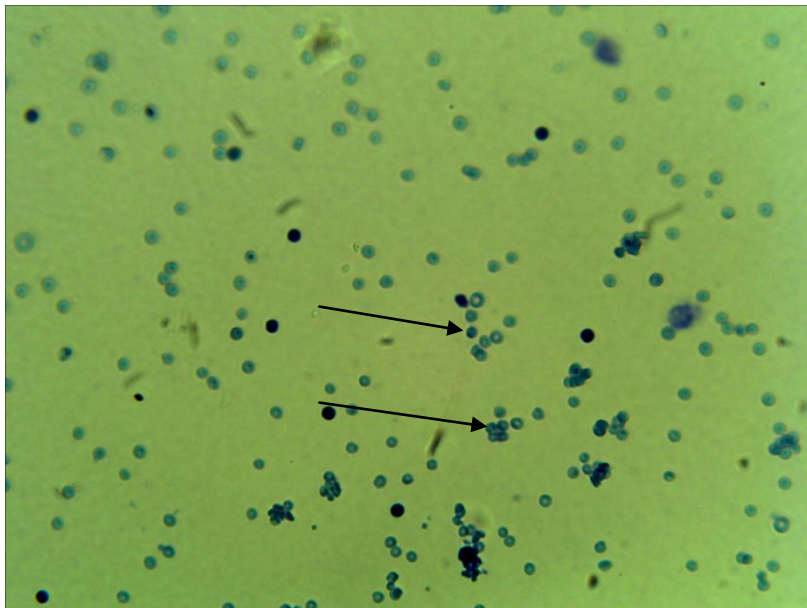


Рис. 68. CD 8 (Т-супресори). Фарбування за Романовським-Гімзою.

Збільшення 900

Динаміка змін різних популяцій лімфоцитів відрізняється у поросят різного віку. Відносна кількість Т-лімфоцитів усіх популяцій впродовж першого місяця життя поросят збільшується з  $30,4 \pm 2,37$  у тварин віком одна доба до  $33,2 \pm 1,81$  % у тварин віком 29 діб. Відносна кількість В-лімфоцитів і Т-кілерів зменшується з  $16,8 \pm 0,92$  до  $11,5 \pm 1,65$  % та з  $9,57 \pm 0,85$  до  $4,3 \pm 1,25$  % відповідно). Це підтверджує нашу думку про те, що у перші два тижні життя поросят більш активними є гуморальні фактори імунного захисту, а клітинні фактори активізуються наприкінці першого місяця життя.

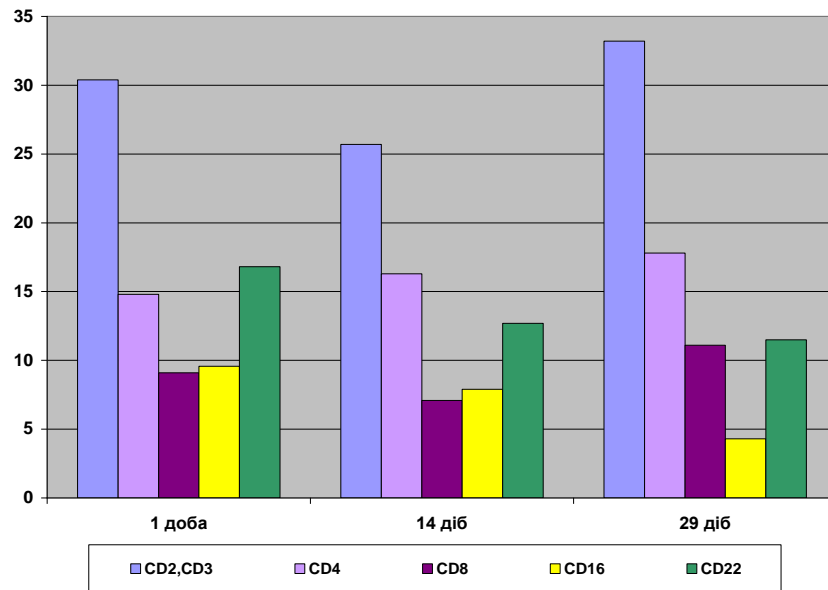


Рис. 69. Відносна кількість лімфоцитів різних популяцій в крові свійської свині, (n=10, %)

Встановлені факти беззаперечно свідчать про активізацію компонентів клітинного імунітету. Так, імунорегуляторний індекс співвідношення клітин, що експресують маркери CD4, зростає поступово з першої доби життя, а CD8 – у поросят старше двох тижнів.

За даними Appleyard S.M., Wilkie N.B. (1998), основними маркерами В-лімфоцитів є CD79a (Igα) або CD79b (Igb), які асоційовані з клітинним імуноглобуліновим рецептором. Цитокинові рецептори – це CD25/ CD122 (для молекул ІЛ-2), CD124 (для ІЛ-4 ) та CD125 (для ІЛ-5); рецептори для компонентів комплементу – CD21 та CD35; імуноглобулінові рецептори – FcμR, CD23 та CD32.

Якобисяк М. (2004), Ройт А. зі співавт. (2006), Хаїтов Р. М. (2006) у своїх роботах повідомляють, що первинно пов'язані з В-клітинами: CD10 – присутній на незрілих В-клітинах, що розвиваються, він зникає при дозріванні, але з'являється знову при їх активації; CD19 – міститься на поверхні В-лімфоцитів, що розвиваються, а також на зрілих, але не плазмочитах; CD20 – зрілі, а також В-клітини, що розвиваються, та вже експресують CD19. CD21 – клітини, що знаходяться у стані спокою. CD22 – всі В-клітини, що знаходяться

в стані спокою; CD23 та CD25 виявляються головним чином на активованих В-клітинах.

Таблиця 20

**Відносна кількість лімфоцитів різних популяцій у крові свійської свині, % (M±m; n=10)**

Маркери	Вік тварин, діб				
	1–2 години	1 доба	7 діб	14 діб	29 діб
Т-лімфоцити (CD2 CD3)	42,2±1,62	30,4±2,37*	26,1±1,60*	25,7±1,57*	33,2±1,81*
Т-хелпери (CD4)	31,3±4,74	14,8±1,03*	18,4±4,65*	16,3±0,94*	17,8±1,14*
Т-супресори (CD8)	19,2±5,31	9,1±1,52*	9,5±0,85*	7,1±0,88*	11,0±1,05*
НК-кілери (CD16)	21,0±8,81	9,57±0,85*	10,0±1,94*	7,9±1,85*	4,3±1,25*
В-лімфоцити (CD22)	20,3±4,95	16,8±0,92*	11,9±1,19*	12,7±1,49*	11,5±1,65*

Примітка: \* –  $p < 0,05$  у порівнянні з показником 1 групи

За даними Сидоренко С. П. (1998), CD22 є маркером специфічним для В-клітин: поверхнева експресія на зрілих В-лімфоцитах, цитоплазматична експресія на пізніх про- та ранніх пре-В-клітинах, ініціює клітинну адгезію та передачу сигналів у В-лімфоцитах. Маркер CD79 несуть В-клітини на всіх стадіях диференціювання від пре-В-клітин до плазмобластів, – він є сигнальним компонентом BcR.

В-система імунітету у новонароджених поросят слабо розвинута, в той же час імунопозитивних В-клітин у новонароджених поросят мало. До місячного віку вміст лімфоцитів з імуноглобуліновими рецепторами зростає з 10–15 % до 22–33 %. Кількість В-лімфоцитів від їх загальної кількості становить 15–35 % (Morley R. зі співавт. 1997, Чумаченко В. Ю., 2008).

Результати досліджень Панікара І. І. (2014) вказують на поступове зниження відсотку В-лімфоцитів упродовж перших 29 діб життя поросят – із показника 20,3 %, до 11,5 %, що вірогідно позначається на активності гуморального імунітету у тварин першого місяця життя. Вищезазначене, ймовірно, пов'язане з активним процесом осідання цих клітин у відповідних

компартаментах периферичних лімфоїдних органів та формування в останніх первинних і вторинних лімфоїдних вузликів. Саме в лімфоїдних вузликах відбувається проліферація активованих В-лімфоцитів, їх диференціація (дозрівання) в плазматичні клітини і синтез антитіл усіх класів, у тому числі й специфічних IgG та IgA. Накопичення В-лімфоцитів (CD22) у сироватці крові поросят дослідних груп іде не так інтенсивно як Т-лімфоцитів – у 1,46 рази, що може бути пов'язано з досить значною кількістю клітин (247,7 тис./мкл) уже в перший день життя поросят у порівнянні з іншими популяціями клітин.

### **Імуноглобуліни свиней: клітини-продуценти, кінетика синтезу**

Літературні дані свідчать, що в перші 12–24 години після народження свині свійської, слизова оболонка тонкої кишки має високу проникливість. Це обумовлює проникнення імуноглобулінів молозива в кровеносне русло, забезпечуючи тим самим колостральний імунітет становлення власної системи органів імунного захисту й є пусковим її механізмом (Корабльова, 1997).

Результати досліджень Панікара І. І. (2013) вказують на те, що кількість білків сироватки крові після отримання перших порцій молозива швидко збільшується передусім за рахунок гамаглобулінів. Підтверджено функціональну незрілість імунної системи новонароджених поросят, важливість обов'язкового вигодовування молозивом. Однак, напрям та амплітуда змін кількості білків у різних авторів виявилася неоднозначною (Кадыров С. О., 1985; Ключкина В. И., 1986; Лаптенко В. Н., 1986; Масьянов Ю. Н., 1992; Ханджарян В. Н., 2003). За даними ряду авторів у тварин перших годин життя до прийому молозива спостерігається фізіологічна гіпопротеїнемія. [159, 166, 228].

Нами встановлено, що після надходження в організм новонароджених поросят молозива рівень загального білка в сироватці крові впродовж першої доби життя збільшується на 37 % (із  $34,57 \pm 0,92$  до  $55 \pm 0,6$  г/л). Кількість альбумінів у тварин становила 50 % ( $27,7 \pm 0,15$  г/л) від кількості загального білка і була на 30 % меншою за таку у новонароджених поросят. Така

гіперальбумінемія, ймовірно, має фізіологічний характер й зумовлена тим, що поросята не одержували не лише поживних речовин у «домолозивному» періоді, але й необхідної кількості рідини.

За даними Сеїна О. Б. (1986), за перші три місяці життя поросят кількість альбумінів росте, а глобулінів – падає. однак Чумаченко В. В. (2007) виявив лише непоказові коливання кількості як альбумінів, так і глобулінів упродовж перших двох місяців життя поросят.

Уміст загального білка та його фракцій у сироватці крові поросят першого місяця життя (таблиця 21) підтверджують імунодефіцитний стан поросят (гіпопротеїнемію), а альбуміново-глобуліновий коефіцієнт  $1,22 \pm 0,05$  свідчить про перевагу альбумінів над глобулінами, що вказує на недостатність основних білків гуморального захисту – імуноглобулінів. Концентрація імуноглобулінів є одним із показників імунологічної реактивності організму, що характеризує функціональний стан В-системи імунітету.

Таблиця 21

**Біохімічні показники крові свійської свині (за даними різних авторів)**

Автор, рік	Вік свиней (плодів)	Загальний білок, г%	Альбуміни, %	Глобуліни різних фракцій, г/л			Коефіцієнт*
				альфа-	бета-	гама-	
Федоров Ю. Н., 1970	плід	3,52	20,74	-			-
	1 доба	3,60	26,94	-			-
Лаптенко В. Н., 1986	Плід 1,5 міс.	24,63	36,38	-			-
	Плід 3,5 міс.	30,56	38,06	-			-
Сеїн О. Б., 1986	0 діб	34,2	17,02	56,98	26,0	-	0,20
	1 доба	57,1	21,82	18,34	18,65	41,19	0,28
	7 діб	56,2	42,04	18,92	18,03	21,01	0,72
	21 доба	55,7	34,53	24,55	20,90	20,02	0,53
	40 діб	52,7	49,13	20,53	17,31	13,03	0,97
	2 міс.	50,0	47,90	19,80	15,09	17,21	1,02
	3 міс.	53,1	47,01	18,61	14,62	15,76	0,96
Чумаченко В. В., 2007	30 діб	66,9	26,1	9,6	8,3	19,7	0,69
	36 діб	50,1	14,3	9,5	7,2	16,7	0,42
	42 доби	55,4	15,3	11,1	8,5	17,9	0,40
	50 діб	63,9	24,2	9,7	8,4	18,2	0,66
	2 міс.	66,5	25,8	9,5	8,2	20,4	0,67
Трокоз А. В. зі співавт., 2010	6-7 міс.	70,8- 77,9	36,77- 40,05	9,51- 10,43	8,23- 10,3	15,43- 17,78	1,04- 1,11

Прим.: \* – альбуміновоглобуліновий коефіцієнт

Серед гуморальних факторів, які найчастіше визначають у сироватці крові, важливими є кількість і співвідношення імуноглобулінів різних класів та кількість циркулюючих імунних комплексів. Ці показники вказують на функціональні можливості гуморальної ланки імунітету (табл. 22).

Таблиця 22

**Вміст імуноглобулінів у сироватці крові тварин різних видів  
(I.R. Tizard , R.M.Schubort, 2004)**

Вид тварин	Кількість імуноглобулінів, мг/дл			
	IgG	IgM	IgA	IgE
Кінь	1000-1500	100-200	60-350	8,4-9,09
ВРХ	1700-2700	250-400	10-50	
Вівці	1700-2000	150-250	10-50	
Свині	1700-2900	100-500	50-500	
Собаки	1000-2000	70-270	20-150	2,3-4,3
Коти	400-2000	30-150	30-150	
Курчата	300-700	120-250	30-60	

Як видно з даних таблиці 22, свині мають доволі високі показники кількості імуноглобулінів усіх класів у порівнянні з іншими видами тварин. Однак дані різних авторів мають досить значні розбіжності у фактичних показниках кількості антитіл кожного з класів, оскільки методи визначення таких даних різні. Крім того, співвідношення альбумінів і глобулінів (так званий альбуміновоглобуліновий коефіцієнт) стали визначати лише в останні роки. Це ускладнює порівняння цифрових даних (табл. 22).

Більшість вчених (Маслянюк Р. П. зі співавт., 2000, 2002, 2004; Мейер Д., Харви Дж., 2007; Рацький М. І. зі співавт., 2010; Салига Н. О., 2003) вважають, що для новонароджених тварин характерна транзиторна гіпогамаглобулінемія, пов'язана з недостатньою функціональною здатністю імунної системи молодняку до синтезу власних антитіл, що триває 1–2 місяці до завершення розвитку імунної системи. Частина авторів виявляла значне зменшення



кількості імуноглобулінів класів А і М у сироватці крові поросят упродовж першого місяця життя, інші виявляли таке зменшення лише в перші 2 тижні, після чого кількість антитіл підвищувалася. Характерні також значні коливання кількості антитіл класу G, що може бути пов'язано, передусім, з кількістю цих антитіл у молозиві свиноматок. Однак більшість авторів відзначає різке зменшення кількості імуноглобулінів G у перші 30 діб із поступовим їх ростом упродовж наступних 2–3 місяців.

За результатом проведених досліджень Панікара І. І. (2013, 2014), аналіз загальної кількості імуноглобулінів вказує, що найбільшим цей показник 4,38 мг/мл є у поросят перших годин життя, після чого спостерігається зменшення до кінця першого тижня життя: 3,56 мг/мл у поросят віком одна доба та 2,41 мг/мл – у тварин віком 7 діб. До віку 29 діб відбувається зростання цього показника до 3,46 мг/мл.

Дані різних авторів мають досить суттєві розбіжності у фактичних показниках кількості антитіл кожного з класів у сироватці крові, що робить складним порівняння цифрових результатів. За даними Масьянова Ю. Н. (1992), кількість імуноглобулінів усіх класів поступово падає впродовж усього місяця, а за даними Кадирова С.О. (1985) – така динаміка характерна лише для IgG, мінімальні значення IgM зареєстровані у віці 10 діб, а для IgA – у 30 діб, після чого кількість усіх класів імуноглобулінів поступово підвищується.

Проведеним дослідженням Панікара І. І. (2013) виявлено: високий рівень IgG ( $3,11 \pm 0,01$  мг/мл) у поросят перших годин життя обумовлений його трансплацентарним переносом від матері, завдяки чому передається надійний захист від більшості патогенних чинників. Згодом імуноглобуліни класів G та A передаються поросяткам із молозивом та молоком, та забезпечуючи молодняк додатковим імунним захистом. Вищезазначені види імуноглобулінів потрапляють безпосередньо на слизові оболонки шлунково-кишкового та респіраторного трактів, відповідно, захищаючи їх від інфекцій.

За даними окремих авторів, у сироватці крові свиней імуноглобуліни класу А становлять 15–20 % усіх імуноглобулінів, імуноглобуліни класу G

становлять 70–80 %, імуноглобуліни класу М–10 % відповідно [270, 277].

Впродовж перших діб життя імуноглобуліни G надходять зі шлунково-кишкового тракту поросяти в його кров, де поповнюють запас материнських антитіл, які раніше надійшли крізь плаценту. Концентрація IgG у тварин до 29-ти денного віку становить  $2,5 \pm 0,03$  мг/мл. Однак варто звернути увагу на так званий «провал» у кінці першого тижня життя поросят, а саме, зменшення кількості даного виду імуноглобулінів у сироватці крові майже в 2,6 раза (з  $3,11 \pm 0,01$  до  $1,19 \pm 0,02$  мг/мл). Саме в цей період запаси імуноглобулінів G в організмі поросят, ймовірно, зменшуються, а сам новонароджений організм ще не в змозі виробляти достатню кількість даного виду імуноглобулінів.

Отримані нами дані щодо наявності IgG у сироватці крові поросят, які не отримували молозива, співпадають із результатом дослідження Лаптенок В. Н. (1986), але протирічать дослідженням Штерць Я. зі співавт. (1962). Так, за даними Лаптенок В. Н. (1986), IgG виявляли у новонароджених поросят і навіть у плодів свиней до народження, причому кількість їх після отримання молозива збільшувалася у 7 разів, а далі, впродовж першого місяця життя, знижувалася. Водночас проведені в середині минулого століття дослідження Я. Штерць зі співавт. (1962) вказують на відсутність у сироватці крові поросят які не отримували молозива, білків типу IgG.

На думку В. С. Антонова зі співавт. (2005), значні коливання кількості антитіл класу G, в першу чергу пов'язані з кількістю загального протеїну в сироватці крові та антитіл у молозиві свиноматок. Лаптенок В. Н. (1986) у своїх роботах вказує на той факт, що в перших порціях молозива близько 65 % білкової фракції становили гамаглобуліни, основу яких складають IgG. При цьому, більшість авторів (Кадыров С. О., 1985; Лаптенок В. Н., 1986; Маслянюк Р. П., 1999, Маслянюк Р. П. зі співавт., 2002; Салига Н. О., 2003; Антонов В. С. 2005; Рацький М. І. зі співавт., 2008) вказують на різке зменшення кількості імуноглобулінів G у перші 30 діб із поступовим їх ростом упродовж наступних 2–3 місяців життя тварин.

Значно вищий рівень IgG 3,11мг/мл у першу добу життя тварин пояснюється циркуляцією в крові поросят материнських молозивних антитіл. Нами встановлено, що за період досліджень від опоросу за 29 діб у молозиві й молоці свиноматок знижувалася кількість IgG у 48 разів; водночас у крові у поросят-сисунів падіння даного показника (близько 40 %) відбулося наприкінці першого тижня життя. За даними Кадирова С. О. (1985), у ході лактації за 30 діб кількість імуноглобулінів класу G у молоці зменшується у 70 разів.

Зміна вмісту IgG у перший тиждень життя, а саме зниження з 71,0 % до 49,3 % і подальше підвищення до 72,2 % у 29 діб, може бути пов'язане з циркуляцією в крові поросят перших днів життя материнських антитіл, які поступово руйнуються. Впродовж другого тижня життя відбувається накопичення вже власних антитіл, синтезованих у відповідь на антигени, що надходять з їжею та повітрям. У період різкого зниження кількості IgG (вік 7 діб) захисну роль, очевидно, беруть на себе IgA, кількість яких у цей період є найвищою.

Tizard Ian R. (2004) вважає, що зниження кількості антитіл класу G у сироватці крові поросят упродовж першого тижня життя на 22 % пов'язане, в першу чергу, зі зменшенням кількості IgG у молоці, а, по-друге, з тим, що синтез власних IgG у поросят незначний через недостатню кількість В-лімфоцитів у крові новонароджених поросят через одноманітність набору В-клітинних рецепторів, який збільшується лише під дією активної стимуляції бактеріальних антигенів.

Згідно з літературними даними (Іванов І. К., 1969; Федоров Ю. Н., 1970; Guidry A. J., 1980; Werhahn E. 1981; Федоров Ю. Н. зі співавт., 1983; Лаптенко В. Н., 1986), при народженні поросята вже мають невелику кількість власних імуноглобулінів класу M 8,1 %, і їх кількість практично не залежить від материнських, оскільки антитіла цього класу з молозивом майже не надходять у кров новонароджених тварин. Вміст імуноглобулінів класу M у крові новонароджених поросят більше 3 мг/мл вказує на наявність внутрішньоутробної інфекції (Sun J., 1998; Tuo W., 1996).

Природні антитіла зустрічаються у неімунізованих і навіть безмікробних тварин, будучи частиною природнього імунітету. Відносяться вони переважно до ізотипу (класу) IgM, їх головним джерелом є CD5 В-лімфоцити. Експресія цитоплазматичного IgM на поверхні клітин відіграє вирішальну роль у В-клітинному онтогенезі. IgM через плаценту від матері не переходить; цей імуноглобулін синтезується у плоді, починаючи з внутрішньоутробного періоду, у відповідь на стимулюючі фактори (Балла Н., 2001; Єздакова І. Ю., 2008; Hayakawa K. зі співавт., 1999; Ochsenbein A.F. зі співавт., 1999).

Нами встановлено, що поросята перших днів життя мають достатньо високий рівень власних імуноглобулінів класу М (0,54 мг/мл), які накопичуються в ембріональний період. Кількість їх із часом змінюється незначно і впродовж терміну досліджень має коливання у межах 0,48–0,54мг/мл, не досягаючи показників у дорослих тварин 0,65–0,90 мг/мл (за даними Антонова В. С. зі співавт., 2005).

Зазначені вище дані відображають формування власної імунної відповіді на активну антигенну стимуляцію різного походження, які потрапляють в організм із кормом, водою та повітрям уже в перші години після народження. Оскільки IgM у ході імунної відповіді синтезуються першими, саме в цей час вони частково компенсують нестачу власних високоспецифічних антитіл класів G та A і зниження кількості материнських (молозивних) IgG через їх руйнування. Всього за період досліджень від опоросу за 29 діб у молозиві та молоці свиноматок знижувалася кількість IgM у 11 разів.

Отже, результати проведених досліджень співвідношення різних класів імуноглобулінів сироватки крові впродовж першого місяця життя поросят (рис. 70) свідчать про те, що у щойно народжених тварин IgM у крові містяться в низьких концентраціях, але впродовж першої доби життя вміст IgM зростає від 8 % до 15,1 %, набуваючи максимального значення у тварин до кінця першого тижня життя (20 %). Поясненням цьому є, ймовірно, вплив патогенних факторів навколишнього середовища на новонароджений організм та антигенна

стимуляція останнього. До віку 29 діб концентрація даного виду імуноглобуліну зменшується до 14,5 %.

У поросят першої доби життя в сироватці крові підвищеним є рівень IgA ( $0,91 \pm 0,03$  мг/мл), найнижчим IgM ( $0,36 \pm 0,01$  мг/мл), і в межах нижчої межі норми для даного виду тварин – IgG ( $3,11 \pm 0,01$  мг/мл). Так, рівень IgA в сироватці крові сягає 21 %; IgG – 71 %, IgM, відповідно, 8 %.

Враховуючи той факт, що надходження IgA з молоком після першого тижня зменшується й, відповідно, в сироватці крові поросят до віку 14 діб відбувається зменшення даного виду імуноглобулінів удвічі (з  $0,91 \pm 0,03$  до  $0,42 \pm 0,02$  мг/мл), можна вважати, що саме цей період є більш небезпечним у контамінації слизових оболонок відкритих систем (дихальної та травної) патогенною мікрофлорою. Поступово IgA, отримані від матері, руйнуються, їх кількість до кінця першого місяця життя знижується.

У період різкого зниження кількості IgG (вік 7 діб) захисну роль, очевидно, беруть на себе IgA, кількість яких у цей період є найвищою ( $0,91$  мг/мл). В молозиві та молоці свиноматок за період досліджень від опоросу за 29 діб зниження кількості IgA відбулось у 3,8 раза. Таке падіння пов'язане з тим, що материнські антитіла руйнуються, а власні синтезуються в недостатній кількості (у 29 діб –  $0,46$  мг/мл). Крім того, за даними Федорова Ю. Н. зі співавт., 1983, відомо, що IgA накопичуються не в крові, а на поверхні слизових оболонок травного і дихального трактів поросят. Саме до клітин поверхні слизових кишечника кріпляться більшість IgA, які є в молозиві, а пізніше – в молоці свиноматок. За даними Кадирова (1985), таке зниження відбувається в 3,7 раза. Результати досліджень щодо вмісту імуноглобулінів різних класів відображені в таблиці 23.

Отримані дані свідчать про те, що коливання кількості антитіл упродовж першого місяця життя є незначним. Такий стан підтверджує тезу про перманентний імунодефіцит у новонароджених поросят у ранній постнатальний період і може вказувати на недостатність кількості зрілих

В-лімфоцитів або неефективність процесів їх активації, в якій задіяні макрофаги та Т-хелпери.

Таблиця 23

**Гуморальні фактори імунітету поросят першого місяця життя  
( $M \pm m$ ;  $n=10$ )**

Вік тварин	Імуноглобуліни, мг/мл			
	Всього	IgG	IgM	IgA
1–2 години	4,38	3,11±0,01	0,36±0,01	0,91±0,03
1 доба	3,56	2,55±0,04*	0,54±0,03 *	0,47±0,20*
7 діб	2,41	1,19±0,02*	0,48±0,04*	0,74±0,03*
14 діб	3,50	2,54±0,09*	0,54±0,02*	0,42±0,02*
29 діб	3,46	2,5±0,03*	0,5±0,02*	0,46±0,05*

Примітка: \* –  $p < 0,05$  у порівнянні з показником 1 групи

Необхідно підкреслити значно вищий рівень IgG, що пояснюється циркуляцією в крові поросят материнських молозивних антитіл. Нестача власних імуноглобулінів у новонароджених компенсується антитілами матері, що надходять в організм поросят із молоком.

Результати дослідження кількісних показників вмісту антитіл різних класів в сироватці крові поросят першого місяця життя наведені на рис. 70.

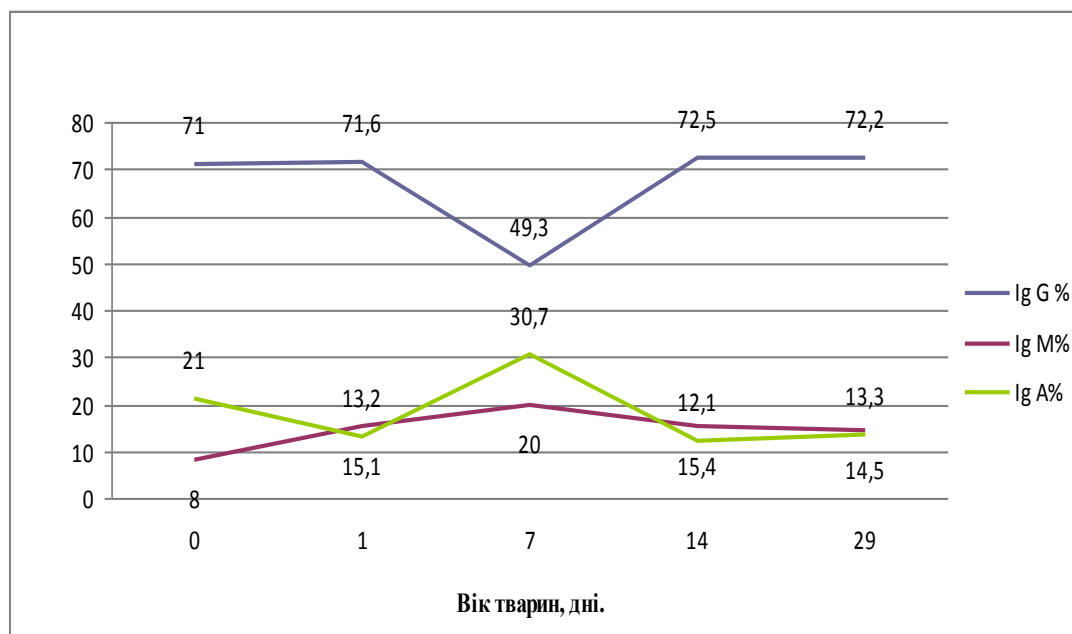


Рис. 70. Динаміка відносного вмісту імуноглобулінів у крові свійської свині у віковому аспекті

Оскільки гемохоріальна плацента свиней не пропускає імуноглобулінів матері, то для поросят важливим є отримання молозивних антитіл (так званий

колостральний імунітет). Аршавський І. О. (1968); Федоров Ю. Н. (1970); Салига Н. О. (2009); Морару І. (2011), у своїх роботах повідомляють, що молозиво містить багато білків, особливо альбумінів і глобулінів, останні в перші дні життя завдяки інгібітору трипсину не піддаються дії ферментів шлунка і в незміненому вигляді надходять у кров новонародженого. Клюкіна В. І. (1986) порівнюючи кількість імуноглобулінів різних класів, які містяться в молозиві та сироватці крові свиней, виявила, що в молозиві їх значно більше. За даними Лаптенко В. Н. (1986); Салиги Н. О. (2009), вміст загального білку в молозиві до кінця першої доби лактації знижується до 65 % по відношенню до початкового, а на 3–5-у добу – близько 42 %; це пов'язано з тим, що проникність кишечника для материнських антитіл у поросят триває лише 24–36 годин, а отримані імуноглобуліни циркулюють у крові близько 14 діб.

Результати наших досліджень є підтвердженням вищезазначеного. Так, максимальні показники загального білку сироватки крові і глобулінової фракції зареєстровані у поросят віком 7 діб, надалі відбувається зниження цих показників 92,3 % і 77,05 % відповідно до кінця дослідження.

Зв'язок імунного стану поросят і прийому молозива відмітили в своїх дослідженнях й інші науковці. Так, за даними Хацкевич В. Т. (1970); Klobasa F. (1986); Bland I. (2003), у віці 2 доби захищеність поросят значно вища завдяки материнським антитілам, що надійшли з молозивом, але вже до віку 10 діб відбувається значне зниження резистентності, яке триває до 20–30-діб життя тварин. Результати проведених нами досліджень свідчать, що у поросят віком одна доба в сироватці крові підвищеним є рівень IgA (21 %), нижчим IgM (8 %), і в межах нижчої межі норми для даного виду тварин – IgG (71 %).

За даними Кадирова С. О. (1985), у ході лактації за 30 діб кількість імуноглобулінів класу М у молоці зменшується у 14,4 раза.

З даних таблиці 24 видно, що основними імуноглобулінами молозива є IgG, частка яких одразу після пологів становить 81,1 %, а IgA та IgM відповідно становлять 10,8 та 8,1 %. Уже через добу після опоросу рівень імуноглобулінів

різко знижується: IgG – у 8,6 рази, IgA – у 3,7 рази, IgM – у 4,3 рази. Отримані дані щодо вмісту в молозиві та молоці свиноматок імуноглобулінів окремих класів подано в таблиці 24.

Таблиця 24

**Вміст імуноглобулінів різних класів у молозиві та молоці свійської свині, (M±m; n=10)**

Термін після опоросу	Кількість імуноглобулінів					
	IgG		IgM		IgA	
	мг/мл	%	мг/мл	%	мг/мл	%
1–2 години	88,17±15,78	81,1	8,76±0,16	8,1	11,74±0,17	10,8
1 доба	10,24±0,39*	66,5	2,03±0,06*	13,2	3,14±0,07*	20,3
7 діб	2,58±0,07*	34,4	2,11±0,07*	28,0	2,84±0,10*	37,7
14 діб	2,11±0,07*	35,0	0,98±0,06*	16,2	2,95±0,13*	48,8
29 діб	1,84±0,05*	32,2	0,80±0,04*	14,0	3,08±0,07*	53,8

Примітка: \* – p<0,05 у порівнянні з показником першої групи

Зазвичай, після 3–5 днів лактації концентрація IgA знижується, але, враховуючи зростаюче вживання молока, надходження IgA підвищується. В подальшому синтезується молоко, і до 29-ї доби відбувається радикальна зміна співвідношення класів імуноглобулінів, а саме: на тлі різкого зменшення IgG (із 66,5 % у першу добу лактації до 32,2 % на 29 добу лактації) та IgM (із 28 % на сьому добу лактації до 14,0 % на 14 добу) збільшується частка IgA (із 20,3 у віці одна доба – до 53,8 % у віці 29 діб). Це пояснюється тим, що антитіла класу А синтезуються безпосередньо в молочній залозі. Вони мають найважливіше значення в захисті слизової оболонки кишківника поросят у післямолозивний підсисний період. Материнські специфічні імуноглобуліни класу А зв'язують на поверхні слизової кишківника більшість антигенів, які потрапляють із кормом та водою. Відлучення поросят у місячному віці є стрес-фактором ще й тому, що позбавляє поросят такого важливого фактора імунного захисту, яким є IgA.

Всього за період досліджень від опоросу за 29 діб у молозиві та молоці свиноматок найбільше знижувалася кількість IgG (у 48 разів), значно менше – IgM (у 11 разів), найменше знизилась кількість IgA (у 3,8 рази).

Як бачимо із даних таблиці 24, кількість IgG у сироватці крові поросят сягає найвищих показників (3,11±0,001 мг/мл) у першу добу після отримання



молозива за рахунок молозивних антитіл. Після цього вони поступово руйнуються (так, у віці 7 діб їх вміст лише  $1,19 \pm 0,02$  мг/мл), а власні імуноглобуліни ще не синтезуються в достатній кількості. Тому навіть до кінця першого місяця життя рівень IgG не сягає показників першої доби ( $2,5 \pm 0,03$  мг/мл). З другого тижня життя починається синтез власних IgG, рівень яких у віці 29 діб складає 1,84 мг/мл.

Імуноглобуліни класу А в кров поросят у першу добу життя потрапляють з молозива, тому їх рівень у цей час найвищий ( $0,91 \pm 0,03$  мг/мл). Надалі материнські антитіла руйнуються, а власні синтезуються в недостатній кількості (у 29 діб їх вміст складає лише  $0,46 \pm 0,05$  мг/мл), окрім того вони накопичуються не в крові, а на поверхні слизових оболонок травного і дихального трактів поросят. Саме до клітин поверхні слизових оболонок кишок кріпляться більшість IgA, які є в молозиві, а пізніше і в молоці свиноматок.

Для вивчення можливої кореляції між імуноглобулінами матері (в молозиві (молоці) та сироватці крові поросят ми надали динаміку змін показників у вигляді частки кожного класу антитіл у кожний період. Отримані дані представлені у вигляді діаграми (рис. 71).

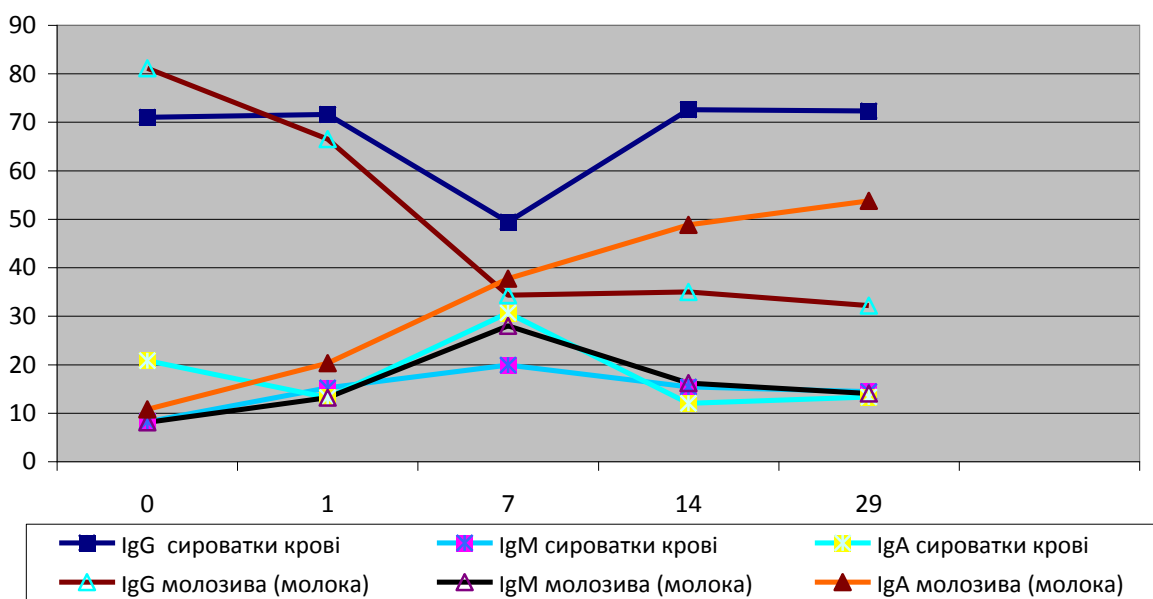


Рис. 71. Динаміка вмісту частки імуноглобулінів різних класів у сироватці крові свійської свині та молозиві (молоці) свиноматок, %

Як видно з рисунку 71, для всіх імуноглобулінів характерні зміни кількісних показників, причому найбільш виражені вони у віці 7 діб, коли найбільше знижується частка IgG як у молоці, так і в сироватці крові поросят. Водночас підвищується вміст інших антитіл і в молоці, і в сироватці крові. У такий спосіб, з нашого погляду, частково компенсується втрата і корегуються механізми захисту молодняку за рахунок з одного боку збільшення кількості материнських імуноглобулінів класів А та М, а, з іншого боку, за рахунок власних антитіл цих же класів, синтезованих імунною системою поросят.

У наступні два тижні життя поросят характер процесів поступово змінюється: в молоці збільшується частка виключно IgA, які необхідні для захисту слизових оболонок шлунково-кишкового тракту, а вміст IgG та IgM зменшується, бо в цей час вони вже не надходять із кишок у кров, а використовуються як білковий компонент корму. Крім того, поступово нарощуються темпи синтезу власних IgG і стабілізується рівень власних IgM, а IgA не накопичуються в крові, а секретуються на поверхні слизових оболонок.

Така динаміка змін кількості імуноглобулінів дає підстави зробити висновок про міцний зв'язок між антитілами молозива і молока та антитілами крові поросят. Оскільки поросята народжуються з невеликою кількістю власних антитіл виключно класу М, еволюційно сформовані біологічні механізми дозволяють не лише захистити новонароджених поросят материнськими колостральними антитілами класів А і G, а й упродовж усього підсисного періоду захищати молодняк від основних патогенів, які надходять через шлунково-кишковий тракт, даючи можливість власній імунній системі тварин поступово адаптуватися до нових умов існування й захищати організм самостійно. Таким чином, незрілість багатьох ланцюгів протиінфекційного захисту організму новонародженої тварини компенсується пасивною передачею імуноглобулінів через плаценту (IgG) та молоко (IgG, IgA).

За даними J. Sun, C. Hayward et al. (1998); J. E. Butler et al. (2009), свині мають щонайменше 5 підкласів IgG, а саме: IgG1, IgG2a, IgG2b, IgG3 та IgG4. Вони кодуються від 8 до 12 імуноглобуліновими генами. В інших

імуноглобулінів підкласи не виявлені, до того ж, кожен клас має по одному відповідному гену в геномі.

У поросят-гнотобіотів, у яких відсутня кишкова нормофлора, виявляють гіпоплазію вторинних лімфоїдних органів, у них не формуються вторинні лімфоїдні бляшки, а рівень імуноглобулінів сягає не більше 2 % від норми (Н. Tlaskalova-Hogenova et al. 1994).

Порівняльні показники кількості IgA в різних біологічних рідинах наведено в таблиці 25.

*Таблиця 25*

**Порівняння вмісту IgA у сироватці крові та інших секретах домашніх тварин [I. R. Tizard, 2004].**

Види тварин	Вміст IgA в різних секретах, мг/дл					
	сироватка крові	молозиво	молоко	носовий слиз	слина	сльози
Коні	170	1000	130	160	140	150
ВРХ	30	400	10	200	56	260
Вівці	30	400	10	50	90	160
Свині	200	1000	500	-	-	-
Собаки	100	250	400	-	-	-
Коти	200	100	24	-	54	-
Курчата	50	-	-	-	20	15

Як видно з даних таблиці 25, на відміну від інших тварин у свиней IgA практично не виявляється у носовому слизі, слині та сльозах, але рівень цього імуноглобуліну в сироватці крові, молозиві та молоці значно вищий, ніж у інших тварин.

#### **4. Вікові зміни в імунній системі свійської свині**

Рівень резистентності організму змінюється залежно від багатьох факторів, у тому числі й від віку тварин, фізіологічного стану, умов утримання, дії на організм окремих хімічних, фізичних, біологічних та інших чинників.

Вікова динаміка імунітету зумовлена особливостями розвитку реактивності організму в постнатальний період. Знижений рівень реактивності у новонароджених і молодняку першого місяця життя пояснюється структурно-функціональною недосконалістю імунної, нервової та ендокринної систем (Бутенко Г.М. 1993; Vorn J. 1995 та ін.).

Маслянко Р. П. (1999) зазначає, що у ссавців різних видів будова плаценти відрізняється, тому трансплацентарний перенос материнських антитіл відбувається у гризунів і, частково, у хижаків; у той час як у коней, свиней, великої та дрібної рогатої худоби материнські антитіла не проходять через кілька шарів плаценти. Молозиво за своїми фізико-хімічними властивостями подібне до крові. Тому для копитних тварин молозиво є єдиним безальтернативним джерелом материнських антитіл, основною зв'язуючою ланкою в критичний період переходу новонароджених від плацентарного живлення до живлення в умовах зовнішнього середовища.

Протягом тривалого часу існувала концепція про ареактивність організму в неонатальний період. Наразі доведено, що процес становлення і дозрівання імунної системи починається з ранніх термінів гестації й продовжується протягом усього періоду вагітності та після народження. Особливо виражені вікові зміни в імунному статусі відбуваються в період після народження. Так, у здорових новонароджених дітей і дитинчат тварин спостерігається фізіологічний лейкоцитоз, причому близько 35 % складають лімфоцити, серед яких приблизно половина – Т-лімфоцити. Крім того, відносно більше супресорних клітин, ніж хелперних. У порівнянні з молодняком старшого віку та дорослими у новонароджених достатньо велика кількість В-лімфоцитів (близько 35 %) і майже відсутні плазматичні клітини, що зумовлено, очевидно, відсутністю антигенної стимуляції в період внутрішньоутробного розвитку.

Імунологічний статус новонародженої дитини включає фактори материнського імунітету (антитіла класу G, які потрапляють у кров через плаценту і з молозивом) та фактори власної імунної системи. Імунітет власне дитини характеризується високою абсолютною кількістю Т-лімфоцитів,

низькою функціональною зрілістю клітин хелперної та супресорної систем, низьким рівнем комплементу і бактерицидною активністю фагоцитів, що є поясненням високої вразливості новонароджених дітей до інфекційних захворювань (Казмірчук В. Є., Ковальчук Л.В., 2006).

За даними Маслянюк Р. П., (1999) протягом перших днів життя у дітей відбуваються значні зміни показників імунного статусу: зменшується абсолютна кількість лейкоцитів при збільшенні частки лімфоцитів, причому характерна висока спонтанна бласттрансформація лімфоцитів; зростає кількість комплементу і пропердину, збільшується фагоцитарна активність лейкоцитів. Суттєву роль у цих процесах відіграють заселення слизових оболонок і шкіри новонародженого мікрофлорою і пов'язана з цим антигенна стимуляція.

Плід будь-якої тварини містить батьківські гістонесумісні до матері чужорідні антигени, тому з імунологічного погляду може вважатися алотрансплантатом, який за всією трансплантаційною логікою повинен бути відторгнутий так само, як і інші трансплантати. Проте плід у матці не лише успішно виживає, але й розвивається; звідси висновок: потенційна імунологічна реактивність материнського організму по відношенню до плода ефективно регулюється.

Чумаченко В. Ю. (2008) зазначає, що у перші дні життя захист організму від несприятливих факторів навколишнього середовища забезпечується здебільшого за рахунок імуноглобулінів, які надходять в організм через плаценту в антенатальний або з молозивом у постнатальний період, або обома шляхами. Через особливість будови плаценти у свиней материнські антитіла надходять в організм поросят лише з молозивом та молоком. Проведені в середині минулого століття дослідження Я. Штерцль зі співавт. (1999), свідчать про відсутність у сироватці крові поросят, які не отримували молозиво, білків типу IgG, бактерицидної активності по відношенню до грамнегативних мікроорганізмів S-фази.

У новонароджених поросят показники природної резистентності (крім бактерицидної активності сироватки крові) знаходяться на низькому рівні й

поступово підвищуються до віку 30 діб. Відлучення поросят на 40-у добу життя знижує ці показники (крім лізоцимної активності сироватки крові). До 3-місячного віку досліджувані показники природної резистентності сягають рівня дорослих тварин (Зудова Т. А., 2001).

На жаль, у доступній нам літературі зустрічається недостатньо інформації щодо характеристики змін гематологічних показників у поросят раннього постнатального періоду. Більшість публікацій присвячені вивченню чинників, що стимулюють дозрівання факторів імунітету у поросят після народження або в період відлучення (Н. О. Салига, Р. Я. Іскра (2007); О. І. Віщур, Ю. Ф. Ушкова (2009); Ковальчук Я. Я. зі співавт. (2009); Огороднік Н. З. зі співавт. (2014); та інші).

За даними окремих дослідників, показники імунного статусу поросят упродовж першого місяця життя зазнають значних змін, які можна охарактеризувати як тимчасовий перехідний віковий імунодефіцит, пов'язаний зі становленням функції імунної системи (Огороднік Н. З. (2012); М. Tuchscherer, 2002). Так, при народженні у телят спостерігається фізіологічний лейкоцитоз, причому близько 35 % складають лімфоцити. Співвідношення клітин у популяції лімфоцитів відрізняється від такої у дорослих тварин: близько 60 % - це Т-хелпери, близько 15 % – супресори, в популяції Т-лімфоцитів переважають Т-хелпери, крім того, відносна кількість В-лімфоцитів становить понад 35 %, що значно відрізняється від показників у дорослих тварин (Маслянюк Р. П., 2002, 2010).

Окремі автори досліджували швидкість дозрівання різних факторів імунітету в онтогенезі. Виявилось, що першими дозрівають саме неспецифічні фактори, а саме фагоцитарна активність лейкоцитів, функція лізоциму та комплементу. До того ж процес дозрівання починається з ранніх термінів гестації й продовжується протягом вагітності та після народження тварини (Науменко В. В., Кладницька С. В. (1997); Мазуркевич Т. А. (2000); Чумак В. О. (2002); Маслянюк Р. П. (2000, 2002); Тихонов М. М. зі співавт. 2005).

Природні антитіла зустрічаються у неімунізованих і навіть безмікробних тварин і є частиною природного імунітету. Відносяться вони переважно до IgM, їх головним джерелом є CD5 В лімфоцити. Експресія цитоплазматичного IgM на поверхні клітин відіграє вирішальну роль у В-клітинному онтогенезі. IgM через плаценту від матері не переходить; цей імуноглобулін синтезується у плоді, починаючи з внутрішньоутробного періоду (Hayakawa K. et.al., 1999; Ochsenbein A.F. et.al., 1999; Балла Н., 2001; Ездакова І. Ю., 2008).

Імунні фактори материнського молока (секреторний IgA, лізоцим, макрофаги, лімфоцити, лактоферин, біфідус-фактор) та його окремі нутрієнти у вигідному співвідношенні (сироваткові альбуміни,  $\alpha$ -лактоальбумін, низький вміст фосфору, поліненасичені довголанцюгові жирні кислоти) блокують заселення кишечника умовно-патогенною флорою та сприяють росту біфідофлори. Остання стимулює синтез секреторного IgA та неспецифічних факторів імунного захисту (лізоциму, інтерферону, цитокінів, комплементу), що позитивно впливають на формування слизової оболонки травного каналу як природного бар'єра на шляху інфекційних та неінфекційних антигенів [140, 312, 315].

Слесаренко В. В., Гаврилін П. М. (2005) висловили припущення, що імуноглобуліни молозива виконують функцію стартових антигенів.

Протягом раннього постнатального онтогенезу в поросят відбувається вірогідне зменшення вмісту гемоглобіну крові, й особливо гемоглобіну у віці 20 діб ( $72,53 \pm 2,49$  г/л), що майже відповідає рівню гемоглобіну в новонароджених. Рівень гемоглобіну в крові поросят новонародженого та молочного періодів корелює з морфофункціональним статусом, особливо з масою тіла. Аналогічна кореляція спостерігається між живою масою тіла та кількістю загального білка сироватки крові. Це свідчить про те, що у недорозвинених поросят із низькою масою тіла і недорозвиненою масою вміст гемоглобіну і загального білка в крові дещо нижчий, ніж у нормально розвинених поросят. Решта гематологічних показників з віком поросят незначно змінюються (Соколов В. Г., 2001).

За даними Антонова В. С. зі співавторами (2005), рівень загальних протеїнів у молодняку перших місяців життя є величиною непостійною сягає максимальних показників у тварин віком 73 доби.

З віком збільшується кількість CD4<sup>+</sup> и CD8<sup>+</sup> клітин із фенотипом CD45<sup>+</sup>, властивим для клітин імунологічної пам'яті. При цьому вміст "наївних" Т-клітин с CD45<sup>+</sup> фенотипом пропорційно зменшується. Поросята з 8–10 дня життя вже здатні самостійно виробляти антитіла у відповідь на антигенний подразник, а у віці 15–20 днів у них вже чітко виражена властивість до репродукції антитіл (Ю. Г. Лях, Л. А. Крот, 2005).

Фаза постнатального розвитку ссавців, коли відбувається перехід до самостійного харчування, є критичною в завершенні формування здатності до повноцінної імунної відповіді. З цього періоду припиняється дія захисних материнських факторів і починається масований вплив на організм різних антигенів харчового і мікробного походження, які є значним стимулом для дозрівання імунної системи.

У період 25–35 днів життя в організмі тварин виникає другий пік імунодефіциту (материнські захисні білки виведені з організму – період напіврозпаду IgA становить 4–6 днів, IgM – 3–5, IgG – 10–25 днів, а синтез власних не забезпечує фізіологічну норму). Тривалість пасивного імунітету 35 днів після народження обумовлена періодом всмоктування імуноглобулінів у кишечнику в незмінному вигляді й формуванні у них імунної системи. З часом формується бар'єрна функція слизової оболонки та ферментативна система травного каналу, внаслідок чого інтенсивність всмоктування імуноглобулінів зменшується, що знижує їх концентрацію в організмі (Сидоров М. А. зі співавт., 2006; В. Ю. Чумаченко, В. В. Чумаченко. 2008).

У період, коли відбувається перехід від молочного вигодовування до самостійного харчування тварин, припиняється дія захисних материнських факторів і розпочинається вплив на організм широкого спектру антигенів травного та мікробного походження, яке слугує потужним стимулом для дозрівання імунної системи. В цей час завершується розвиток тимусу, а в



периферійних лімфоїдних органах популяція нульових клітин скачкоподібно заміщується на зрілі Т- і В-лімфоцити. Синтез IgM та IgG антитіл після народження зростає швидко, а приріст продукції IgA, IgE та IgD наростає поступово до статевого дозрівання (А. А. Ярилін, 1991; Д. В. Стефані, Ю. Є. Вельтищев, 1996; А. Н. Шарецький, 1999).

Відлучення поросят від свиноматок є стресовим фактором, який викликає зниження їх неспецифічної резистентності, що має прояв у зниженні фагоцитарної активності крові (до відлучення становить  $47,33 \pm 0,95$ , на 4-ту добу після відлучення  $43,33 \pm 1,76$ ); зниження бактерицидної активності сироватки крові поросят (до відлучення становить  $31,75 \pm 1,97$ , на 4-ту добу після відлучення  $20,64 \pm 1,28$ ) і призводить до підвищення в крові рівня циркулюючих імунних комплексів (Огородник Н. З., 2012).

У поросят у 2-місячному віці, як правило, закінчується перша фаза формування природного імунного статусу, у 8–9-місячних свиней відбувається статично вірогідні й незначно відхилені від середньоарифметичного вищі титри антитіл проти усіх умовно патогенних мікроорганізмів. Із річного віку титри антитіл проти всіх умовно-патогенних бактерій стабільно тримаються на рівні значень, характерних для двомісячних поросят, тобто в першій фазі формування природного імунного статусу (Р. Ф. Рузікулов, Р. Х. Хаїтов, 2010).

Значне зростання відносної кількості Т- і В-лімфоцитів у крові поросят після відлучення Віщур О. І. (2006) пояснює активною антигенною стимуляцією імунної системи в період відлучення. Імунорегуляторний індекс (співвідношення Т-хелперів до Т-супресорів) у тварин до 10 дня після відлучення знижується. До 14-тої доби він не досягає рівня, виявленого до відлучення, що свідчить про зменшення у період відлучення гуморальної ланки імунітету.

За даними Чумака В. О. (2002), зміни вмісту показників гомеостазу у період 5–6-місячного віку свідчать про посилення перекисного окислення ліпідів під час статевого дозрівання свиней.

## 5. СТРЕСИ ЯК ФАКТОР ВПЛИВУ НА ІМУННУ СИСТЕМУ

Окремими дослідниками встановлено, що тварини по-різному реагують на стрес-фактори. Це обумовлено їх видом, породою, рівнем природної резистентності, спадковістю та діяльністю центральної нервової системи. Однак, наразі питання взаємозв'язку показників природної резистентності, стрес-чутливості та продуктивності свиней залишається недостатньо вивченим (Баранніков А. І. зі співіт., 2007).

У виникненні стресового стану за умов дії на організм різних подразників довкілля вирішальна роль належить нервовій та ендокринній системам через гіпоталамус-гіпофіз-наднирникову систему за участю кортикостероїдних гормонів (глюкокортикоїдів і мінералокортикоїдів) та гіпоталамо-симпатико-адреналову систему за участю катехоламінів (адреналіну і норадреналіну) (Чумаченко В., 2008).

У випадку стресу збільшується кількість стероїдних гормонів наднирників. Останні призводять до зменшення кількості лімфоїдних клітин лімфоїдної тканини. Міграція з тимусу та селезінки лімфоцитів викликає короткочасне (1–2 години) і непостійне збільшення кількості лімфоцитів у кров'яному руслі; в подальшому має розвиток лімфопенія. З лімфатичних вузлів мігрують малі лімфоцити, з селезінки – великі. Через 24 години з початку іммобілізації у вузлах клітинний склад представлено популяцією великих лімфоцитів. У кістковий мозок мігрують Т-лімфоцити з фенотипом  $Ly\tau-1^-$ ,  $2^-$ ,  $L3$   $T4$ , що беруть участь у механізмах регуляції процесів розвитку клітин-попередників еритро- та мієлопоезу (Горизонтов П. Д., 1981; Шахов В. П. зі співавт., 1999).

Індуковане стресом вивільнення гіпофізарного АКТГ та викликана цим імуносупресія опосередковуються через надмірний вплив кортикостероїдів на лімфоцити. Зниження імунокомпетентності внаслідок тривалого стресу пояснюється виснаженням енкефалінових та ендорфінових запасів (Голярников Н. А., 2002).

За тривалого стресу зменшується маса імунокомпетентних органів (тимуса, селезінки, лімфовузлів); фазово змінюється рівень глюкокортикоїдів (підвищення з наступним спадом); змінюється співвідношення між субпопуляціями лімфоцитів; підвищується продукція цитокінів гострої фази запалення, білків запалення, посилюються катаболічні процеси тощо (Чоп'як В. В., 2008; Прискока В. А., 2007).

За впливу стресфакторів у свиней, схильних до стресу, відбувається порушення функцій кори наднирників, на що вказує підвищення концентрації гормону кортизону в крові. Ці зміни в гормональному статусі пригнічують імунну стійкість організму (Чорний М. В., Дудник А. О., 2002).

При стресах у лейкоцитарній формулі змінюється співвідношення лімфоцитів і нейтрофілів. Виявлено, що тваринам із низьким і високим відношенням лімфоцити/нейтрофіли притаманна знижена імунна реактивність і лише стадія резистентності свідчить про задовільний стан (Прискока В. А., 2007).

Для стресстійких тварин характерними є більш високі показники щодо кількості лейкоцитів і еритроцитів в крові, фагоцитарної, бактерицидної і лізоцимної активності, що зумовлює їх стійкість до несприятливих факторів індустріальної технології виробництва свинини (Ткачук О. Д., 2008, 2009).

Вивченню адаптаційних процесів в організмі свиней присвячена дисертаційна робота Славецької М. Б. (2006). Результати її досліджень вказують на те, що адаптаційні здібності тварин багато в чому залежать від стрес-стійкості. За даними автора, організм стрес-стійких свиноматок має значні мобільні можливості, відмічається активність морфологічних, біохімічних та імунологічних змін відносно стрес-чутливих свиноматок, проявляється здатність компенсуватись у хвилини тяжких стресових навантажень, а адаптаційний процес спрямований у бік стадії резистентності. У стрес-стійких тварин кількість загального білку сироватки крові більша на 15,9 %, глобулінів – на 6,0 % (альфа-глобулінів – на 2,7 %, гама-глобулінів – на 2,3%. В крові має місце значне збільшення вмісту гемоглобіну до  $9,82 \pm 1,3$  г/л,

глюкози близько  $3,53 \pm 0,23$  ммоль/л, кількості еритроцитів до  $6,83 \pm 0,24 \cdot 10^{12}$ /л, лейкоцитів до  $14,83 \pm 0,32 \cdot 10^9$ /л; у сироватці крові знаходиться кальцію до  $3,10 \pm 0,18$  ммоль/л, фосфору до  $1,63 \pm 0,12$  ммол/л, холестерину до  $2,55 \pm 0,30$  ммоль/л, фагоцитарна активність вища на 7,8 %, фагоцитарний індекс – на 22 %, лізоцимна активність – на 25,2 %. Організм поросят, народжених від стрес-стійких свиноматок, має значно більший потенціал пластичних енергетичних речовин, вищу резистентність, а, значить, вони мають більшу здатність до адаптації в умовах промислової технології. У таких поросят у порівнянні з отриманими від стрес-чутливих свиноматок, у крові виявляли значно вищий вміст гемоглобіну (на 14 %), глюкози (на 15,5 %), у сироватці крові вміст кальцію більший на 1,6 %, фосфору – на 14,7 %, сироваткового заліза – на 1,6 %, резервна лужність плазми крові вища на 6,6 %. Вміст загального білку був на 6,2 % більший, ніж у поросят, народжених від стрес-чутливих свиноматок. Також спостерігався вищий вміст глобулінів (на 3,04 %), альфа-глобулінів (на 0,81 %) та гама-глобулінів (на 1,44 %).

Встановлено, що стрес, який виникає при перегрупуванні та переміщенні свиней в інші станки й приміщення, а також при транспортуванні їх на м'ясокомбінат, супроводжується посиленням гліколізу та порушенням енергетичного гомеостазу (Чумаченко В. В., 1998).

Висока концентрація тварин на обмежених площах, шум механізмів, що працюють, тип годівлі, безвигульне утримання та порушення мікроклімату призвели до природної фізіологічної відповіді – стресу, який знижує природну резистентність і підвищує сприйнятливність організму до різних захворювань (Максимов А., 2008).

Зміни технології вирощування молодняка свиней, пов'язані з транспортуванням на значні відстані, викликає у тварин стресовий стан, який супроводжується такими ознаками: підвищення концентрації кортизолу в сироватці крові на 38 %, глюкози – у 1,21 раза, зниження рівня аспартатамінотрансферази та активності гама-глутамілтрансферази в 1,8 раза, зниження кількості загального білірубину в 1,45 раза, зниження альбумін-

глобулінового співвідношення на 23 %, а також посилення недостатності імунної системи, що зберігається до 6–9-місячного віку. Для зниження впливу стрес-факторів на організм тварин, які виникають за зміни технології утримання, рекомендують використання мієлопептиду і тетравіту (в дозах 1,0 та 1,5 мл на голову відповідно, внутрішньом'язово, за 5 днів до транспортування та через 5 і 25 днів після нього) (Ісаєва А. Г., 2002).

Усунення стресу – головне завдання свинарства на даному етапі розвитку, тому що зменшення стресових станів дає можливість одержати додаткову продукцію, тобто підвищити рентабельність галузі.

## ЗАКЛЮЧЕННЯ

Формування та ступінь розвитку імунної системи поросят на ранніх етапах постнатального періоду онтогенезу проявляється структурно-функціональною перебудовою органо- і гістометричних показників тимусу, лімфатичних вузлів, селезінки та лімфоїдних утворів слизових оболонок травної трубки внаслідок адаптації новонародженого організму до умов існування, а також ймовірною антигенною стимуляцією за відсутності колострального імунітету, наявністю транзиторного імунодефіциту формування власних популяцій Т-лімфоцитів і активацією процесів фагоцитозу.

Структурно-функціональна перебудова тканинних компонентів тимуса поросят на ранніх етапах постнатального періоду онтогенезу характеризується збільшенням його абсолютної маси та лінійних параметрів на тлі зменшення відносної маси органа при зростанні паренхіматозних (лімфоїдних) і зменшенні стромальних компонентів. У цьому разі індекс співвідношення кіркової речовини тимусних часточок до мозкової зменшується: у парній шийній частці з 1:3,50 у поросят новонароджених – до 1:2,42 у поросят віком 29 діб; у проміжній, відповідно, з 1:3,54 до 1:2,51; у грудній – з 1:3,50 до 1:2,44 з піком зростання у поросят віком 14 діб, що, ймовірно, зумовлено антигенною стимуляцією за поступового зниження колострального імунітету і формування власних популяцій Т-лімфоцитів.

Селезінка новонароджених поросят є сформованим органом, без чіткого поділу на червону і білу пульпу з диференційованим стромально-трабекулярним апаратом. Її паренхіма містить  $6,89 \pm 0,45$  % білої пульпи, яку формують, головним чином, периартеріальні лімфоїдні муфти і  $85,92 \pm 0,43$  % червоної пульпи. Вікові зміни органометричних показників селезінки проявляються ростом і розвитком стромально-паренхіматозних структур, при зростанні абсолютної та зменшенні відносної маси. Постнатальне формування її гістоархітектоніки зумовлено, насамперед, чітким диференціюванням паренхіми на червону і білу пульпу, де в дифузній лімфоїдній тканині

з'являються лімфатичні вузлики ( $0,42 \pm 0,04$  % від загальної площі лімфоїдної тканини) зі всіма їх складовими, що незакономірно розміщені у різних місцях паренхіми.

Морфофункціональне диференціювання та спеціалізація тканинних компонентів лімфатичних вузлів у поросят на ранніх етапах постнатального періоду онтогенезу проявляється збільшенням відносної площі лімфоїдної тканини на тлі зменшення відсотку сполучнотканинної стромы. Відбувається інтенсивне формування лімфатичних вузликів на основі кіркової речовини та розміщенням їх у вигляді скупчень у центральній зоні ЛВ та на їх периферії. Відносна площа кіркової речовини зростає (у нижньощелепних лімфатичних вузлів на 37,66 %, порожньокишкових на 23,44 %), мозкової зменшується зі збільшенням кількості вторинних і зменшенням первинних лімфатичних вузликів, що свідчить про їх реактивність та активну участь у кооперації імунного захисту організму.

Морфологічні особливості розвитку лімфоїдних утворень, асоційованих із слизовими оболонками кінечнику, пов'язані з їх топографією і є критерієм оцінки стану природної резистентності, неспецифічної та імунологічної реактивності організму поросят. Вони мають свої особливості в залежності від віку тварин: до семидобового віку у бляшках домінує дифузна лімфоїдна тканина, яка характеризується високою швидкістю її росту у підслизовій основі з подальшим інтенсивним формуванням згрупованих лімфоїдних вузликів на тлі дифузної лімфоїдної тканини. Динаміка відносної площі лімфоїдних бляшок змінюється нерівномірно: зростає у передній та середній частині порожньої кишки до 14-и добового віку, у задній – до семидобового, потім поступово зменшується до 29-и добового віку.

Лімфоїдна тканина органів імунної системи поросят на ранніх етапах постнатального періоду онтогенезу максимально сформована зрілими Т-лімфоцитами з маркерами CD3, що вказує на домінування у них клітинних механізмів імунітету, і В-лімфоцитами з маркерами CD79, які відповідають гуморальній ланці імунітету. Локалізація та щільність розміщення зрілих

Т-лімфоцитів із маркерами CD3 та В-лімфоцитів із маркерами CD79 в органах імунної системи поросят мають певні вікові та регіональні особливості: виявляються у тимусі в мозковій речовині часточок і навколо тілець Гассалія; у лімфатичних вузлах – лімфоїдних вузликах та мозкових тяжах; селезінці – періартеріальних ділянках лімфоїдних вузликів; слизових оболонках кишечника – у лімфоїдних вузликах та дифузній лімфоїдній тканині. У клітинному складі на всіх ранніх етапах постнатального періоду онтогенезу домінують зрілі Т-лімфоцити з маркерами CD3 над В-лімфоцитами з маркерами CD79. Їх кількість та щільність розміщення з віком поросят зростає.

У ранній постнатальний період в організмі поросят відбувається адаптація імунної системи від стану транзиторного імунодефіциту на момент народження до координації функціонування гуморальних і клітинних факторів до кінця першого місяця життя. У перший місяць життя поросят можна виділити два найважливіших періоди: перші години після народження, коли обов'язково необхідно отримати молозиво, і кінець першого тижня, коли рівень материнських IgG різко падає (вони руйнуються), а власні IgG ще не синтезуються в необхідній кількості. Компенсацією є підвищення кількості інших антитіл і в молоці, і в сироватці крові. Синтез власних антитіл починається з віку 7–14 діб і посилюється до кінця першого місяця життя. Впродовж першого місяця життя суттєвих коливань зазнає кількість IgG, що, очевидно, пов'язане зі зменшенням їх кількості до 34,4 % на першому тижні життя й підтверджується зменшенням В-лімфоцитів. У цей період захисну функцію беруть на себе IgA, кількість яких є найбільш високою (37,7 %). Далі, на другому тижні життя поросят, у відповідь на антигени, що надходять в організм із навколишнього середовища, відбувається синтез власних антитіл і збільшення IgG до 72,2 %. Кількість IgM незначно змінюється. Коливання кількості антитіл у сироватці крові поросят упродовж першого місяця життя свідчить про недостатність кількості зрілих В-лімфоцитів або неефективність процесів їх активації, в якій задіяні макрофаги та Т-хелпери.



Імунний статус поросят упродовж першого місяця життя характеризується транзиторним імунодефіцитом і поступовим становленням імунної системи з активацією механізмів гуморальної імунної відповіді в перші два тижні життя, пізніше – включенням механізмів клітинної імунної відповіді, що підтверджується зростанням фагоцитарної активності нейтрофілів у 1,5 раза, показників НСТ-тесту – у 1,3 раза, абсолютної кількості лімфоцитів усіх популяцій – у 1,4–2,7 раза, окрім клітин CD16. Вищезазначене свідчить про високу активність гемопоетичної функції кісткового мозку у новонароджених тварин.

Динаміка змін різних популяцій лімфоцитів упродовж першого місяця життя поросят має свої особливості. Підвищена кількість Т-супресорів 19,2 % в організмі тварин перших годин життя спрямована на попередження гіперімунних реакцій на організм матері, а з часом – на запобігання реакції на патогенні чинники навколишнього середовища. Частина лімфоцитів має маркер CD16, що є низькоафінним рецептором для розпізнавання Fc-фрагментів імуноглобулінів класу G (IgG). CD16 визначає функціональну здатність клітини до антитілозалежної клітинної цитотоксичності (кілерного ефекту) та фагоцитозу комплексу антиген+антитіло. Такі властивості характерні для нульових кілерів (NK), нейтрофілів і макрофагів. Зростання у 1,5 рази кількості клітин з маркерами CD16 у крові поросят до двохтижневого віку може свідчити про адаптацію імунної системи до нових умов існування. Про стабілізацію активності імунної відповіді організму до кінця першого місяця життя свідчить зниження цитотоксичних Т-лімфоцитів.

З часу народження до віку 14 діб активуються неспецифічні фактори імунного захисту організму поросят зі стимулюванням проліферації наявних В-лімфоцитів та Т-хелперів, що підтверджувалось підвищенням показника ІРІ з 1,69 до 2,38. До віку 29 діб у поросят формується клітинна ланка імунітету, свідченням чого є зменшення імунорегуляторного індексу до рівня  $1,63 \pm 0,17$  та збільшення у 2,7 раза кількості Т-супресорів (CD8<sup>+</sup>).

Таким чином, параметри гісто- та цитоструктур імунокомпетентних органів у клінічно здорових тварин завдяки комплексній оцінці морфофункціонального стану тимусу, лімфатичних вузлів, селезінки та лімфоїдних утворів слизових оболонок кишечника, що включає традиційні гістологічні та морфометричні методи дослідження та імуногістохімічну оцінку інформативних маркерів, слід використовувати, як показники норми у діагностиці імунодефіцитного стану тварин.

Характерною особливістю органів кровотворення та імунного захисту новонароджених поросят є незавершеність структури їх тканинних компонентів. У селезінці і лімфатичних вузлах значно переважає дифузна лімфоїдна тканина, тоді як формування лімфатичних вузликів, особливо з центрами розмноження, до кінця не завершується. В тимусі ж спостерігається значний розвиток лімфоїдної тканини, що чітко ділиться на мозкову і кіркову речовини, з переважанням останньої.

Отримані матеріали щодо вікової будови тимусу, селезінки та лімфатичних вузлів свейської свині є важливими для досліджень, що піднімають питання функціональної, екологічної, порівняльної та породної морфології.

Отримані результати досліджень ми пропонуємо використовувати у навчальному процесі для підготовки матеріалів лекцій і лабораторних занять із морфології сільськогосподарських тварин, гістології та імунології на факультетах ветеринарної медицини.

## СПИСОК ЛІТЕРАТУРНИХ ДЖЕРЕЛ

1. Александровская О. В. Цитология, гистология и эмбриология / О. В. Александровская, Т. Н. Радостина, Н. А. Козлов // М.: Агропромиздат, 1987. – 448 с.
2. Антипчук Ю. П. Гистология с основами эмбриологии / Ю. П. Антипчук // М.: Просвещение, 1983. – 240 с.
3. Антонов В. С. Стан білкового обміну та природної резистентності поросят першого місяця життя / В. С. Антонов, М. Є. Романько, С. А. Михайлова, О. П. Руденко, Л. В. Коваленко / Ветеринарна медицина. Міжвідомчий тематичний науковий збірник (85). – 2005.– Том 1. – С. 63–66.
4. Аршавский И. А. Биология периода новорожденности у млекопитающих / И. А. Аршавский // Труды Моск. общества испытателей природы. Т. XXIX. – М., 1968. – С. 7–21.
5. Балла Н. Імунологічні дослідження крові у недоношених новонароджених дітей з кон'юнктивітом / Н. Балла // Вісник наукових досліджень. – 2001. – №1 (21). – С. 8–84.
6. Баранников А. И. Стресс-реактивность свиней: теория, практика, перспективы: Монография / А. И. Баранников, А. И. Тариченко, В. В. Лодянов, А. В. Козликин // ДонГАУ, п. Персиановский, 2007. – 147 с.
7. Башина С. И. Возрастная морфология селезенки свиньи в норме и при даче биологически активных веществ: Монография / Брянская гос. с.-х. акад. – Брянск: Ладомир, 2013. – 114 с.
8. Борисевич В. Б. Екстрацелюлярні пастки нейтрофільних гранулоцитів і їх роль у протиінфекційному захисті / В. Б. Борисевич, Б. В. Борисевич, Ю. Б. Борисевич // Ветеринарна медицина України, 2010. – № 12. – С. 31–32.
9. Борсукова В. В. Особливості морфогенезу лімфоїдних утворень слизової оболонки тонкої кишки мускусних качок : автореф. ... дис. канд. вет. наук,

- спец. : 16.00.02 «Патологія, онкологія і морфологія тварин» / В. В. Борсукова. – Біла Церква, 2013. – 18 с.
10. Бородин Ю. И. Функциональная анатомия лимфатического узла / Ю. И. Бородин, М. Р. Сапин, Л. Е. Этинген и др. // Новосибирск: Наука. Сибирское отделение, 1992. – 257 с.
  11. Бутенко Г. М. Проблема оценки иммунного статуса человека и возрастные изменения иммунитета / Г. М. Бутенко // Иммунология – 1993. – №4 – С. 4–6.
  12. Валькович Э. И. Изучение гетерогенности элементов микроокружения кроветворных органов на примере красной пульпы селезенки мышей // Э. И. Валькович, С. Л. Грифф, А. Л. Раковщик / Тез. докл. XI съезда анатом., гистол. и эмбриологов. – Полтава: Изд. «Полтава», 1992. – С. 40.
  13. Вершигора А. Ю. Імунологія: підручник / А. Ю. Вершигора, Е. Ю. Пастер, Д. В. Калібо та ін. / Київ: Вища школа, 2005. – 599 с.
  14. Віщур О. І. Біохімічні особливості формування та регуляції імунної відповіді у телят і поросят у ранньому віці : автореф. дис. ... д-ра вет. наук : спец. 03.00.04 «Ветеринарна фармакологія» / О. І. Віщур. – Львів, 2008. – 32 с.
  15. Віщур О. І. Формування Т- і В-клітинної ланки імунітету у поросят раннього віку за дії препарату «Інтерфлок» / О. І. Віщур, Ю. Ф. Ушкова / Біологія тварин. – Т. 11. – № 1–2. – Львів, 2009. – С. 281–285.
  16. Волкова О. В. Основы гистологии и гистологической техники / О. В. Волкова, Ю. К. Елецкий // М. : Колос, 1982. – 304 с.
  17. Вылков И. Н. Патология лимфатических узлов / И. Н. Вылков / София: Медицина и физкультура, 1980. – 248 с.
  18. Выренков Ю. Е. Современные данные о структурно-функциональной организации лимфатического узла / Ю. Е. Выренков, В. К. Шишло, Ю. Г. Антропов, А. Б. Рыжова / Морфология. – 1995. – Т. 103. – С. 84–90.
  19. Вовк А. С. Естественная резистентность свиней в связи с возрастом, сезонностью и уровнем кормления при интенсивном выращивании и

- откорме : автореф. дисс. ... на соискание уч. степери канд. биол. наук : спец. 16.00 08 «Епізоотолігія» / А. С. Вовк. – Х., 1970. – 18 с.
20. Воронин Е. С. Иммунология / Е. С. Воронин, А. М. Петров, М. М. Серых, Д. А. Девришев. – Под ред. Е. С. Воронина // М.: Колос. – Пресс, 2002. – 408 с.
21. Вракин В. Ф. Морфология сельскохозяйственных животных / В. Ф. Вракин, М. В. Сидоров. – М. : Агропромиздат, 1991. – 528 с.
22. Гаврилин П. М. Структурно-функціональні особливості органів кровотворення неонатального і молочного періодів : автореф. дис.. ... на здобуття наук. ступеня докт. вет. наук : спец. 16.00.02 «Патологія, онкологія і морфологія тварин» / П. М. Гаврилін. – Харків, 2001. – 36 с.
23. Гаврилин П. М. Закономерности структурно-функциональных преобразований костного мозга у продуктивных зрелорождающих млекопитающих / П. М. Гаврилин, Д. Н. Масюк, И. А. Бибен / Міжвідомчий тематичний науковий збірник. – Х., 2003. – №82. – С. 138 – 140.
24. Гаврилин П. М. Особенности структурно-функциональной организации кровотворных компонентов скелета у новорожденных поросят / П. М. Гаврилін, О. О. Никифорова / Науковий вісник Львівської АВМ ім. С. З. Гжицького. – 2004. – Т.6 (№3), Ч.1. – С. 55–59.
25. Гаврилін П. М. Закономірності динаміки маси відділів тонкого та товстого кишечника у поросят новонародженого та молочного періодів / П. М. Гаврилін, В. В. Слесаренко / Наук. вісник Львівської національної академії ветеринарної медицини ім. С. З. Гжицького. – Львів, 2004. – Т. 6 (№1). – 4.1. – С. 132–136.
26. Гаврилин П. М. Закономерности становления функциональных сегментов во вторичных лимфоидных органах зрелорождающих продуктивных млекопитающих в раннем постнатальном онтогенезе / П. М. Гаврилин // Ветеринарна медицина : міжвід. темат. наук. зб. / ННЦ „Ін-т експерим. і клініч. вет. медицини”. – Харків, 2005. – Вип. 85, Т. 1. – С. 246–248.

27. Гаврилін П. М. Роль і потенційні можливості фізіології та функціональної морфології у вирішенні проблем підвищення життєздатності продуктивних тварин / П. М. Гаврилін, Д. М. Масюк, І. А. Бібен / Дніпропетровський ДАУ, Вісник. – 2005. – №2. – С. 65–69.
28. Гаврилін П. М. Особливості морфогенезу кровотворних компонентів ендосту скелета у просят / Ветеринарна медицина / П. М. Гаврилін, О. О. Никифоренко // Міжвідомчий тематичний науковий збірник. Харків, 2005. – № 85. – Т. I. – С. 253–256.
29. Гаврилін П. М. Особливості структурно-функціональної організації лімфоїдних компонентів слизової оболонки товстої кишки у поросят неонатального та молочного періодів / П. М. Гаврилін, В. В. Слесаренко / Вісник СНАУ. – 2005. – №1–2 (13–14). – С. 7–11.
30. Гаврилін П. М. Особливості структурно-функціональної організації агрегатованих лімфоїдних вузликів тонкої кишки у поросят неонатального та молочного періодів / П. М. Гаврилін, В. В. Слесаренко / Проблеми екології ветеринарної медицини Житомирщини. Наукові статті міжнародної науково-виробничої конференції 10–11 листопада 2005 року. – 2005. – С. 64–70.
31. Гаврилін П. М. Особливості формування осередків гемопоєзу в кістках поросят у неонатальній та молочний періоди / П. М. Гаврилін, О. О. Никифоренко / Вісник Дніпропетровського Державного аграрного університету. – 2005 – №2. – С.74–79.
32. Гаврилін П. М. Закономірності структурно-функціональної організації лімфоїдних бляшок тонкої кишки у поросят / П. М. Гаврилін, В. В. Слесаренко // Вісник Білоцерківського Державного аграрного університету. – Біла Церква, 2005. – Вип. 33. – С. 11–19.
33. Гаврилін П. М. Роль і потенційні можливості фізіології та функціональної морфології у вирішенні проблем підвищення життєздатності продуктивних тварин / П. М. Гаврилін, Д. М. Масюк, І. А. Бібен // Дніпропетровський ДАУ, Вісник. – 2005. – №2. – С. 52–58.

34. Гаврилін П. М. Закономірності формування функціональних зон у лімфатичних вузлах великої рогатої худоби в плодному періоді онтогенезу / П. М. Гаврилін, М. О. Лещова // Ветеринарна медицина: Міжвід. темат. наук. зб. – Харків: ІЕКВМ, 2005. – Вип. 85. – Т. 1. – С. 249–253.
35. Гаврилин П. Н. Особенности структурно-функциональной организации лимфатических узлов у зрелорождающих млекопитающих / П. Н. Гаврилин, Н. Н. Тишкина, Д. Н. Масюк // Таврический медико-биологический вестник. Материалы IV Национального конгресса АГЭТ Украины. – 2006. – Т. 9, №3. – Ч. I. – С. 32–35.
36. Гаврилін П. М. Закономірності структурно-функціональної спеціалізації паренхіми периферійних лімфоїдних органів у продуктивних ссавців, які зріло народжуються / П. М. Гаврилін, М. О. Лещова / Вісник ДАУ. – 2007. – №2 (19). – Т.2. – С. 72–78.
37. Гаврилін П. М. Принципи зональної структурно-функціональної організації та морфогенезу компартментів паренхіми лімфатичних вузлів ссавців/ П. М. Гаврилін, Н. Г. Перепечаєва, Н. М. Тишкина / Ветеринарна медицина. // Вісник Сумського національного аграрного університету. 2009. – №2 (23) – С. 8–12.
38. Герасимов И. Г. Субпопуляции нейтрофилов периферической крови и возможности НСТ-теста в диагностике заболеваний новорожденных / И. Г. Герасимов / лабораторная диагностика, 2011. – №2 (56). – С. 10–14.
39. Гербут А. О. Морфологічні зміни лімфоїдних структур селезінки в постнатальному онтогенезі в нормі та при антигенній стимуляції : автореф. дис. ... на здобуття наук. ступеня канд. мед. наук : спец. 14.03.01 / А. О. Гербут. – Тернопіль, 2007. – 18 с.
40. Глузман Д. Ф. Современные представления о клеточных основах гемо- и лимфопоэза / Д. Ф. Глузман, Л. М. Скляренко, В. А. Надгорная // Здоровье Украины. – 2008. – №21. – С. 55–57.
41. Головка В. О. Вплив мікроклімату на кратність прийому молозива поросятами-сисунами та їх резистентність / В. О. Головка, М. В. Чорний,

- С. О. Хомутовська / Білоцерковський НАУ, науковий вісник ветеринарної медицини. Біла Церква, 2010. – №5 (78). – С. 52–58.
42. Головкин В. А. Тканевые НК-клетки и их морфофункциональная характеристика / В. А. Головкин, Н. А. Джаббарова // Проблемы зооинженерии та ветеринарної медицини // Збірник наукових праць. Харків, 2011. – №23, Ч. 2. – Т. 1. – Ветеринарні науки. – С. 36–37.
43. Голяриков Н. А. Опиоидные пептиды и иммунная система / Н. А. Голяриков // Український журнал гематології та трансфузіології. – 2002. – №5. – 21–22 с.
44. Горальський Л. Особливості гістоархітекtonіки імунних органів с.-г. тварин / Л. Горальський // Ветеринарна медицина України, 2003. – №2. – С. 22–23.
45. Горальський Л.П. Морфометричні показники органів і тканин у свійських тварин / Л. П. Горальський, С. В. Гуральська, О. Ф. Дунаєвська, Т. Ф. Дяченко та ін. // Вісник Дніпропетровського ДАУ, 2005. – №2. – С. 102–105.
46. Горизонтов П. Д. Система крови как основа резистентности и адаптации организма / П. Д. Горизонтов // Патологическая физиология и экспериментальная терапия, 1981 – № 2. – С. 55–63.
47. Григорьев В. Динамика клеточных и гуморальных факторов резистентности свиней в раннем постнатальном онтогенезе / В. Григорьев // Свиноводство. – 2006. – №1. – С. 28–32.
48. Григорьев В. С. Становление о развитие органов и факторов резистентности у свиней и крупного рогатого скота в онтогенезе : автореф. дис. ... на соиск. учен. степ. д-ра биол. наук : спец. 03.00.13 «Физиология» / В. С. Григорьев. – Москва, 2006. – 40 с.
49. Гуральська С. В. Гісто- та цитологічні показники селезінки свійських тварин / С. В. Гуральська, Н. Л. Колесник, Ф. І. Кропивницький та ін.. // Науковий вісник НУБіП України. – Київ, 2010. – №151, Ч.3. – С. 49–53.



50. Данкверт С. А. Производство и мировой рынок мяса в начале XXI века / С. А. Данкверт, И. М. Дунин // М., 2002. – 110 с.
51. Данчук В.В. Показники клітинного імунного захисту в поросят за різних доз цинку і хрому в раціоні / В.В. Данчук, О.В. Данчук, Н.Л. Цепко / Науковий вісник НУБіП, 2010. – Ч.2. №151. – С. 72–75.
52. Долгушин И. И. Участие нейтрофилов в регуляции локальных реакций воспаления и иммунитета/ И. И. Долгушин, М. И. Карпова, А. И. Долгушина // Аллергология и иммунология. – 2008. – Том 5, №1. – С. 12–13.
53. Дранник Г. Н. Строение и функции иммунной системы / Г. Н. Дранник // Клінічна імунологія. Алергологія. Інфектологія. – 2005. – № 1. – С. 13–15.
54. Ездакова И. Ю. Локализация Ig M в В-клетках периферических клетках крови крупного рогатого скота / И. Ю. Ездакова / Аллергология и иммунология. – 2008. – Т. 9. – №3. – С. 274–276.
55. Ефанова Н. В. Характеристика Т- и В-систем иммунитета у свиней в постнатальном онтогенезе : автореф. дис ... на соискание науч. степени канд. биол. наук : спец. 16.00.03 «Эпизоотология» / Н. В. Ефанов. – Новосибирск, 1996. – 21 с.
56. Жаров А. В. Функциональная морфология органов иммунной и эндокринной систем поросят при гипотрофии / А. В. Жаров // Ветеринарная патология. – 2003. – №2. – С. 58–59.
57. Жарикова Н. А. Периферические органы системы иммунитета / Н. А. Жарикова / – Минск: Беларусь, 1979. – 205 с.
58. Жевлакова С. И. Постнатальный морфогенез селезенки свиньи (в норме и при даче биологически активных веществ) : автореф. дисс ... на соискание уч. степени канд. вет. наук : 16.00.02 «Патология, онкология и морфология животных» / С. И. Желвакова. – Саранск, 2001. – 20 с.
59. Жосан М. С. Стан природної резистентності та імунологічної реактивності у новонароджених телят при колібактеріозі : автореф. дис ... на здобуття наук. ступеня д-ра вет. наук : спец. 16.00.03 «Епізоотологія та інфекційні

- хвороби» / М. С. Жосан. – К., 1998. – 34 с.
60. Зудова Т. А. Динамика показателей естественной резистентности организма свиней при беременности, лактации и в раннем постнатальном онтогенезе: дис. .... на соискание уч. степени кандидата биологических наук : 03.00.13 «Физиология» / Т. А. Зудова. – Самара, 2001. – 175 с.
61. Иванов И. К. Белковый метаболизм и иммунобиологические взаимоотношения между матерью и плодом у свиноматок разного возраста : автореф. дисс. ... на соискание уч. степени доктора биол. наук : спец. 03.00.13 «Физиология» / И. К. Иванов. – Одесса, 1969. – 34 с.
62. Ивановская Т. Е. Структура тимуса, иммунный статус и патологический процесс // Т. Е. Ивановская, Л. П. Катасонова // Архив АГЭ. – 1986. – Т. XVIII.– Вып. 1. – С. 3–9.
63. Исаева А. Г. Иммунобиологические особенности адаптации свиней к технологическому стрессу в условиях Среднего Урала: дис. ... на соискание уч. степени кандидата биологических наук : спец. 03.00.13 «Физиология» / А. Г. Исаева. – Екатеринбург, 2002. – 164 с.
64. Исачкова Л. М. Новые данные к современной концепции антиинфекционной резистентности / Л. М. Исачкова, Н. Г. Плехова / 1997, №5. – С. 67 – 70.
65. Кадыров С. О. Иммуноглобулины свиньи: IgG, IgM, IgA, sIgA (выделение, очистка, идентификация, содержание) : автореф. дисс. ... на соискание уч. ст. канд. биол. наук : спец. 03.00.04 «Иммунология» / ВНИИЭВ. – М, 1985. – 23 с.
66. Казмірчук В. Є. Клінічна імунологія і алергологія / В. Є. Казмірчук, Л. В. Ковальчук // Вінниця: Нова книга, 2006. – 528 с.
67. Карпуть И.М. Динамика Т- и В-лимфоцитов у свиней в онтогенезе // Ветеринария. – №4. – 1977. – С. 51–55.
68. Карпуть И. М. Гематологический атлас сельскохозяйственных животных / И. М. Карпуть / Мн.: Ураджай, 1986. – 183 с.

69. Кемилева З. Вилочковая железа: Пер. с болг.; Под ред. Р. М. Хайтова // М.: Медицина, 1984. – 256 с.
70. Клейменов И. С. Патоморфология тимуса новорожденных поросят при иммунодефицитах : автореф. дис. ... на соиск. уч. ст. канд. вет. наук : спец. 16.00.02 «Патология, онкология и морфология животных» / И. С. Клейменов. – СПб., 2000. – 20 с.
71. Клименко О. М. Тимус сільськогосподарських тварин (атлас гістології і гістохімії тимуса тварин, птиці та риби) / О. М. Клименко // Рівне, 1999. – 67 с.
72. Клименко О. М. Розвиток і будова тимуса в представників різних таксономічних груп хребетних тварин : автореф. дис. ... на здобуття наук. ступеня канд. біол. наук : спец. 03.00.04 «Біохімія» / О. М. Клименко. – К., – 2003. – 28 с.
73. Ключкина В. И. Классы иммуноглобулинов сыворотки крови и молозива свиней и их применение в иммунохимических исследованиях : автореф. дисс. ... на соиск. уч. ст. канд. биол. наук : спец. 03.00.04 «Біохімія» / – М., 1986. – 18 с.
74. Ковальчук Я. Я. Т- і В-лімфоцити крові поросят при відлученні їх від свиноматок та за умов згодовування біомаси дріжджів *Saccharomyces cerevisiae* / Я. Я. Ковальчук, О. І. Віщур, В. В. Влізло // Біологія тварин. Львів, 2009. – Т. 11. – № 1-2. – С. 286–291.
75. Ковальчук Л. В., Ганковская Л. В., Мешкова Р. Я. Клиническая иммунология и алергология с основами общей иммунологии / Л. В. Ковальчук, Л. В. Ганковская, Р. Я. Мешкова / Москва 2011. – 639 с.
76. Ковтун М. Ф. Порівняльна анатомія хребетних: Підручник для студ. університетів / М. Ф. Ковтун, О. М. Микитюк, Л. П. Харченко // Х.:ОВС, 2005. – С. 166–167; 444–445; 471–474.
77. Козлов И. С. Морфогенез лимфоидной ткани кишечника у свиньи : автореф. дис. ... на соиск. уч. ст. канд. вет. наук : спец. 16.00.02

- «Патология, онкология и морфология животных» / И. С. Козлов. – Киров, 2009. – С. 262.
78. Кокарев А. В. Динаміка гематологічних показників поросят у ранньому постнатальному періоді / А. В. Кокарев, Т. Ф. Болдирева, М. Д. Масюк // Наукові праці Південного філіалу НУБіП. Ветеринарні науки. – Вип. 133. – Сімферополь, 2011. – С. 71–76.
79. Коляков Я. Е. Ветеринарная иммунология / Я. Е. Коляков // М.: Агропромиздат, 1986. – 270 с.
80. Комахидзе М. Э. Селезенка / М. Э. Комахидзе // М.: Наука, 1971. – 256 с.
81. Кораблева Т. Р. Структурно-функциональные особенности лимфоэпителиальных пейеровых бляшек тонкого кишечника новорожденных телят // Морфофункциональный статус млекопитающих и птиц: Труды науч. конференции морфологов. – Симферополь, 1995. – С. 118–120.
82. Кораблева Т. Р. Иммунные структуры органов пищеварения // Т. Р. Кораблева, Н. П. Барсуков / Симферополь, 1997. – 78 с.
83. Кораблева Т. Р. Морфофункциональная характеристика лимфоидных бляшек кишечника новорожденных телят / Т. Р. Кораблева // Сб. науч. тр., посвящ. 75-летию Крымского ГАУ. – Симферополь, 1997. – С. 321–325.
84. Кораблева Т. Р. Морфогенез лимфоидных структур кишечных бляшек тонкого отдела кишечника телят новорожденного и молочного периодов / Т. Р. Кораблева // Вісник Полтавської ДАА. – 2003. – № 1–2. – С. 29–31.
85. Кораблева Т. Р. Морфометрическая характеристика стенок кишечника ассоциированных с лимфоидными образованиями у телят новорожденного периода / Т. Р. Кораблева // Наук. вісн. Львівської Національної академії ветеринарної медицини ім. С. З. Гжицького. – Т. 6. (№3). Ч. 3. – Львів, 2004. – С. 101–107.
86. Кораблева Т. Р. Динамика морфометрических параметров лимфоидных бляшек толстого отдела кишечника телят / Т. Р. Кораблева // Вісник Дніпропетровського державного аграрного університету. – 2005. – № 2. – С. 92–93.

87. Кораблева Т. Р. Морфометрические особенности лимфоидных бляшек кишечной стенки телят // Т. Р. Кораблева / Ветеринарна медицина. Міжвідомчий тематичний науковий збірник. – 2008. – №85, Том 1. – С. 555–557.
88. Кораблева Т. Р. Лимфоидные образования кишечника млекопитающих / Т. Р. Кораблева / Наукові праці ПФ НУБіП України «КАТУ». – Серія «Ветеринарні науки». – Сімферополь, 2011. – В. 133. – С. 86–92.
89. Кравец Т. П. Клинический анализ крови и его интерпритация / Т. П. Кравец, Т. И. Трюханова // Стоматолог. – 2008. – №7. – С. 24–29.
90. Кравців Ю. Р. До питання неспецифічного та специфічного імунітету в організмі тварин / Ю. Р. Кравців // Науковий вісник Львівської національної академії ветеринарної медицини ім. С. З. Гжицького. – 2006. – Т. 8, №2 (29), Ч. 2. – С. 78–83.
91. Красников Г. А. Ранние гистологические изменения лимфатических узлов крупного рогатого скота при иммунных реакция / Г. А. Красников, Н. Н. Соса, Е. В. Маценко // Проблемы зооинженерії та ветеринарної медицини: Збірник наукових праць. – 2001. – В. 7(31). – С. 191–192.
92. Красников Г. А. Применение иммуногистохимических методов исследования при изучении иммунитета животных / Г. А. Красников, П. А. Шутченко, А. Берндт // Харківська державна зооветеринарна академія: III конференція всеукраїнського товариства ветеринарних патологів. – Харків, 2004. – С. 35–38.
93. Краснова М. И. Определение переваривающей способности лейкоцитов периферической крови человека с помощью радиометрического метода / М. И. Краснова // Иммунология, №1, 2001. – С. 59–60.
94. Криштофорова Б. В. Структури, що забезпечують антигенну стимуляцію імунокомпетентних органів новонароджених ссавців / Б. В. Криштофорова, В. В. Лемещенко // Науковий вісн. нац. аграр. ун-ту. – К., 2000. – Вип. 22. – С. 213–216.

95. Криштофорова Б. В. Морфологические особенности костных органов неонатальных продуктивных животных / Б. В. Криштофорова, П. Н. Гаврилин, В. Г. Соколов / Наукові праці Полтавської ДАА, 2002. – Т2(21). – С. 34–36.
96. Криштофорова Б. В. Анатоми-топографічні особливості органів черевної порожнини у неонатальних свійських тварин / Б. В. Криштофорова, В. В. Лемещенко, П. М. Гаврилін, М. Ф. Бамбуляк // Ветеринарна медицина України, 2003. – №10. – С. 35–38.
97. Криштофорова Б. В. Морфофункциональные особенности органов пищеварения новорожденных животных как факторы, предрасполагающие к возникновению болезней / Б. В. Криштофорова, В. В. Лемещенко // Ветеринарна медицина : Міжвідомчий тематичний науковий збірник № 84. – Харків, 2004. – С. 393–395.
98. Криштофорова Б. В. Динамика структурно-функциональных особенностей тимуса и факторы их определяющие у новорожденных млекопитающих / Б. В. Криштофорова // Ветеринарна медицина : міжвід. темат. наук. зб. ННЦ «Ін-т експерим. і клініч. вет. медицини». – Х., 2005. – Вип. 85, Т. 1 – С. 623–626.
99. Криштофорова Б. В. Приоритетные направления исследований в морфологии во взаимосвязи с решением проблемы повышения жизнеспособности новорожденных животных / Б. В. Криштофорова // Вісник Дніпропетровського державного аграрного університету. – 2005. – №2. – С. 190–192.
100. Криштофорова Б. В. Морфологічна незавершеність тканинних компонентів органів гемоімунотопозу новонароджених тварин в умовах сучасної екології / Б. В. Криштофорова, В. В. Лемещенко // Вісник держ. вищ. навч. закл. «Державний агроекологічний ун-т». – Житомир, 2007. – № 2 (19), Т. 2. – С. 123–127.

101. Криштофорова Б. В. Біологічні основи ветеринарної неонатології. Монографія / Б. В. Криштофорова, В. В. Лемещенко, Ж. Г. Стегней / Сімферополь, 2007. – 366 с.
102. Криштофорова Б. В. Морфофункціональний стан імунних утворів у новонароджених ссавців за дії ендо-екзогенних чинників / Б. В. Криштофорова // Вісник Держ. вищ. навч. закл. «Державний агроекологічний ун-тет». – Житомир, 2008. – № 1 (21), Т. 1. – С. 14–18.
103. Криштофорова Б. Імунокомпетентні структури шлунка як прояв природної резистентності організму в поросят / Б. Криштофорова, О. Прокушенкова // Ветеринарна медицина України, 2008. – № 9. – С. 20–23.
104. Криштофорова Б. В. Морфологічні зміни в органах гемоімунотопії у тварин в умовах сучасної екосистеми / Б. В. Криштофорова / Наукові праці ПФ НУБіП України «Кату»: Серія «Ветеринарні науки». – Сімферополь, 2011. – В.133. – С. 94–99.
105. Криштофорова Б. В. Механізм проникнення клітинних структур кісткового мозку в кров і його морфофункціональне обґрунтування / Б. В. Криштофорова / Наукові праці південного філіалу НУБіП України. Сімферополь 2012. – Ветеринарні науки. – В. 148. – С. 179–185.
106. Кухаркіна О. В. Сучасні уявлення про будову, функції та імунну відповідь слизових оболонок / О. В. Кухаркіна, В. В. Дрыгин, О. А. Борисова і др. // Ветеринарна патологія. – 2007. – №4. – С. 24–28.
107. Лаптенко В. Н. Формування природної резистентності в антенатальній та ранній постнатальній періоди розвитку свиней та способи її підвищення : автореф. дис. ... на стип. уч. ст. канд. біол. наук : спец. 03.00.13 «Імунологія» / В. Н. Лаптенко. – Жодино, 1986. – 18 с.
108. Лещова М. О. Особливості морфогенезу лімфоїдних органів у плодів великої рогатої худоби : автореф. дис. ... на здобуття наук. ступеня канд.

- вет. наук : спец. 16.00.02 «Патологія, онкологія і морфологія тварин» / М. О. Лещова. – Київ, 2007. – 21 с.
109. Лоза А. А. Імуноглобуліновий статус молозива і молока свиноматок та можливість його використання в селекції свиней : автореф. дис. ... на здобуття наук. ступеня канд. с.-г. наук : спец. 06.00.15 «Розведення та генетика тварин» / А. А. Лоза А. А. – Х., 1996. – 25 с.
110. Лыков А. П. Натуральные киллеры и гемопоэз / А. П. Лыков, В. А. Козлов // Иммунология. – 2001. – №1. – С. 10–14.
111. Луцик О. Д. Гістологія людини / О. Д. Іванова, К. С. Кабак, Ю. Б. Чайковський // Київ, 2003. – 592 с.
112. Лях Ю. Г. Влияние стрессов на реакцию белков и гематологические показатели крови поросят / Ю. Г. Лях, Л. А. Крот / Вісник Сумського національного аграрного університету, 2005. – №1–2 (13–14). – С. 98–100.
113. Мазуркевич А. Й. Вікова динаміка гематологічних показників корів під впливом різних доз радіації / А. Й. Мазуркевич, М. М. Лазарев, П. Л. Коваленко, Г. М. Ткаченко // Наукові праці. – Том 2 (21). Ветеринарні науки. – Полтава, 2002. – С. 87–88.
114. Мазуркевич Т. А. Постнатальний період онтогенезу клоакальної сумки курей кросу «Ломан Браун» : автореф. дис. ... на здобуття наук. ступеня канд. вет. наук : спец. 16.00.02 «Патологія, онкологія і морфологія тварин» / Т. А. Мазуркевич. – Біла Церква, 2000. – 16 с.
115. Максимов Г. Воспроизводительные качества стресс-устойчивых и стрессчувствительных хряков и маток / Г. Максимов, А. Максимов // Свиноводство. – 2008. – № 2. – С. 27–30.
116. Маляр В. В. Особливість структурної організації лімфоїдних вузликів клубових лімфатичних вузлів у вагітних білих щурів-самиць / В. В. Маляр, А. С. Головацький / Тернопільський державний медичний університет ім. І. Я. Горбачевського. Національний інститут морфології. Матеріали науково-практичної конференції. – Тернопіль, 2009. – №10. – С. 117–118.



117. Мартынюк В. Ф. Архитектоника соединительнотканной оболочки селезенки человека // Матеріали наук. Конф.: «Актуальні питання морфогенезу». – Чернівці, 1996. – С. 213–214.
118. Маслянюк Р. П. Основи імунобіології / Р. П. Маслянюк – Львів : Вертикаль, 1999. – 472 с.
119. Маслянюк Р. П. Взаємодія клітин у процесі імуногенезу / Р. П. Маслянюк, Ю.Р. Кравців // Біологія тварин. – 2000. – Т. 2(1). – С. 48–52.
120. Маслянюк Р. П. Вікові особливості імунної системи у тварин / Р. П. Маслянюк, Ю. Р. Кравців, Я. С. Кравців // Біологія тварин. – 2002. – Т. 4. – № 1–2. – С. 9–15.
121. Маслянюк Р. П. Роль імунокомпетентних клітин у розвитку імунної відповіді у тварин / Р. П. Маслянюк, А. В. Венгрин, Т. Р. Маслянюк / Науково-технічний бюлетень Інституту біології тварин. – Львів, 2004. – В.5. – №1–2. – С. 166–169.
122. Маслянюк Р. П. Формування периферичних органів імунної системи у тварин / Р. П. Маслянюк / Біологія тварин– Львів, 2004. – Т. 6. – №1, 2. – С. 39–43.
123. Маслянюк Р. П. Морфофізіологічні особливості розвитку вторинних лімфоїдних органів у тварин / Р. П. Маслянюк, А. В. Венгрин, Р. Й. Кравців / науковий вісник Львів. національної акад. вет. мед. ім. С. З. Гжицького. – Львів, 2005. – Т. 7. – (№2), Ч. 2. – С. 31–38.
124. Маслянюк Р. П. Імунологічні взаємовідносини мати-плід у тварин / Р. П. Маслянюк, О. В. Михалюк, О. П. Сухорська // Науковий вісник Львівського національного університету ветеринарної медицини та біотехнологій ім. С. З. Гжицького. Львів, 2010. – Т. 12. – № 2 (44), Ч. 2. – С. 192–195.
125. Масьянов Ю. Н. Иммуноморфология у поросят-сосунов в норме и при экспериментальной колидиарее : автореф. дисс. ... на соиск. уч. ст. канд. вет. наук : спец. 16.00.12 «Иммунология» / Ю. Н. Масьянов. – Воронеж, 1992. – 25 с.

126. Маянский А. Н. Клинические аспекты фагоцитоза / А. Н. Маянский, О. И. Пикуда // Казань, 1993. – 191 с.
127. Мейер Д., Харви Дж. Ветеринарная лабораторная медицина: интерпретация и диагностика: Пер. с англ. Л. А. Певницкого; Под ред. Ю. М. Кеда // М.: Софион, 2007. – С. 36–53; 192–242; 403–407.
128. Меленчук Н. П. Возрастные иммунобиологические особенности организма свиней разных пород в постнатальном онтогенезе : автореф. дисс. ... на соиск. уч. ст. канд. биол. наук : спец. 03.00.13 «Физиология» / Н. П. Меленчук. – Одесса, 1975. – 33 с.
129. Мельниченко О. М. Морфофункціональна характеристика селезінки у поросят постнатального періоду онтогенезу за корекції гемопоезу антианемічним мінерально-вітамінним препаратом полімет В12 / О. М. Мельниченко // Вісник Державного вищого навчального закладу «Державний агроєкологічний університет». – 2008. – №1 (21). – Т. 1 – С. 144–148.
130. Мечников И. И. К истории учения о фагоцитах. Акад. сбор. соч. АМН СССР. – 1952. – 502 с.
131. Михайлик Л. А. Морфологические и гистохимические изменения в вилочковой железе плодов и новорожденных при некоторых патологических состояниях : автореф. дисс. ... на соиск. уч. ст. канд. вет. наук : спец. 14.07.64 / Л. А. Михайлик. – Х., 1972. – 17 с.
132. Михайлов Н. В. Свиноводство. Технология производства свинины / Н. В. Михайлов, А. И. Баранников, И. Ю. Свиначев // Ростов-на-Дону: ООО «Изд-во «Юг», 2009. – 420 с.
133. Молдавская А. А. Морфологические критерии строения селезёнки в постнатальном онтогенезе / А. А. Молдавская, А. В. Долин // Успехи современного естествознания. – 2009. – №2. – С. 15–18.
134. Морару И. Кормление свиней: практическое пособие / И. Морару / Киев. – ООО «Аграр Медиен Украина», 2011. – 337 с.: ил.

135. Морозова, В.Т. Цитологические исследования лимфатических узлов / В. Т. Морозова // Клиническая лабораторная диагностика, 1997. – №11. – С. 25–32.
136. Морфологія сільськогосподарських тварин / Хомич В. Т., Рудик С.К., Левчук В. С. та ін. / За ред. В. Т. Хомича // К.: Вища освіта, 2003. – 527 с.
137. Морфометричні показники органів і тканин у сільськогосподарських тварин / Горальський Л. П., Довгій Ю. Ю., Кропивницький Ф. І. та ін. // Актуальні питання морфології: Наукові праці III національного конгресу анатомів, гістологів, ембріологів та топографоанатомів України // Київ, 21–23 жовтня 2002 р.
138. Науменко В. В. Взаємодія клітин у ході імунної відповіді / В. В. Науменко, С. В. Кладницька // Ветеринарна медицина України. – 1997. – №9. – С. 10–12.
139. Нестерова И. В. Нейтрофильные гранулоциты – ключевые клетки иммунной системы / И. В. Нестерова, И. Н. Швыдченко, В. А. Роменская, Е. В. Фомичева и др. // Аллергология и иммунология. – 2008. – Т. 9. №4. – С. 432–435.
140. Нетребенко О. К. Питание и развитие иммунитета у детей на разных видах вскармливания / О. К. Нетребенко // Здоров'я України. – 2006. – №8(141). – С. 62–63.
141. Никифорова О. О. Особливості цитоархітектоніки та клітинного складу кісткового мозку у поросят неонатального та молочного періодів / О. О. Никифорова, П. М. Гаврилін // Збірник наукових праць Луганського НАУ. – Луганськ, 2007. – №78/101. – С. 449–455
142. Никифорова О. О. Закономірності морфогенезу кровотворних компонентів скелета поросят неонатального і молочного періодів : автореф. дис. ... на здобуття наук. ступеня канд. вет. наук : спец. 16.00.02 «Патологія, онкологія і морфологія тварин» / О. О. Нікіфорова. – К., 2008. – 24 с.

143. Овчаренко Л. С. Иммуная система слизистых оболочек и ассоциированная лимфоидная ткань: механизмы взаимодействия в норме и при патологии, пути их коррекции // Л. С. Овчаренко, А. А. Вертегел, Т. Г. Андриенко, И. В. Самохин, А. В. Кряжев / Клінічна імунологія, алергологія, Інфектологія, 2008. – №4 – С. 25–30.
144. Огородник Н. З. Природна резистентність поросят при відлученні від свиноматок та її корекція / Н. З. Огородник / Вісник Житомирського національного агроекологічного університету. – 2012. – №1(32). – Т. 3. – Ч. 1. – С. 360–364.
145. Огородник Н. З. Показники фагоцитозу та макрофагальної трансформації мононуклеарів поросят при відлученні та за дії ліпосомального препарату / Н. З. Огородник, О. І. Віщур, І. В. Кичун / Збірник наукових праць ХДЗВА, 2014. – В. 26. – Ч. 2. – С. 337–340.
146. Оліяр А. В. Структурно-функціональні особливості тканинних компонентів тимуса поросят / А. В. Оліяр // Наукові праці Полтав. держ. аграр. акад. – Полтава, 2002. – Т. 2 (21). – С. 44–46.
147. Оліяр А. В. Особливості морфогенезу органів кровотворення у поросят : автореф. дис. ... на здобуття наук. ступеня канд. вет. наук : спец. 16.00.02 «Патологія, онкологія і морфологія тварин» / А. В. Оліяр. – Біла Церква, 2003. – 21 с.
148. Оліяр А. В. Закономерности морфогенеза тканевых компонентов лимфатических узлов у поросят неонатального периода / А. В. Оліяр // Актуальні проблеми ветеринарної медицини. – Сімферополь, 2004. – №85. – С. 144–149.
149. Оліяр А. В. Закономірності морфогенезу тканинних компонентів органів кровотворення та імунного захисту в новонароджених поросят / А. В. Оліяр // Проблеми зооінженерії та ветеринарної медицини : зб. наук. праць / Харк. держ. зоовет. акад. – Х., 2008. – Вип. 16(41). – Ч. 2 : Ветеринарні науки. – Т 1. – С. 13–16.

150. Павловский М. П. Селезенка. Анатомія, фізіологія, імунологія, актуальні питання хірургії / М. П. Павловский, С. М. Чуклин // Львів, 1996. – 92 с.
151. Панікар І. І. Метаболічний профіль сироватки крові поросят до вживання молозива / І. І. Панікар // Вісник Луганського національного аграрного університету. – Луганськ. – 2012. – №40. – С. 138–141.
152. Панікар І. І. Показники імунного захисту поросят перших годин життя / І. І. Панікар // Вісник Житомирського національного агроекологічного університету. – Житомир. – 2013. – №1 (36). – Т.1. – С. 188–192.
153. Панікар І. І. Імунний статус поросят раннього постнатального періоду: гематологічні показники / І. І. Панікар // Проблеми зооінженерії та ветеринарної медицини: Зб. наук. праць Харківської ДЗВА, 2013. – Випуск 27. – Ч. 2. – С. 44–50.
154. Панікар І. І. Становлення показників імунного статусу поросят віком до двох тижнів / І. І. Панікар, В. Л. Коваленко, Н. І. Носик // Наукові праці НУБІП. – Київ. – 2013. – №188. – Ч. 3. – С. 134–141.
155. Панікар И. И. Особенности формирования метаболического профиля сыворотки крови поросят первого месяца жизни / И. И. Панікар // Научно-практический журнал «Учёные записки УО Витебской ГАВМ», 2014. – Том 50. – Вип. 1. – Ч. 1. – С 128–131.
156. Панікар И. И. Состояние белкового обмена и естественной резистентности поросят первого месяца жизни / И. И. Панікар // Международный вестник ветеринарии. – Спб., 2014. – №2. – С. 45–51.
157. Панікар І. І. Зміни морфологічних показників периферичної крові поросят першого місяця життя / І. І. Панікар, С. А. Ничик // Біологія тварин. – Львів, 2014. – Т. 16. – № 4. – С. 115–120.
158. Панікар І. І. Структурно-функціональні особливості периферичних органів імунної системи поросят першої доби життя / І. І. Панікар, Л. П. Горальський // Проблеми зооінженерії та ветеринарної медицини: Зб. наук. праць Харківської ДЗВА, 2014. – Випуск 28. – Ч. 2. – С. 385–390.

159. Панікар І. І. Гуморальний імунітет поросят неонатального періоду і вплив на нього молозива і молока / І. І. Панікар // Науковий вісник Львівського НУВМБТ ім. С. З. Гжицького. – Львів. – 2014. – Т. – 16. – №3(60). – Ч. 2. – С. 231–241.
160. Панікар І. І. Морфологія тимусу свині свійської на ранніх етапах постнатального періоду онтогенезу / І. І. Панікар // Вісник Сумського національного аграр. ун-ту. – Суми, 2015. – випуск 1 (36). – С. 35–39.
161. Панікар І. І. Особливості морфологічної будови селезінки поросят першого тижня життя / І. І. Панікар // Ветеринарна біотехнологія. – Київ, 2015. – Вип. 26 – С. 143–149.
162. Панфилов А. Б. Морфогенез лимфоидной системы кишечника у млекопитающих животных : автореф. дис. ... на соискание уч. степени д-ра вет. наук : спец. 16.00.02 «Патология, онкология и морфология животных» / А. Б. Панфилов. – СПб., 2002. – 35 с.
163. Першин Б. Б. Система лимфоидной ткани пищеварительного тракта животных и пероральная индуцированная иммунная толерантность / Б. Б. Першин, А. Б. Гелиев и др. // Иммунология. – 2001. – № 6. – С. 10–19.
164. Пестова И. В. Морфогенез лимфоидной ткани ротоглотки, пищевода и желудка свиней : автореф. дис. ... на соискание уч. степени канд. биол. наук : спец. 16.00.02 «Патология, онкология и морфология животных» / И. В. Пестова. – Саранск, 2009. – 18 с.
165. Петренко О. М. Природна резистентність організму телят залежно від їх маси тіла при народженні / О. М. Петренко // Вісник СНАУ. – Серія «Ветеринарна медицина». – Випуск 8 (27), 2010. – С. 92–93.
166. Понд У. Дж. Биология свиньи / У. Дж. Понд., К. А. Хаупт // М. : Колос, 1983. – 334 с.
167. Потоцкая Е. И. Морфофункциональная характеристика лимфоидных образований гортани крыс в норме и после внутриутробного антигенного раздражения / Е. И. Потоцкая // Тернопільський державний медичний університет ім. І. Я. Горбачевського. Національний інститут морфології.

- Матеріали науково-практичної конференції. – Тернопіль, 2009. – №10. – С. 145–146.
168. Потоцький Н. К. Анатомія і топографія лимфоїдних вузлків в желудку свиней / Н. К. Потоцький, О. Н. Павлов, В. Н. Василевський // Исследования в области ветеринарии: Тезисы докладов межвузовской научной конференции (5–7 апреля 1994 г. ). – К.:, 1994. – С. 30.
169. Прискока В. А. Два чинники у створенні напруженого імунітету / В. А. Прискока / Сучасна ветеринарна медицина, 2007. – №2. – С. 42–43.
170. Прокушенкова О. Г. Морфогенез тканинних компонентів та імунних структур різних частин шлунка поросят : автореферат дис. ... на здобуття наук. ступеня канд.. вет наук : спец. 16.00.02 «Патологія, онкологія і морфологія тварин» / О. Г. Прокушенкова. – Київ, 2007. – 22 с.
171. Прокушенкова Э. Г. Иммуные структуры стенки желудка суточных поросят / Э. Г. Прокушенкова // Проблемы зооинженерии та ветеринарної медицини : зб. наук. праць Харк. держ. зоовет. акад. – Х., 2008. – Вип. 16(41). – Ч. 2 : Ветеринарні науки. – Т. 1. – С. 17–20.
172. Рахманова М. П. Сравнительное изучение бактерицидной активности сыворотки крови новорожденных с различным течением раннего неонатального периода / М. П. Рахманова // Здоровоохранение Казахстана. – 1987. – №2 – С. 48–51.
173. Рацький М. І. Вміст окремих класів імуноглобулінів у крові поросят, хворих на колієнтеротоксемію, та при застосуванні  $\gamma$ -глобулінів / М. І. Рацький, О. В. Віщур, І. В. Кичун та ін. // Біологія тварин. – Т. 12. – № 1. – Львів, 2010. – С. 312–317.
174. Ройт А., Бростофф Дж., Мейл Д. Иммунология: Пер. с англ. – М., 2006. – 592 с.
175. Рудик С. Імунний апарат селезінки / С. Рудик // Тваринництво України.– 1998. – №7. – С. 18–21.

176. Рудик С. К. Анатомія свійських тварин / С. К. Рудик, Б. В. Криштофорова, Ю. О. Павловський, В. Т. Хомич, В. С. Левчук / Київ, 2001. – 575 с.
177. Рузікулов Р. Ф. Природний імунний статус свиней проти умовно-патогенних мікроорганізмів / Р. Ф. Рузікулов, Р. Х. Хаїтов // Науковий вісник національного університету біоресурсів і природокористування України // «Ветеринарна медицина, якість і безпека продукції тваринництва», 151 серія. – Частина 1. – Київ, 2010. – С. 260–261.
178. Савченко І. Г. Морфофункціональні особливості піднебінних мигдаликів свиней у нормі і при патології : автореф. дис. ... на здобуття наук. ступеня канд. вет. наук : спец. 16.00.02 «Патологія, онкологія і морфологія тварин / І. Г. Савченко. – К., 1998. – 16 с.
179. Сагакянц А. Б. Некоторые аспекты исторического становления теории фагоцитоза (к 100-летию присуждения И. И. Мечникову Нобелевской премии) / А. Б. Сагакянц, Р. М. Хаитов // Иммунология. – №4. – 2008. – С. 196–200.
180. Салига Ю. Т. Деякі аспекти ультраструктурної організації слизової оболонки кишечника великої рогатої худоби і свиней / Ю. Т. Салига // Біологія тварин. – 1999. – №1. – С. 117–122.
181. Салига Н. О. Імунобіологічний статус у свиней в неонатальний період та вплив на нього риботану, тималіну та левомізолу : автореф. дис ... на здобуття наук. ступеня канд. біол. наук : спец. 03.00.13 «Фізіологія» / Н. О. Салига. – Львів, 2003. – 18 с.
182. Салига Н. О. Деякі аспекти взаємодії імунної та нервової систем. // Біологія тварин (науково-теоретичний журнал). Том 8 (1–2). – Львів, 2006. – С. 100–103.
183. Салига Н. О. Деякі показники клітинного імунітету у поросят після застосування імуномодулятора тимусного походження / Н. О. Салига, Р. Я. Іскра // Біологія тварин. – Т. 9. – № 1–2. – Львів, 2007. – С. 190–194.



184. Салига Н. О. Развитие иммунной системы у поросят / Н. О. Салига / Научный вестник Львовского национального университета ветеринарной медицины и биотехнологий им. С. З. Гжицкого. – Серия биологическая. 2009. – Вып. 51. – С. 3–14.
185. Салига Н. О. Биохимические показатели крови после применения иммуномодулятора тимусного происхождения у животных / Н. О. Салига / Научный вестник Львовского национального университета ветеринарной медицины и биотехнологий имени С. З. Гжицкого. – Львов, 2010. – Т. 12, №2(44), Ч. 2. – С. 256–259.
186. Самойлюк В. В. Особенности макроструктурной и микроструктурной организации лимфоидных образований тонкого отдела кишечника поросят месячного возраста / В. В. Самойлюк // Сборник научных работ «Проблемы зооинженерии и ветеринарной медицины» Ветеринарные науки. – Харьков, 2011. – В. 23. – Ч. 2. – Т. 1. – С. 68–71.
187. Самойлюк В. В. Динамика площади лимфоидных образований толстого отдела кишечника у поросят в продолжение постнатального морфогенеза / В. В. Самойлюк // Сборник научных работ ХДЗВА, 2014. – В. 26. – Ч. 2. – С. 391–398.
188. Сапин М. Р. Иммунная система человека / М. Р. Сапин, И. Е. Этинген // М.: Медицина, 1996. – 304 с.
189. Сапронов П. М. Иммунология желудочно-кишечного тракта // П. М. Сапронов // Л.: Наука, 1987. – 159 с.
190. Сепиашвили Р. И. Иммунофизиология открытых систем организма / Р. И. Сепиашвили, В. И. Пешкин, Э. А. Романюк // Аллергология и иммунология. – 2008. – Том 9. – №1. – С. 3–5.
191. Сейлгази С. Л. Возрастные особенности строения, топографии и васкуляризации тимуса свинки : автореф. дис. ... на соиск. уч. ст. канд. вет. наук : спец. 16.00.02 «Патология, онкология и морфология животных» / С. Л. Сейлгази. – Л., 1987. – 17 с.

192. Сидоренко С. П. Поверхностные антигены клеток человека, систематизированные международными рабочими совещаниями по дифференцировочным антигенам лейкоцитов человека / С. П. Сидоренко / Имунологія та алергологія. – 1998. – № 3. – С. 16–38.
193. Сидоров М. А. Иммунный статус и инфекционные болезни новорожденных телят и поросят / М. А. Сидоров, Ю. Н. Федоров, О. М. Савич // Ветеринария. – 2006. – № 11. – С. 3–5.
194. Сырцов В. К. Особенности распределения и локализации лимфоидных образований в стенке желудка / В. К. Сырцов, В. В. Пархоменко / Тернопільський державний медичний університет ім. І. Я. Горбачевського. Національний інститут морфології. Матеріали науково-практичної конференції. – Тернопіль, 2009. – №10. – С. 175–176.
195. Скибицкий В. Г. Гистоморфология и гистохимия лимфатических органов новорожденных поросят / В. Г. Скибицкий, Б. В. Борисевич // Морфологические особенности домашних млекопитающих: Сб. науч. трудов УСХА. – К., 1984. – С. 42–48.
196. Скибицкий В. Г. Оцінка та корекція клітинного імунітету у тварин Методичні вказівки / В. Г. Скибіцький, В. В. Столюк, Р. М. Чумак, В. А. Бортнічук та ін. // Національний аграрний університет. – Київ, 2005. – 30 с.
197. Славецкая М. Б. Адаптационные процессы в организме свиней и пути их коррекции на комплексах Рязанской области: дисс. ... кандидата ветеринарных наук : спец. 16.00.02, 16.00.03 / М. Б. Славецкая. – Иваново, 2006. – 170 с.
198. Слесаренко В. В. Закономірності динаміки маси відділів тонкого та товстого кишечника у поросят новонародженого та молочного періодів / В. В. Слесаренко // Науковий вісник Львівської національної академії ветеринарної медицини імені С. З. Гжицького. – 2004. – Т. 6. – №1. – Ч. 1. – С. 132–136.

199. Слесаренко В. В. Особливості структурно-функціональної організації лімфоїдних компонентів слизової оболонки товстої кишки у поросят неонатального та молочного періодів / В. В. Слесаренко, П. М. Гаврилін // Вісник Сумського НАУ, 2005. – № 1–2. – С. 7–11.
200. Слесаренко В. В. Особливості динаміки відносної площі лімфоїдних бляшок у різних відділах тонкої кишки у поросят неонатального та молочного періодів / В. В. Слесаренко, П. М. Гаврилін // Вісник СНАУ. – 2006 – № 7(17) – С. 104–106.
201. Слесаренко В. В. Особливості динаміки відносної площі лімфоїдних бляшок слизової оболонки тонкої кишки у поросят неонатального та молочного періодів / В. В. Слесаренко / Вісник Сумського національного аграрного університету. – Серія: Ветеринарна медицина.– №8 (19). – 2007. – С. 119–122.
202. Слесаренко В. В. Динаміка клітинного складу лімфоїдних бляшок порожньої кишки (переднього і середнього відділів) у поросят неонатального та молочного періодів / В. В. Слесаренко // Вісник Полтавської державної аграрної академії. – Полтава, 2007. – №3. – С. 170–175.
203. Снітинський В. В. Активність деяких ферментів гліколізу еритроцитів поросят у неонатальному періоді / В. В. Снітинський, Г. Л. Антоняк, В. І. Бершадський // Український біохімічний журнал – 1994. – Том 66, №5.– С. 31–35.
204. Соколов В. Г. Особливості морфофункціонального статусу і гематологічних показників поросят новонародженого та молочного періодів / В. Г. Соколов // Вісник Білоцерківського ДАУ. – 2001. – №18. – С. 136–141.
205. Соколов В. Г. Особенности взаимоотношений тканевых компонентов некоторых костных органов поросят неонатального и молочного периодов / В. Г. Соколов // Наукові праці. Том 2 (21). Ветеринарні науки. – Полтава, 2002. – С. 50–52.

206. Соколов В. Г. Морфологические особенности грудины у поросят неонатального и молочного периодов / В. Г. Соколов / Ветеринарна медицина (85). – 2005. – С. 996–999.
207. Сорокин А. П. Клиническая морфология селезенки / А. П. Сорокин // М.: Медицина, 1989. – 154 с.
208. Стефани Д. В. Иммунология и иммунопатология детского возраста / Д. В. Стефани, Ю. Е. Вельтищев // М., 1996. – 95 с.
209. Столяров З. В. О различиях Т-лимфоцитов относящихся к субклассам Т-хелперов / З. В. Столяров // Доклады АН Украины. – 1995. – №5. – С. 136–138.
210. Сунцова Н. А. Морфометрические показатели брыжеечных лимфатических узлов нутрии в постнатальном онтегенезе / Н. А. Сунцова // Сельскохозяйственная биология. – 2002. – №2. – С. 107–122.
211. Талаев В. Ю. Внутриклеточные пути передачи сигналов у Т-лимфоцитов в норме и при патологии / В. Ю. Талаев / Иммунология, № 6, 1999. – С. 20–24.
212. Тихонов М. М. Показники крові поросят-сисунів за умов інтенсифікації вільнорадикального окиснення/ М. М. Тихонов, В. В. Данчук, Н. Л. Цепко та ін. / Вісник Дніпропетровського ДАУ. – 2005. – №2. – С. 86–88.
213. Тішкіна Н. М. Закономірності морфогенезу тканинних компонентів лімфатичних вузлів поросят неонатального і молочного періодів / Н. М. Тішкіна // Вісник Дніпропетров. держ. аграр. ун-ту. – Дніпропетровськ, 2005. – № 2. – С. 174–177.
214. Тішкіна Н. М. Особливості структурно-функціональної організації паренхіми лімфатичних вузлів у новонароджених поросят / Н. М. Тішкіна // Міжнар. наук.-вироб. конф., 10 – 11 лист. 2005 р. – Житомир, 2005. – С. 102–105.
215. Тішкіна Н. М. Структурно-функціональні особливості лімфатичних вузлів у поросят неонатального і молочного періодів : автореф. дис. ... на

- здобуття наук. ступеня канд. вет. наук : спец. 16.00.02 «Патологія, онкологія і морфологія тварин» / Н. М. Тішкіна. – Біла Церква, 2007. – 23 с.
216. Тішкіна Н. М. Морфофункціональні особливості лімфатичних вузлів поросят упродовж раннього постнатального періоду // Н. М. Тішкіна, А. В. Оліяр // Наукові праці ПДАА. Серія: Ветеринарна медицина, 2011. – №3. – С. 94–101.
217. Ткачук О. Д. Вплив стресової чутливості свиней на їх резистентність та продуктивність при інтенсивній технології вирощування / О. Д. Ткачук // Збірник наукових праць, Харків, 2008. – В. 18 (43). – Ч. 2. – Т. 2. – С. 246–250.
218. Ткачук О. Д. Вплив мікроклімату на основні показники резистентності свиней / О. Д. Ткачук // Вісник Полтавської державної аграрної академії. – Полтава, 2010. – № 2. – С. 136–138.
219. Торбек В. Э. Морфогенез тимуса / В. Э. Торбек / М : Изд-во РУДН, 1995. – 116 с.
220. Трофимчук А. М. Особливості функціонування клітинних факторів резистентності поросят за дії препарату тимуса : автореф. дис. ... на здобуття наук. ступеня канд. с.-г. наук : спец. 03.00.13 «Фізіологія» / А. М. Трофимчук. – Львів, 2003. – 20 с.
221. Ушкава Ю. Ф. Формування клітинного імунітету у поросят при відлученні їх від свиноматок та за дії препарату «Інтерфлок» // Біологія тварин. – Т. 12. – № 1. – Львів, 2010. – С. 318–321.
222. Федоров Ю. Н. Пути передачи антител от матерей потомству : автореф. дисс. ... на соиск. уч. ст. канд. биол. наук : спец. 16.00.03 «Эпизоотология, микробиология, вирусология и микология» / Ю. Н. Федоров. – М., 1970. – 18 с.
223. Федоров Ю. Н. Механизмы иммунологической защиты у новорожденных животных / Ю. Н. Федоров, М. Ю. Горбунова, В. Л. Солодовников,

- А. П. Головченко // Проблемы ветеринарной иммунологии: Труды ВИЭВ. – М., 1983. – Т. 57. – С. 61–65.
224. Федосеева О. В. Иммуноморфологические закономерности клеточной организации лимфоидных узелков толстой кишки человека в онтогенезе / О. В. Федосеева В. К Сырцов / Тернопільський державний медичний університет ім. І. Я. Горбачевського. Національний інститут морфології. Матеріали науково-практичної конференції. – Тернопіль, 2009. – №10. – С. 182–183.
225. Фоменко Г. Н. Морфофункциональная характеристика лимфатических узлов овец при экспериментальной гипериммунизации // Зб. наук. пр.: Науковий вісник НАУ. – К., 1999. – Вип. 16. – С. 180–183.
226. Хаитов Р. М. Оценка основных этапов фагоцитарного процесса: современные подходы и перспективы развития исследований // Р. М. Хаитов, Б. В. Пинегин // Патологическая физиология и экспериментальная терапия. – 1995. – №3. – С. 3–10.
227. Хаитов Р. М. Иммунология: Учебник для мед. вузов. – М.: ГЕОТАР-Медиа, 2006. – 311 с.
228. Хандкарян В. М. Порівняльна характеристика імунобіологічного статусу гнотобіотів і конвенціональних поросят при використанні їх як біологічних моделей у ветеринарній медицині / В. М. Хандкарян, О. О. Гавшин, І. М Ксьонз, А. Ф Курман, А. В. Хандкарян / Вісник ПДАА, 2003. – №1–2. – С. 53–54.
229. Хацкевич В. Т. Материалы по естественной резистентности организма свиней крупной белой породы, белорусской черно-пестрой породной группы и двух-трехпородных помесей : автореф. дисс. ... на соиск. уч. ст. канд. биол. наук : спец. 16.00 08. «Эпизоотология, микробиология, вирусология и микология» / В. Т. Хацкевич В. Т. – Минск, 1970. – 21 с.
230. Хем А. Гистология / А. Хем, Д. Норман / Т. 2. – М.: Мир, 1983. – 254 с.
231. Хлыстова З. С. Становление системы иммуногенеза плода: морфологические основы / З. С. Хлыстова // – М.: Медицина, 1987. – 256 с.

232. Хлыстова З. С. Гистофизиология лимфоцитарно-тканевых комплексов в кишечнике плода человека / З. С. Хлыстова, Т. А. Минина, Е. П. Работникова, Д. А. Абдумуратова // Морфология. – 2006. – Т. 129, №1. – С. 60–62.
233. Холодна Л. С. Імунологія / Л. С. Холодна // Підручник. – К.: Вища шк., 2007. – 271 с.
234. Хомич В. Т. Морфологія сільськогосподарських тварин / В. Т. Хомич, С. К. Рудик, В. С. Левчук, Л. П. Горальский та ін // К.: Вища освіта, 2003. – 527 с.
235. Хомич В. Т. Морфофункціональні особливості клоакальної сумки птахів / В. Т. Хомич, Н. Б. Колич // Вісник Дніпропетровського державного аграрного університету. – 2005. – №2. – С. 24–28.
236. Хрусталева И. В. Анатомия домашних животных / И. В. Хрусталева, Н. В. Михайлов, Я. И. Шнейберг и др. // М.: Колос, 1994. – 704 с.
237. Хрусталева И. В. Морфофункциональный статус и тесты его определяющие у млекопитающих и птиц / И. В. Хрусталева // Морфофункциональный статус млекопитающих и птиц.: Тр. науч. конф. морфологов. – Симферополь, 1995. – С. 3–6.
238. Чоп'як В. В. Здоровий спосіб життя як засіб імунопрофілактики / В. В. Чоп'як // Клінічна імунологія. Алергологія. Інфектологія.– 2008. – №3 (14). – С. 76–80.
239. Чорний М. В. Резистентність і продуктивність свиней з різною стресовою схильністю / М. В. Чорний, А. О. Дудник // Вісник Сумського Національного аграрного університету. – Суми, 2002. – В. 6. – С. 561–565.
240. Чорний М. В. Вплив біотичних стрес-факторів на природну резистентність та продуктивність свиней / М. В. Чорний, С. О. Баско / Збірник наукових праць ХДЗВА, 2014. – В. 26. – Ч. 2. – С. 322–327.
241. Чумаков, В. Ю. О краниальных средостенных лимфатических узлах некоторых млекопитающих / В. Ю. Чумаков // Актуал. вопр. видовой и возрастной морфологии животных и птиц. – Троицк, 1999. – С. 61–62.

242. Чумак В. О. Динаміка гематологічних і біохімічних показників крові молодняку свиней в онтогенезі / В. О. Чумак // Наукові праці Полтавської державної аграрної академії. – Полтава, 2002. – Том 2(21). – С. 103–105.
243. Чумаченко В. В. Энергетический обмен у свиней при технологическом и транспортном стрессе и профилактике его натрием янтарнокислым. Дисс. ... кандидата ветеринарных наук : 03. 00. 04 / В. В. Чумаченко. – Київ. – 1998. – 146 с.
244. Чумаченко В. Дослідження імунної системи. Механізми захисту організму / В. Чумаченко, В. Чумаченко, В. Павленко // Ветеринарна медицина України. – 2004. – №4. – С. 26–29.
245. Чумаченко В. Дослідження імунної системи. Фактори, що впливають на резистентність тварин / В. Чумаченко, В. Чумаченко, В. Павленко // Ветеринарна медицина України. – 2004. – №5. – С. 33–36.
246. Чумаченко В. Ю. Хвороби імунної системи у тварин. Імунітет, механізми та фактори, що зумовлюють його стан / В. Ю. Чумаченко, В. В. Чумаченко // Ветеринарна медицина. – 2008. – №9. – С. 16–19.
247. Чумаченко В. В. Показники фагоцитозу нейтрофілів у крові поросят різного віку / В. В. Чумаченко // Ветеринарна біотехнологія. – 2008. – №13 (2). – С. 295–299.
248. Чумаченко В. В. Стрес у тварин (етіологія та патогенез) / В. В. Чумаченко // Ветеринарна медицина України. – 2008. – № 5. – С. 15–18.
249. Шадлинский В. Б. О лимфоидном аппарате пищевода человека / В. Б. Шадлинский, Н.Г. Алиев // Аллергология и иммунология. – 2005. – Том 6. – № 2. – С. 211–215.
250. Шарецкий А. Н. Иммуная реактивность селезенки и лимфатических узлов мышей в раннем периоде постнатального развития. Влияние стимулирующих и супрессирующих факторов / А. Н. Шарецкий, Б. П. Суринов, Ю. С. Кулиш, М. Р. Абрамова // Иммунология. – 1999. – №1. – С. 44–48.



251. Шахламов В. А. Иммуноморфология групповых лимфатических фолликулов (пейеровых бляшек) / В. А. Шахламов, Ю. А. Гайдар // Архив анатомии, гистологии и эмбриологии, 1984. – Т. 87. – № 12. – С. 87–97.
252. Шахов В. П. Феномен трехклеточной кооперации макрофаг – Т-лимфоцит – кроветворная клетка в гемопоетическом островке костного мозга при стрессе // В. П. Шахов, Б. Ю. Гумилевский, С. С. Шахова, И. Н. Курилов и др / Иммунология. – 1999. – №3. – С. 25–27.
253. Шахов В. П. Особливості структури кровоносних судин і тканинних компонентів лімфатичних вузлів у телят і поросят / В. П. Шахов / НУБіП Ветеринарні науки. – Сімферополь, 2009. – Випуск 126 – С. 38–43.
254. Шевченко О. Б. Природна резистентність свиней – детермінація, особливості реалізації в різних умовах мікроклімату : автореф. дис. ... на здобуття наук. ступеня канд. вет. наук : спец. 16.00.06 «Ветеринарна санітарія» / О. Б. Шевченко. – Львів, 2005. – 20 с.
255. Штерцль Я. Возникновение и свойства неантигенного  $\gamma$ -глобулина новорожденных: первое появление естественных антител и их отношение к бактерицидным свойствам сыворотки / Я. Штерцль, Ф. Франек, И. Ржихга, Й. Костка, А. Ланц // Чехословакия. – Журнал микробиологии эпидемиологии иммунобиологии. – 1992. – С. 60–68.
256. Шубина Т. П. Возрастная морфология лимфоидных органов у свиней при обычных условиях промышленного содержания и при использовании озоновоздушной смеси : автореф. дисс. ... на соиск. уч. ст. канд. вет. наук : спец. 16.00.02 «Патология, онкология и морфология» / Т. П. Шубина. – М., 1993. – 19 с.
257. Якобисяк М. Імунологія: Пер. з польської, за ред. В. В. Чоп'як // Вінниця: Нова книга, 2004. – 672 с.
258. Ярилин А. А. Структура тимуса и дифференцировка лимфоцитов / А. А. Ярилин, В. Г. Пинчук, О. Л. Гриневич // Киев: Наукова думка, 1991. – 248 с.

259. Ярилин А. А. Межклеточная кооперация при иммунном ответе. Выбор клеткой формы ответа / А. А. Ярилин // Иммунология. – 1999. – №1. – С. 17–24.
260. Ярилин А. А. Интерлейкин 7 и другие лимфопоэтины / А. А. Ярилин // Иммунология. – 2000. – Т. 21, № 1. – С. 4–13.
261. Ярилин А. А. Цитокины в тимусе. Выработка и рецепция цитокинов / А. А. Ярилин // Цитокины и воспаление. – 2003. – Т. 2. – № 1. – С. 3–13.
262. Ярилин А. А. Цитокины в тимусе. Биологическая активность и функции цитокинов в тимусе / А. А. Ярилин // Цитокины и воспаление. – 2003. – Т. 2. – № 2. – С. 3–11.
263. Ястребов М. Л. Особливості топографії, макро- і мікроструктури піднебінних мигдаликів свійської свині / М. Л. Ястребов // Вісник Сумського національного аграрного університету. Науково-практичний журнал. Серія: «Ветеринарна медицина». – 2003. – №10. – С. 169–171.
264. Abe K. Aqualitative and quantitative morfologic studi of Peyer's patches of the mouse / K. Abe, T. Ito // Arch. Histol. Ipn. 1977. – V.40. – P.407–420.
265. Ambrosio D. D. Special attractions for suppressor T-cells / D. D. Ambrosio // Trends. Immunol. – 2003. – V.24. – P. 122–127.
266. Appleyard S.M. Characterization of porcine CD5 and CD5<sup>+</sup> B cells / Appleyard S.M., Wilkie N.B. // Clin. Exp. Immunol. – 1998. – 111. – P. 225–230.
267. Badovinac V. P. Regulation of CD8<sup>+</sup> T- cells undergoing primary and secondary responses to infection in the same host / V. P. Badovinac // J. Immunol. – 2003. – V. 170. – P. 4933–4942.
268. Benjamini E. Immunology, a short course / E. Benjamini, G. Sunshine, S. Leskowitz // WILEY – LISS, New York, 1996. – 451 p.
269. Bianchi A. T. Development of the B- and T-cell compartments in porcine lymphoid organs from birth to adult life: an immunohistological approach / A. T. Bianchi // Vet. Immunol. Immunopathol. – 1992. – V. 33. – P. 201–223.

270. Bland I. Appearance of immunoglobulin G in the plasma of piglets following intake of colostrum, with or without a delay in sucking / I. Bland, J. Rooke, V. Bland // *Anim. Sci.* 2003. – Vol. 77. – P. 277–286.
271. Blue J. Periarterial macrophage sheaths (ellipsoids) in cat spleen – an electron microscopis stady / J. Blue, Weiss L. // *Amer. J. Anat.* – 1981. – Vol. 161. – №2. – P. 115–134.
272. Bona C. Textbook of immunology, second ed. // C. Bona, F. Bonilla // Harwood Acad. Publ., Amsterdam, 1996. – 406 p.
273. Born J. Cytokine production and lymphocyte subpopulation in aged humans. An assessment during nocturnal sleep / J. Born, D. Uthgenant, C. Dodt // *Mech. Ageing Dev.* – 1995. – 84, №2 – P. 113–126.
274. Brown N. C. Bovine type 1 and type 2 responses / N. C. Brown, A.C. Rice-Ficht, D.M. Estes // *Vet. Immunol. Immunopathol.* – 1998. – V.63. – P. 45–55.
275. Bulter J. Development of the neonatal B and T cell repertoire in swine: implications for comparative and veterinary immunology // J. Bulter, M. Sinkora, N. Wertz // *Vet. Res*, 2006 – Vol. 37. – P. 417–441.
276. Bulter J. Immunoglobulins, antibody repertoire and B cell development / J. Bulter, Y. Zhao, M. Sinkora // *Dev. Comp. Immunol.* 2009. – Vol. 33. – P. 321–333.
277. Bulter J. Porcine IgG: structure, genetics, and evolution / J. Bulter, N. Werts, N. Deschacht, I. Kacs Kovics // *Immunogenetics.* 2009. – Vol. 61. – P. 209–230.
- Butler J.E., Antibody repertoire development in fetal and neonatal piglets. VIII. Colonization is required for newborn piglets to make serum antibodies to T-dependent and type 2, T-independent antigens / J.E. Butler, P. Weber, M. Sincora et al. // *J. Immunol.* – 2002. – 169. – P. 6822–6830.
278. Cossarizza A. CD45 isoforms expression on CD4+ and CD8+ T- cells throughout life, from newborns to centenarians: implication for T- cell memory / A. Cossarizza, C. Ortolani, R. Paganelli et al. // *Mech. Ageing Dev.* – 1996. – 86, №3 – P. 173–195.

279. De Bruyn P. P. Structure and function of high endothelial postcapillary venules in lymphocytes recirculation, Reaction Patterns of the lymph node / P. P. De Bruyn, J. Cho // Berlin, Heidelberg, New-York, Swpringer-Verlag. – 1990. – Part 1 . – P. 85–99.
280. C.K.Dommock, Osoimmune thrombocytopenic purpura in piglets / C.K.Dommock, W.R.Webster, I.A.Shiels, C.L.Edwards // Aust Vet J. – 1982. – 59. – P. 157–159.
281. Ed. Douglas Schalm's Veterinary Hematology / Ed. Douglas, J. Weiss, K. Jane Wardrop., Sixth ed. // Ames: Willey-Blackwell, 2010. – P. 61–66.
282. Hayakawa K. Positive selection of natural autoreactive B cells / K. Hayakawa, M. Asano, S. Shinton et.al. // Science. – 1999. – V. 285, № 5428. – P. 113–116.
283. Janeway Ch. A. The road less traveled by: the role of innate immunity in the adaptive immune response / Ch. A. Janeway // J.Immunol.-1998. – V. 161, N2 – P. 539–544.
284. Fearon D. T. The instructive role of innate immunity in the acguired immune response / D. T. Fearon, R. M. Locksley // Scignse. – 1996. – V. 272. – P. 50–54.
285. Fulton S. A. Pulmonary immune responses during primary mycobacterium bovcis – Cal-mette– Guerin bacillus infection in C57B1/6 mice / S. A. Fulton, T. D. Martin, R. W. Redline, W. Boob // Am. J. Respir. Cell.Mol. Biol., 2000.– Vol. 22. – P. 33–36.
286. Good R. A. Cellular immunology in a historical perspective / R. A. Good / Immunol. Rev. – 2002. – V. 185. – P. 138–158.
287. Gray D. Understanding germinal centre / D. Gray // Res. Immunology. – 1991. – Vol. 142. – №3. P. 236–242.
288. Gonzalez-Ariki S. The role of sympathetic innervation of the gut in regulating mucosal immune responses / S. Gonzalez-Ariki, A. J. Husband // Brain, Behavior and Immunity, 1998. – 12 (1). – P. 53–56.
289. Guidry A. J. IgA, IgG<sub>1</sub>, IgG<sub>2</sub>, IgM and BSA in serum and mammary secretion throughout lactation / A. J. Guidry, J. E. Butler, R. E. Pearson, B. T. Weinland //

- Veterinary Immunology and Immunopathology. – Vol. 1. Issue 4. – 1980. – P. 329–341.
290. Klobasa F. Maternal-neonatal immunoregulation in swine. II. Influence of multiparity on de novo immunoglobulin synthesis by piglets / F. Klobasa, J. E. Butler, E. Werhahn, F. Habe // *Veterinary Immunology and Immunopathology*. – Vol. 11. Issue 2. – 1986. – P. 149–159.
291. Kuby I. Cells and organs of the immune System / I. Kuby // *Immunology*. – New York : W. H. Freeman and co. – 1997. – P. 47–83.
292. Liadova I. V. Intranasal BCG vaccination protects BALB/c mice against virulent *Mycobacterium bovis* and accelerates production of IFN-gamma in their lungs / I. V. Liadova, H. M. Vordermeier, E. B. Eryslanov et al. // *Clin. Exp. Immunol.* – 2001.– Vol. 126. – P. 274–279.
293. Mebius R. E. Organogenesis of lymphoid tissues / R. E. Mebius // *Nature Rev. Immunology*. – 2003. – Vol. 3. – P. 292–303.
294. Medzhitov R. On the semantics immune response / R. Medzhitov, C.A. Janeway // *Res. Immunol.* – 1996. – №147. – P. 208–214.
295. Melchers F. Lymphoid development / F. Melchers // *Res. Immunology*. – 1997/ – Vol. 148. – P. 426–428.
296. Morley R. Infant feeding and maternal concerns about stool hardness / R. Morley, B. A. Abbott, A. Lucas // *Child: care, health and development*. – 1997. – № 23. – P. 475–478.
297. Nagahata H. Assessment of neutrophil function in the dairy cow during the perinatal period // H. Nagahata, S. Macino, S. Takeda et al.// *J. Vet. Med.*–1998, Vol. 35. – P.747–751.
298. Newbould F. H. S. Phagocytic activity of bovine leukocytes during pregnancy / F. H. S. Newbould // *Can. J. Comp. Med.* – 1996. – Vol. 40. – P. 111–116.
299. Ochsenbein A. F. Control of early viral and bacterial distribution and disease by natural antibodies / A. F. Ochsenbein, T. Fehr, C. Luty et.al. // *Science*. – 1999. – Vol. 286. – P. 2156–2159.

300. Ratcliffe M. J. B cell development in gut-associated lymphoid tissues / M. J. Ratcliffe // *Vet. Immunol. Immunopathol.* – 2002. – №10. – P. 337–340.
301. Saalmüller A., Bryant J. Characteristics of porcine T lymphocytes and T-cell lines // *Vet. Immunol Immunopathol.* – 1994. – 43. – P. 441–444.
302. Schalm's Veterinary Hematology / Ed. Douglas J. Weiss, K. Jane Wardrop.- Sixth ed. – Ames: Willey-Blackwell, 2010. – P. 61–66, 1211–1215.
303. Sinkora J. Early development of immune system in pigs // J. Sinkora, Z. Rehakova, M. Sinkora // *Vet. Immunol. Immunopathol.* 2002. – Vol. 87. – P. 301–306.
304. Srinivasan A. Massive number of antigen-specific CD4 T cells during vaccination with live attenuated Salmonella causes interclonal competition / A. Srinivasan, J. Foley, S. I. Mc.Sorey // *J.Immunol.* – 2004. – Vol. 172. – P. 6884–6893.
305. Sun J. Antibody repertoire development in fetal and neonatal piglets / J. Sun, C. Hayward // *J. Smmunologi.* 1998. – Vol. 168. – P. 291–296.
306. Stockinger B. CD 4+ memory T cells: functional functional differentiation and homeostasis / B. Stockinger, C. Bourgeois, G. Kassiotis // *Immunol. Rev.* – 2006. – Vol. 2011. – P. 39–48.
307. H.Tlaskalova-Hogenova, Development of immune responses in early pig ontogeny / H.Tlaskalova-Hogenova, I.Mandel, I.Trebichavsky, et al. // *Vet. Immunol Immunopathol.* – 1994. – Vol. 43. – P.135–142.
308. Tizard Ian R. Veterinary immunology: An Introduction / R. M. Schubot. – 7<sup>th</sup> ed. – Philadelphia, 2004. – 494 p.
309. M. Thome, Porcine T-cell receptors: molecular and biochemical characterization / M. Thome, W. Hirt, E.Pfaff, et al. // *Vet. Immunol Immunopathol.* – 1994. – Vol. 43. – P. 13–18.
310. Tuo W. Transter of heterologous immunoglobulin into the uterine lumen of pigs / W. Tuo, F. Zhu // *Eur. J. Obster. Gynecol. Repord. Biol.* 1996. – Vol. 70. – P. 145–156.

311. M.Tuchscherer Effects of prenatal stress on cellular and humoral immune responses in neonatal pigs / M.Tuchscherer, E.Kanitz, W.Otten, A.Tuchscherer // *Vet. Immunol Immunopathol.* – 2002. – Vol. 86. – P. 195–203.
312. Walker W. A. Role of Nutrients and Bacterial Colonisation in the Development of Intestinal Host Defence / W. A. Walker // *J Paediatr Gastroenterol Nutr.* – 2000 – № 30 (suppl. 2). – S. 2–7.
313. Welliam J. *Veterinary histology* / J. Welliam, M. Linda / Copyright, 2000. – 318 p.
314. Werhahn E. Investigation of some factors which influence the absorption of IgG by the neonatal piglet / E. Werhahn, F. Klobasa, J. E. Butler // *Veterinary Immunology and Immunopathology.* – Vol. 2. Issue 1. – 1981. – P. 35–51.
315. Williams P.P. Immunomodulating effect of intestinal absorbed maternal colostral leukocytes by neonatal pigs // *Can. J. Vet. Res.* – 1993. – 57. – P. 1–8.
316. Von Andrian U. H. / T-cell function and migration. Two sides of the ame coin / U. H. von Andrian, C. R. Mackay // *N. Engl. J. Med.* – 2000. – Vol. 343. – P. 20–34.
317. Yang D. Defensins: linking innate and adaptive immunity through dendritic and T-cell CCR6 / D. Yang, O. Chertov, S. N. Bykovskaya, et.al // *Science.* – 1999. – Vol. 286. – P. 525–528.
318. Yang R. B. Toll-like receptor- 2 mediates lipopolisaccharide induced cellular signalling / R. B. Yang, M. R. Mark, A. Gray et. al. // *Nature.* – 1998. –395. – P. 284–288.
319. Yang H., Parkhouse R.M.E. Phenotypic classification of porcine lymphocyte subpopulations in blood and lymphoid tissues // *Immunol.* – 1996. – Vol. 89. – P. 76–83.
320. Zwahlen R. D. Chemotaxis competence of neutrophil from neonatal calves / R. D. Zwahlen, D. R. Roth // *Inflammation.* – 1990. – V. 56. – P. 109–119.
321. Underhill D. M. The Toll-like receptor 2 is recruited to macrophage phagosomes and discriminates between patogenes / D. M. Underhill,

A. Ozinsky, A. M. Hajjar, A. Stevens, C. B. Willson, M. Bossetti, Aderem A. // Nature. – 1999. – Vol. 401. – P. 811–815.

322. Балакина С. Биохимический состав крови: норма показателей у детей. – режим доступа: <http://fb.ru/article/34694/biohimicheskiy-analiz-krovi-norma-pokazateley-u-detey>.
323. Биохимический анализ крови и результаты. – режим доступа: <http://apteka.gorod-artem.ru/content/view/1078/104/>.
324. [spravochnik.synevo.ua/.../kompleksnoeimmunologicheskoeissledovanie](http://spravochnik.synevo.ua/.../kompleksnoeimmunologicheskoeissledovanie)  
[http://www.stgau.ru/science/conference/conference\\_21.11.12/doklad/64.pdf](http://www.stgau.ru/science/conference/conference_21.11.12/doklad/64.pdf)
325. [http://www.stgau.ru/science/conference/conference\\_21.11.12/doklad/64.pdf](http://www.stgau.ru/science/conference/conference_21.11.12/doklad/64.pdf)  
[urbaby.ru/articles/article.asp](http://urbaby.ru/articles/article.asp).
326. [<http://medicalplanet.su/Patfiz/308.html> MedicalPlanet].



Затверджено до друку науково-методичною радою спеціальності  
«Ветеринарна медицина», протокол № 7 від 20 травня 2015 року

Здано на виробництво 26.05.2015. Підписано до друку 30.06.2015.  
Формат 60x84/16. Папір офсетний (білий 70–80 г/м<sup>2</sup>).  
Ум. друк. арк. 14,3. Авт. арк. 11,12.  
Тираж 500 пр. Гарнітура Times New Roman Cyr.  
Замовлення № 1965  
Друк – СПД Глазунов Р. О.