

УДК 597/599. 591.81

ОСОБЛИВОСТІ МОРФОЛОГІЇ СКЕЛЕТНОЇ ТКАНИНИ ТРИТОНА ЗВИЧАЙНОГО (*TRITURUS VULGARIS*)

Скрипка М. В., Запека І. Є., Пасніченко О. С., Севастєєв А. О.

Одеський державний аграрний університет

*Кісткова тканина стегнової кістки та кульшового суглобу тритона (*Triturus vulgaris*) відноситься до грубоволокнистої (ретиколофіброзної) тканини з ознаками обвапнення, пластинчаста неваскуляризована, остеонні структури в ній не утворюються. Структурно-функціональною одиницею кісткової тканини є остеоцитарні балки. Останні сполучені чисельною сіткою каналців, вкриті кістковими клітинами пласкої форми. Окістя представлене поодинокими хондроцитами і хондромукоїдом. По периферії хрящової тканини знаходяться фібробласти.*

Ключові слова: тритон, скелетна тканина, окістя, остеоцити, хондроцити

Постановка проблеми. Вивчення амфібій як невід'ємної частини біологічного різноманіття має велике значення для вирішення загальнобіологічних, еволюційних, екологічних і зоогеографічних проблем [5, 8]. Тритон звичайний (*Lissotriton vulgaris* або *Triturus vulgaris*) – найбільш поширений вид роду тритонів. За новою класифікацією цей вид відносять до роду малих тритонів (*Lissotriton*), родини справжніх саламандр (*Salamandridae*), ряду хвостаті земноводні (*Caudata*) [2, 7].

Аналіз останніх досліджень і публікацій. Незважаючи на широке поширення тритона звичайно, його морфологія залишається недостатньо дослідженою. У вітчизняній та зарубіжній літературі існує цілий ряд робіт, присвячених особливостям анатомічної будови амфібій та плазунів [10, 11, 12]. Разом із тим, необхідно зазначити, що роботи, присвячені гістологічній будові організму вище зазначених представників батрахофауни мають переважно поверхневий та вибірковий характер [1, 4, 6, 9, 13]. Ґрунтовне уявлення про морфологію амфібій дозволить достатньо точно виявляти фізіологічні та патологічні процеси в їх організмі, допоможе здійснювати повноцінну та комплексного діагностику хвороб у даних видів тварин.

Дана робота розпочинає цикл публікацій присвячених морфології амфібій, зокрема тритона звичайного (*Lissotriton vulgaris*).

Мета роботи. Встановити морфологічні особливості скелетної (хрящової та кісткової) тканини тритона звичайного (*Lissotriton vulgaris*) на прикладі стегнової кістки та кульшового суглобу.

Матеріал і методи дослідження. В роботі використано гістологічні препарати стегнової кістки, кульшового суглобу тритона (*Triturus vulgaris*) готували за загальноприйнятими методиками [3], які було відібрано з колекції кафедри нормальної і патологічної анатомії та патофізіології та досліджували з використанням біологічного мікроскопу MICROmed XS 5520 при збільшенні окулярів 16×, об'єктивів 10×, 20× та 40×. Фотографували цифровою камерою-окуляром для мікроскопа Mega CMOS 5.0.

Результати дослідження. Кісткова тканина пластинчаста неваскуляризована, остеонні структури в ній не утворюються. У центрі

досліджуваних зразків гістологічних зрізів знаходиться шар тканини, що складається переважно з гіалінового хряща, який оточений тонким шаром видовжених клітин, що утворюють спіральне ядро перихондрію (окістя). Хрящ плавно зливається з периферичною частиною кістки. Поодинокі фіброцити розташовані на периферії кісткової тканини.

Кісткова тканина даного представника амфібій відноситься до грубоволокнистої (ретикулофіброзної) тканини, що характеризується невпорядкованим (різноспрямованим) розміщенням пучків осеїнових волокон, оточених осеомукоїдом з ознаками обвапнування. Вище зазначені структури утворюють в кістковій тканині остеочитарні балки (трабекули), які є структурно-функціональною одиницею кісткової тканини. У лакунах осеомукоїду, між добре розвинутими пучками осеїнових волокон, розташовуються остецити. Остеочитарні балки сполучені чисельною сіткою каналців, останні відкриваються як на періостальній, так і ендостальній поверхнях. Остеочитарні балки вкриті кістковими клітинами пласкої форми. Ззовні кісткова тканина вкрита окістям, з якого ретикулофіброзна тканина, шляхом дифузії, отримує поживні речовини.

На поперечному зрізі стегнової кістки тритона окістя представлене поодинокими хондроцитами і хондромукоїдом. Основу стегнової кістки становить гіаліновий хрящ (рис. 1). Ізогенні групи хондроцитів складаються з 2–4 клітин і займають більшу частину гістологічного зрізу. Хондроцити містять світлу або слабо оксифільну цитоплазму, її обсяг приблизно дорівнює обсягу ядра; ядро округле гіперхромне, розташовується частіше в центрі клітини.

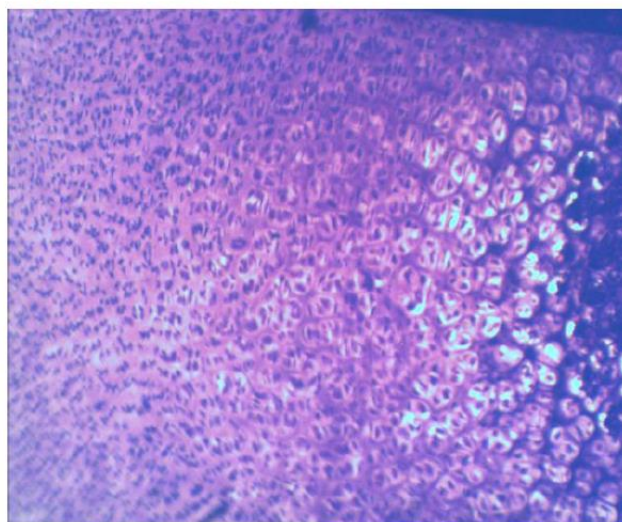


Рис. 1. Фрагмент гістологічного препарату стегнової кістки (гіаліновий хрящ) тритона звичайного (*Triturus vulgaris*): 1 – фібробласти; 2 – ізогенні групи хондроцитів. Забарвлення гематоксилином та еозином. Збільшення $\times 160$

Ближче до центру хряща ядра набувають пласкої форми, зміщені до цитолем хондроцитів. Хондромукоїд гомогенний, забарвлений базифільно, не містить волокон. По периферії хрящової тканини видно фібробласти – клітини паличкоподібної форми з досить вузьким обідком цитоплазми та з інтенсивно базифільним ядром підвищеної щільності. Вище зазначені клітини орієнтовані поздовжньо і формують навколо аморфну речовину. У великій кількості зустрічаються клітини, що мають два ядра.

Висновки.

Кісткова тканина стегнової кістки та кульшового суглобу тритона (*Triturus vulgaris*) відноситься до грубоволокнистої (ретикулофіброзної) тканини з ознаками обвапнування, пластинчаста неваскуляризована, остеонні структури в ній не утворюються. Структурно-функціональною одиницею є остеоцитарні балки, вкриті кістковими клітинами пласкої форми. Окістя представлене поодинокими хондроцитами і хондромукоїдом. Основу стегнової кістки становить гіаліновий хрящ. Ізогенні групи хондроцитів складаються з 2–4 клітин. По периферії хрящової тканини знаходяться фібробласти.

Список літератури.

1. Акуленко Н. М., Некрасова О. Д. Печень зеленых лягушек (*Pelophylax esculntus complex*) как индикатор степени антропогенного загрязнения. Біорізноманіття та сталий розвиток : зб. тез доп. Міжнар.наук.-практ. конф. Симферополь, 2012. С. 335–337.
2. Булахов В. Л., Гассо В. Я., Пахомов О. Є. Біологічне різноманіття України. Дніпропетровська область. Земноводні та плазуни (*Amphibia et Reptilia*). Дніпропетровськ : Вид-во Дніпропетр. нац.ун-ту, 2007. 420 с.
3. Горальський Л. П., Хомич В. Т., Кононський О. І. Основи гістологічної техніки і морфофункціональні методи досліджень у нормі та при патології. Житомир : Полісся, 2011. 288 с.
4. Дунаєвська О. Ф. Особливості гістоархітекtonіки селезінки жаби озерної (*Rana ridibunda P.*). *Вісник проблем біології і медицини*, 2016. Вип. 1, Т. 2 (127) С. 43–47.
5. Куртяк Ф. Ф., Межжерин С. В. Изменчивость, распространение, численность гребенчатого, *Triturus cristatus*, и дунайского, *Triturus Dobrogicus* тритонов (Amphibia, Salamandridae) в Закарпатье. *Vestnik zoologii*, 2005. № 39 (5). С. 49–57.
6. Омельковець Я. А., Березюк М. В. Порівняння макро- і мікроморфології мозочка в представників різних класів на прикладі ящірки прудкої, перепела звичайного, підковоноса великого. *Науковий вісник Волинського національного університету імені Лесі Українки*. 2012. № 19. С.53–60.
7. Писанец Е. М. Амфибии Украины (справочник-определитель земноводных Украины и сопредельных территорий). Киев : Зоологический музей ННПМ НАН Украины, 2007. 312 с.
8. Романова Е. Б. Мониторинг состояния иммунной системы зеленых лягушек рода *Rana* в условиях антропогенной трансформации городской среды. *Вестник Нижегородского университета им. Н. И. Лобачевского*. Нижний Новгород, 2010. № 1. С. 131–134.
9. Степанюк Я. Порівняльна морфологія нюхового органа тритона звичайного (*Lissotriton vulgaris*) та жаби озерної (*Pelophylax ridibundus*). *Вісник Львівського університету*. Серія біологічна. 2016. Вип. 72. С. 134–139.
10. Щербак Н. Н. Разноцветная ящурка. Киев: Наукова думка, 1993. 237 с.
11. Яблоков А. В. Прыткая ящерица. Монографическое описание вида. Москва: Наука, 1976. 376 с.
12. Laurie J., Janalee P. Caldwell. Herpetology. Oklahoma, 2009. P. 697.
13. Firmiano E. M. S., Cardoso N. N., Vieira, D. A., Sales A., Santos M.A.J., Mendes A. L. S., Nascimento A. A. Histological study of the liver of the lizard *Tropidurus torquatus* Wied 1820, (Squamata: Tropiduridae). *Morphologie*, 2011, Vol. 28, №. 3, P. 165–170.

ОСОБЕННОСТИ МОРФОЛОГИИ СКЕЛЕТН ОЙ ТКАНИ ТРИТОНА ОБЫКНОВЕННОГО (*TRITURUS VULGARIS*)

Скрипка М. В., Запека И. Е., Пасниченко А. С., Севастеев А. О.

*Костная ткань бедренной кости и тазобедренного сустава тритона (*Triturus vulgaris*)*

относится к грубоволокнистой (ретикулофиброзной) ткани с признаками обызвествления, пластинчатая не васкуляризована, остеонный структуры в ней не образуются.

Структурно-функциональной единицей костной ткани является остеоцитарного балки.

Последние соединены многочисленной сетью канальцев, покрытые костными клетками плоской формы. Надкостницы представлено единичными хондроцитами и хондромукоидом.

По периферии хрящевой ткани находятся фибробласты.

Ключевые слова: *тритон, скелетная ткань, надкостница, остеоциты, хондроциты*

**FEATURES OF MORPHOLOGY OF SKELETAL TISSUE OF TRITON ORDINARY
(TRITURUS VULGARIS)**

Skrypka M. V., Zapeka I. E., Pasnichenko O. S., Sevasteev A. O.

The bone tissue of the femur and hip joint of Triton (Triturus vulgaris) refers to coarse fibrous (reticulofibrous) tissue with signs of enveloping, lamellar unvascularized, osteon structures in it are not formed. The osteocyte beams are the structural and functional unit of bone tissue. The latter are connected by a numerical mesh of tubules covered with bone cells of a flat form. The periosteum is represented by single chondrocytes and chondromuroid. On the periphery of the cartilage are fibroblasts.

Keywords: *newt, skeletal tissue, ossicles, osteocytes, chondrocytes*